А. И. АКАЕВСКИЙ

АНАТОМИЯ СЕВЕРНОГО ОЛЕНЯ

636.29 Ахаевский, А.И.
А-38 Анатомия
северного оленя.
Инв. 25012 цена 15 руб.
2006
18/IX-668

НАУЧНО-ИССЛЕДОВАТЕЛЬСКИЙ ИНСТИТУТ ПОЛЯРНОГО ЗЕМЛЕДЕЛИЯ, ЖИВОТНОВОДСТВА И ПРОМЫСЛОВОГО ХОЗЯЙСТВА

Проф. А. И. АКАЕВСКИЙ
доктор ветеринарных наук

Бн

АНАТОМИЯ СЕВЕРНОГО ОЛЕНЯ

2655
Сало-Хардинская районная библиотека Омской области
98 п.

THE INSTITUTE OF POLAR AGRICULTURE,
ANIMAL HUSBANDRY AND FISHING
AND HUNTING INDUSTRY

ANATOMY OF THE REINDEER

by Dr. prof. A. J. AKALEWSKY

LENINGRAD · 1939

ОТ АВТОРА

Значение оленя для нашего Советского Севера бесспорно.

Мероприятия партии и правительства по организации оленеводческих хозяйств, всестороннему изучению северного оленя, подготовке кадров по оленеводству, как зоотехнических, так и ветеринарных, чрезвычайно ярко подчеркивают значение северного оленя в хозяйстве нашей страны.

Предлагаемая вниманию читателя „Анатомия северного оленя" составлена на основании материалов, полученных при анатомических исследованиях северного оленя, производившихся кафедрой анатомии Омского ветеринарного института в период с 1922 по 1934 г.

Материалом для исследования служили олени, полученные кафедрой в различное время, начиная с 1922 по 1932 г., преимущественно из Салегарда, затем из Нарьянмарской зональной станции. Всего было использовано 33 трупа, не считая отдельных частей, поступавших из секционного зала ОВИ.

Исследование производилось в большинстве случаев на бальзамированном материале (4—5% раствор формальдегида), частично в замороженном виде. Инъекция сосудов производилась массой Тейхмана. Иногда производилась кислотная мацерация.

Изучение симпатической нервной системы, из-за недостатка материала, производилось только обычной препаровкой, что безусловно недостаточно. По той же причине детальное изучение лимфатических сосудов не было произведено. Недостаточно изучен также и ряд других участков. Таким образом данная работа не претендует на исчерпывающую полноту.

Предлагаемый материал мною лично тщательно проверен, включая все данные, полученные сотрудниками кафедры в их исследованиях, выполненных под моим руководством. Мною не проверялись подробно только данные по сосудам и нервам головы.

Материал изложен по системам органов, т. е. в том порядке, как он обычно излагается в учебных руководствах по анатомии. Это сделано для того, чтобы данной книгой могли пользоваться не только специалисты-анатомы, но и все практические работники по оленеводству (научные работники, ветврачи, зоотехники и студенты). Из этих же соображений введены в самом сжатом изложении общие анатомические данные по каждой системе органов, что обеспечивает и большую целостность изложения.

Все рисунки сделаны по фотографиям с препаратов и с диоптрограмм, изготовленных при активном участии ассистента В. В. Левицкого, аспиранта С. И. Иванова и старшего лаборанта ветврача А. Д. Высоцкой.

Считаю долгом выразить благодарность бывшему ассистенту кафедры М. В. Плахотину за большую работу, проделанную вместе со мной в 1932 г. по проверке анатомических данных на пяти трупах оленей.

А. И. Акаевский

ВВЕДЕНИЕ

Северный олень (*Rangifer tarandus*) представляет собой один из многочисленных родов семейства оленей из подотряда парнокопытных класса млекопитающих животных.

Во многих чертах своего строения северный олень сходен с домашними жвачными животными, в частности с мелким рогатым скотом; однако, в силу особенностей исторического развития, в анатомическом строении северного оленя имеется и целый ряд характерных для него отличий.

Тело северного оленя, как и любого позвоночного животного, состоит из большого количества обособленных частей — органов. Под органами понимаются такие части тела, которые в процессе исторического развития организма, как целого, приобрели определенное строение и связанную с этим специфическую функцию, которая, тем не менее, является лишь деталью общей функции, каждый орган, кроме того, имеет определенную форму, величину и местоположение, обусловленные взаимодействием органов как друг с другом, так и с организмом в целом.

Для удобства изучения все органы объединяют на функциональной основе в несколько систем органов.

К системе органов произвольного движения относят все кости, хрящи, связки и мускулы.

Система органов питания и газообмена включает органы питания, которые служат для захватывания пищи и для ее механической и химической переработки, т. е. органы ротовой полости, глотку, пищевод, желудок и кишечник, с их железами. Органы дыхания осуществляют поступление в организм кислорода из воздуха и выведение из организма углекислого газа. К ним относятся носовая полость, гортань, трахея и легкие.

Система органов крово- и лимфообращения обслуживает в первую очередь распределение по всему организму питательных веществ, поступивших из органов питания, и кислорода — из органов дыхания. Она состоит из крови и лимфы, которые движутся по сосудистому ложу, состоящему из артерий, вен, капилляров и лимфатических сосудов. Движущим органом является сердце. К этой же системе относят и кроветворные органы.

Система органов мочеотделения — почки, мочеточники, мочевой пузырь и мочеиспускательный канал — обслуживает выведение из организма продуктов обмена веществ.

Система органов размножения осуществляет передачу жизни от родителей потомству. Она состоит из половых желез с выводящими путями и органов совокупления.

а) системой органов нервной связи, куда входят головной и спинной мозг со всеми нервами и органы чувств; б) системой органов гуморальной связи, или внутренней секреции, состоящей из разнообразных органов, выделяющих в кровь особые химические вещества — гормоны.

Наконец, защита организма от внешних воздействий выполняется системой органов кожного покрова.

Все системы органов связаны друг с другом функционально, а органы крово- и лимфообращения, а также и нервной системы, кроме того, связаны со всеми другими органами и топографически, т. е. в каждом органе имеются сосуды и нервы.

Тело животного разделяют на стволовую часть и конечности, причем в стволовой части выделяют у млекопитающих голову, шею, туловище и хвост. Среди конечностей различают грудные конечности, соединяющиеся с туловищем близ шеи, и тазовые конечности, соединяющиеся тоже с туловищем, но близ хвоста. Дальнейшие подразделения будут указаны при описании скелета.

На стволовой части тела наиболее резко проявляются три основных принципа построения организма млекопитающего: одноосность, двубокая симметрия и сегментация.

Принцип одноосности состоит в том, что все органы тела животного расположены так, что в теле выражены два полюса — головной и хвостовой, причем на головном конце тела сосредоточены все высшие органы, служащие для ориентирования животного при движении, и лежит начало дыхательного и пищеварительного тракта.

Принцип двубокой симметрии состоит в том, что тело животного можно разделить только одной плоскостью на две более или менее симметрично построенные половины. Эти половины будут — правая и левая, а плоскость сечения называется средней сагиттальной плоскостью. Параллельно этой плоскости можно провести еще ряд сагиттальных плоскостей, однако они будут разделять тело уже на несимметричные половины.

Принцип сегментации состоит в том, что тело животного может быть расчленено по длинной его оси на отдельные отрезки — сегменты, или метамеры, построенные более или менее одинаково; например, костные сегменты состоят из позвонка и пары ребер. Плоскости, отделяющие один сегмент от другого, называются сегментальными.

При анатомическом описании употребляется ряд условных терминов, указывающих направление.

Спинная поверхность (и направление в сторону спины) называется дорзальной, или спинной. Брюшная поверхность (и направление от спины к животу) называется вентральной, или брюшной. Дорзальные и вентральные отрезки туловища разделяются фронтальными плоскостями; у четвероногих животных эти плоскости параллельны почве.

Направление в сторону головы называется назальным, или краниальным, а на голове — оральным, ротовым. Противоположное направление в сторону хвоста называется каудальным, а на голове — аборальным, противоротовым. Краниальные отрезки тела отделяются от каудальных сегментальными плоскостями.

Направление от средней сагиттальной плоскости тела вбок назы-

тальной плоскости) — медиальным. Латеральные и медиальные отрезки тела отделяются друг от друга сагиттальными плоскостями.

При описании употребляются и комбинированные термины, например дорзо-каудальный, т. е. обращенный в сторону спины и хвоста, дорзо-краниальный, т. е. обращенный в сторону спины и головы и т. п.

При описании конечностей употребляются дополнительные термины. Ближайший к телу отдел конечности называется проксимальным, а удаленный от тела конец — дистальным. Передняя поверхность на грудной и тазовой конечностях называется дорзальной, или спинковой; противоположная ей поверхность (у четвероногого животного — задняя) на грудной конечности называется волярная, а на тазовой — плантарная, или противоспинковые. Термины латеральный и медиальный имеют то же значение, что и при описании туловища.

СИСТЕМА ОРГАНОВ ПРОИЗВОЛЬНОГО ДВИЖЕНИЯ

Все органы, участвующие в произвольном движении животного, разделяются на пассивные и активные. К пассивным органам движения относятся все кости, хрящи и связки; к активным — все закрепляющиеся на скелете мускулы вместе с их вспомогательными частями, т. е. все то, что в общежитии носит название „мяса".

ПАССИВНЫЕ ОРГАНЫ ДВИЖЕНИЯ, ИЛИ СКЕЛЕТ

Под скелетом понимаются все кости и хрящи в том количестве, которое типично для данного вида животного, и в тех взаимоотношениях, которые они имеют у живого животного.

Функция скелета очень разнообразна. Скелет прежде всего является сложной системой рычагов для движения; кроме того, он служит опорой для всех мягких частей организма, а частично и для защиты их. От особенностей строения скелета зависит также и форма тела животного. Наконец, отдельные элементы скелета — кости — представляют собой хранилище красного костного мозга как органа кроветворения.

Из сказанного о функции скелета вытекают и детали его строения как в целом, так и в отдельных его частях. Скелет состоит из отдельных органов — костей, соединенных друг с другом или подвижно, если они по преимуществу выполняют функции рычагов движения, или совершенно неподвижно, если они служат лишь защитой для мягких частей тела. Соединение костей таково, что они образуют во многих местах угловое сочетание, что прежде всего выгодно при движении, а также благодаря этому создаются условия рессорности, чем ослабляются толчки при движении. Скелет обладает большой прочностью и в то же самое время легкостью.

К о с т ь — это сложно построенный орган. Основу его составляет костная ткань. Внутри кости находится костный мозг, а снаружи особая оболочка — надкостница. Многие кости в тех местах, где они сочленяются друг с другом, покрыты суставным хрящом. Каждая кость имеет и кровеносные сосуды и нервы.

По своей форме все кости могут быть подразделены на четыре типа: длинные (или трубчатые), короткие, пластинчатые и смешанные.

Длинные, в виде цилиндров, кости преимущественно встречаются на конечностях. Они удлиняют плечи рычагов для движения. На длинных костях различают концы, или эпифизы, и среднюю часть, или тело — диафиз.

Короткие кости встречаются там, где имеется сочетание обширности движения наряду с прочностью соединения, например в запястном и заплюсневом суставах; при этом они же обусловливают увеличение рессорности этих суставов.

Плоские, в виде пластинок, кости находятся там, где образуются стенки для защиты мягких органов, например в черепе, или дают обширную площадь для прикрепления мускулов, например лопатки.

К смешанному типу костей относят такие кости, которые, как, например, позвонки, не могут быть отнесены к трем упомянутым типам. Они в одинаковой мере выполняют разнообразные функции: с одной стороны, служат рычагами для движения, а с другой — защитой для мягких частей.

Независимо от типа костей форма — скульптура — каждой кости чрезвычайно разнообразна, как разнообразны и оттенки их функций и разнообразны условия, в которых находится каждая кость. Поэтому имеется полная возможность не только отличить одну кость от другой у данного животного, но и различить одинаковые кости у разных животных. На костях могут быть различной величины и формы выросты от небольших шероховатостей до значительной величины отростков. Все они служат или для прикрепления связок и мускулов, или для сочленения костей друг с другом. На костях могут быть для тех же целей всевозможные углубления, от простых площадок до глубоких ямок. Целый ряд органов, как, например, головной мозг, сосуды, нервы, дает на костях отпечатки или в виде гребней, или ямок, жолобков, каналов и отверстий. Все особенности формы костей образуются в процессе их развития.

На трубчатых костях резко заметны даже возрастные изменения, так как на костях животных, не достигших времени окончания роста, эпифизы отделяются от диафиза хрящевой прослойкой — эпифизарным хрящом, и этот хрящ тем тоньше, чем ближе время окончания роста, и, в конце концов, совсем исчезает, заменяясь костной тканью (окостеневает). На различных костях окостенение эпифизарных хрящей происходит в разное время.

Внутреннее строение костей очень разнообразно и полностью отвечает тем механическим условиям, в которых каждая кость оказалась в результате своего развития. Для примера возьмем трубчатую кость. На продольном разрезе трубчатой кости взрослого животного видно, что наружный слой кости более плотный — это компактное костное вещество, а внутри от него находится губчатое костное вещество.

Компактное костное вещество в длинных костях толще в диафизе и тоньше в эпифизах. Оно слабо развито в коротких костях, но более равномерно в пластинчатых костях.

Губчатое костное вещество наиболее сильно развито в эпифизах длинных костей, затем во всех коротких костях и очень слабо развито (или даже отсутствует) в пластинчатых костях. Губчатое костное вещество имеет вид губки, состоящей из тонких и толстых костных перекладин, пересекающихся друг с другом в различных направлениях на первый взгляд без всякого порядка. Однако это не так. Костные перекладины расположены в строго определенном порядке, по линиям (траекториям) сжатия и растяжения, полностью отвечая тем силам, какие действуют на данную кость у данного вида животного (в зависи-

кладины губчатого костного вещества расположены по тем же законам механики, на основе которых строятся фермы железнодорожных мостов, леса при постройке домов и т. п. Если механические условия, в которых данная кость находилась, изменились, то изменяется и расположение перекладин губчатого костного вещества. Таким построением

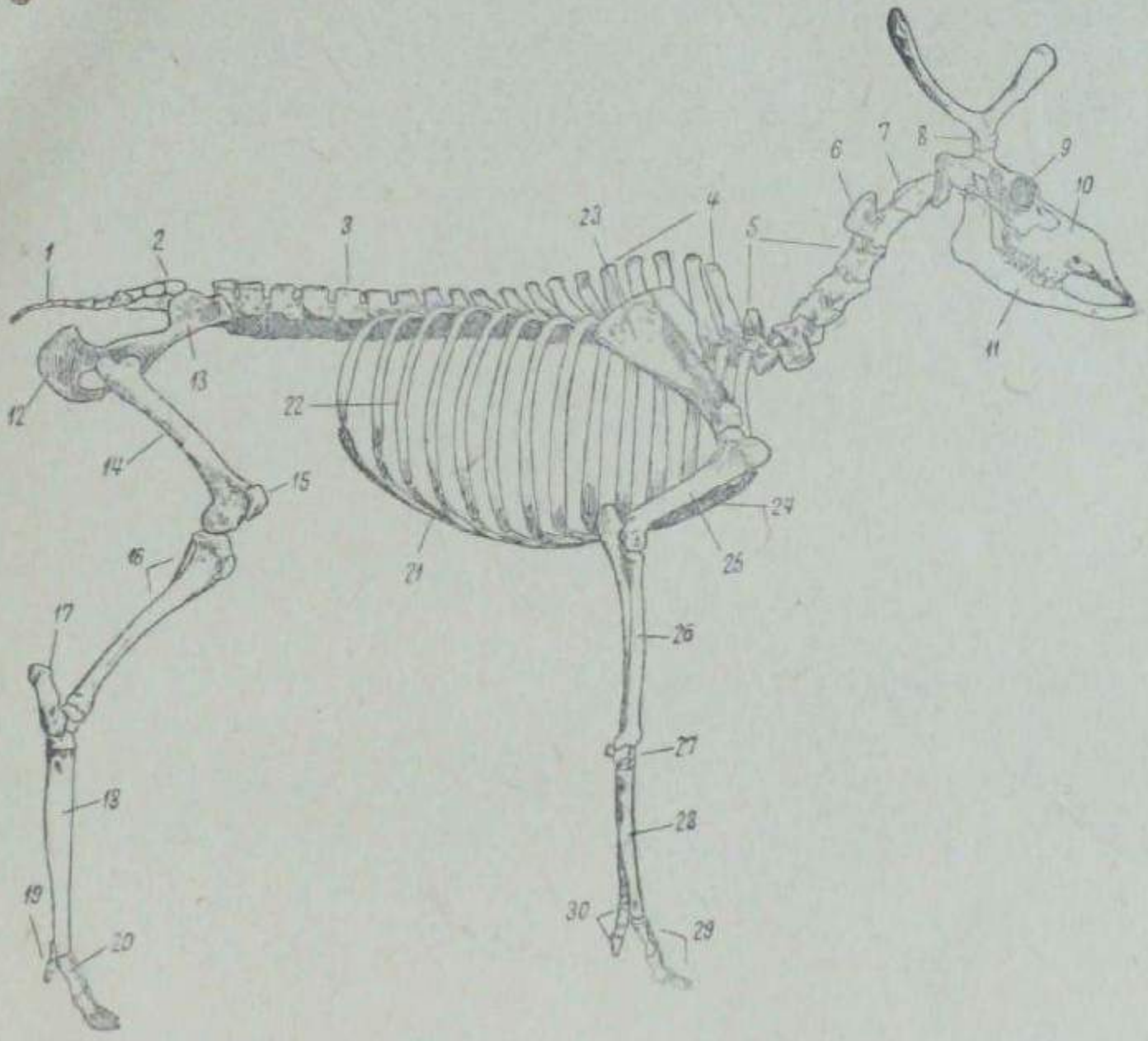

Рис. 1. Скелет северного оленя (с правой стороны).

1 — хвостовые позвонки; *2* — крестцовая кость; *3* — поясничные позвонки; *4* — грудные позвонки; *5* — шейные позвонки с 7 по 3; *6* — второй и *7* — первый шейные позвонки; *8* — рог; *9, 10, 11* — череп (*9* — орбита, *10* — дорзальная и *11* — вентральная челюсти); *12* — седалищная и *13* — подвздошная кости таза; *14* — бедренная кость; *15* — коленная чашка; *16* — кости голени (малая и большая берцовые кости); *17* — пяточная кость заплюсны; *18* — основная плюсневая кость; *19* — кости бокового пальца (пятого); *20* — кости главных пальцев (четвертого и третьего); *21* — реберные хрящи; *22* — ребра; *23* — лопатка; *24* — грудная кость; *25* — плечевая кость *26* — кости предплечья (локтевая и лучевая); *27* — кости запястья; *28* — пястная основная кость; *29* — кости главных пальцев (четвертого и третьего); *30* — кости бокового (пятого) пальца.

костей (из плотного и губчатого костного вещества) достигается большая прочность и в то же время легкость костей.

Полость трубчатых костей, а также все щели в губчатом костном веществе выполнены костным мозгом, причем у молодых животных весь костный мозг красный, т. е. является органом кроветворения. С окончанием роста животного красный костный мозг сохраняется только в губчатом веществе, а в диафизах трубчатых костей он заменяется

Кости по крепости приближаются к чугуну, а по упругости стоят выше дуба. Это объясняется тем, что они состоят из органического вещества — оссеина (в сухих костях до 30%) — и неорганического вещества (до 70%) из различных минеральных солей, как то: фосфорнокислой и углекислой извести и др. Соединение минеральных и органических веществ молекулярное, поэтому кость, лишенная минеральных составных частей вымачиванием в кислоте или лишенная органических составных частей (обжиганием), сохраняет полностью свое строение, но изменяет свои физические свойства. Еще более сложно строение костей, если их изучать под микроскопом.

Снаружи все кости покрыты тонкой соединительнотканной оболочкой — надкостницей. Поверхностный ее слой богат соединительнотканными волокнами и кровеносными сосудами. Глубокий, более нежный слой беден сосудами и, напротив, богат клеточными элементами — костеобразователями, остеобластами. Остеобласты во время роста костей энергично размножаются, вырабатывают межклеточное вещество и, погружаясь в последнее, превращаются в костные клетки. У взрослого животного остеобласты также играют большую роль: за их счет, например, происходит срастание костей при переломах. Через надкостницу в кость проникают сосуды и нервы.

Со стороны мозговой полости кости также выстланы слоем костеобразователей и особых клеток — костеразрушителей, остеокластов, которые постоянно (в процессе роста) разрушают компактное костное вещество, образовавшееся со стороны надкостницы. В результате совместной, хотя и противоположной, деятельности остеобластов и остеокластов образуется губчатое вещество, приспособленное к определенным механическим условиям, каковые в процессе жизни постоянно меняются.

Соответственно делению тела и скелет разделяется на осевой скелет и скелет конечностей (рис. 1).

Осевой скелет в свою очередь подразделяется на скелет головы, скелет туловища с шейным, грудным, поясничным и крестцовым отделами и скелет хвоста.

Скелет конечностей разделяется на скелет поясов и скелет свободных конечностей.

СКЕЛЕТ ТУЛОВИЩА

Скелет туловища построен из отдельных костных сегментов, то более, то менее полно представленных в каждом отделе туловища, в зависимости от частных функций последних.

Типичный полный костный сегмент состоит из позвонка (vertebra), лежащего в дорзальном отделе туловища, и пары ребер (costae) — в боковых частях туловища; в грудном отделе (в его только передней части) каждая пара ребер соединяется друг с другом куском грудной кости. Пара ребер образует висцеральную дугу, защищающую внутренности.

Позвонок в свою очередь подразделяется на отдельные части. Вентральная, самая массивная, часть позвонка называется телом позвонка (рис. 4, *11*). На нем различают краниальный, выпуклый конец, или головку позвонка (*1*), и каудальный, вогнутый конец, или ямку по-

ков соединяются друг с другом парными суставными отростками: краниальным (*4*) и каудальным (*5*). Дорзально из нервной дужки отходит непарный остистый отросток (*6*), а с боков на позвонке лежат парные боковые или поперечные отростки (*10*), к ним прикрепляются ребра.

На каждом ребре различают: позвоночный конец, который имеет головку и бугорок ребра для сочленения с позвонками; грудинный конец, который через посредство реберного хряща соединяется с грудной костью; средний участок ребра называется телом ребра.

Грудная кость (sternum) скрепляет грудинные концы каждой пары ребер.

Совокупностью всех позвонков формируется позвоночный столб, который в целом образует четыре изгиба. Шейно-головной изгиб обращен выпуклостью дорзально, он находится в области первых двух шейных позвонков; грудо-шейный изгиб направлен вентрально и лежит в области последних шейных и первых грудных позвонко грудо-поясничный изгиб обращен дорзально и расположен в области последних грудных и поясничных позвонков; крестцово-хвостовой изгиб также обращен дорзально и лежит в области крестца и начала хвоста.

Шейный отдел

Шейный отдел скелета туловища образован шейными позвонками (vertebrae cervicales).

Этот отдел в целом представляет собой гибкий рычаг, по длине соответствующий высоте конечностей, а так как шейных позвонков семь, то эти позвонки будут характеризоваться прежде всего своей большей длиной по сравнению с другими позвонками. В силу того, что на краниальном конце шеи укреплена голова, то для управления шеей (как рычагом) развиты сильные мускулы, поэтому на шейных позвонках сильно развиты отростки и гребни для прикрепления мускулов. Вследствие этого шейные позвонки характеризуются также своей четырехгранной формой. В связи с большой подвижностью шейного отдела и отсутствием объемистых внутренностей шейные ребра подверглись сильной редукции и слились с поперечными отростками в ветвистые поперечнореберные отростки. В основании их находятся межпоперечные отверстия. Особое место занимают первый и второй шейные позвонки в связи с большой и разнообразной подвижностью головы, поэтому они имеют и резкие особенности в своем строении и носят специальные названия; первый позвонок — атлант, второй — эпистрофей. Особенность в своем строении представляет и седьмой шейный позвонок, как переходный к грудным позвонкам.

Первый шейный позвонок, а т л а н т (atlas), имеет кольцевидную форму (рис. 2). На нем различают дорзальную (*1*) и вентральную (*9*) дуги. На обеих дугах находятся бугорки: дорзальный и вентральный, причем последний несколько более сильно развит и лежит более каудально, в то время как дорзальный лежит на середине дуги. На внутренней (дорзальной) поверхности вентральной дуги, у каудального ее края, находится суставная поверхность для зубца эпистрофея (*7*).

Сильно развитые поперечные отростки атланта называются крыльями

дугообразные края крыльев образуют краниальный (*6*), более округлый, угол и каудальный, несколько более острый (*5*). С вентральной поверхности крылья углублены и несут плоские ямки атланта (*8*). В основании крыла, ближе к краниальному краю, находится крыловое отверстие (*2*), ведущее с дорзальной поверхности в крыловую ямку. От крылового отверстия, в каудальном направлении, по дорзальной поверхности крыла идет сосудистый жолобок (*3*).

Несколько краниально и медиально от крылового отверстия, или из общей ямки с ним, в позвоночный канал ведет межпозвоночное отверстие (*2'*). Краниальный край дорзальной дуги имеет характерную неглубокую прямоугольную вырезку.

Вместо краниальных суставных отростков находятся глубокие краниальные суставные ямки (*10*). Для сочленения с мыщелками затылочной кости они несут серповидной формы вогнутые суставные

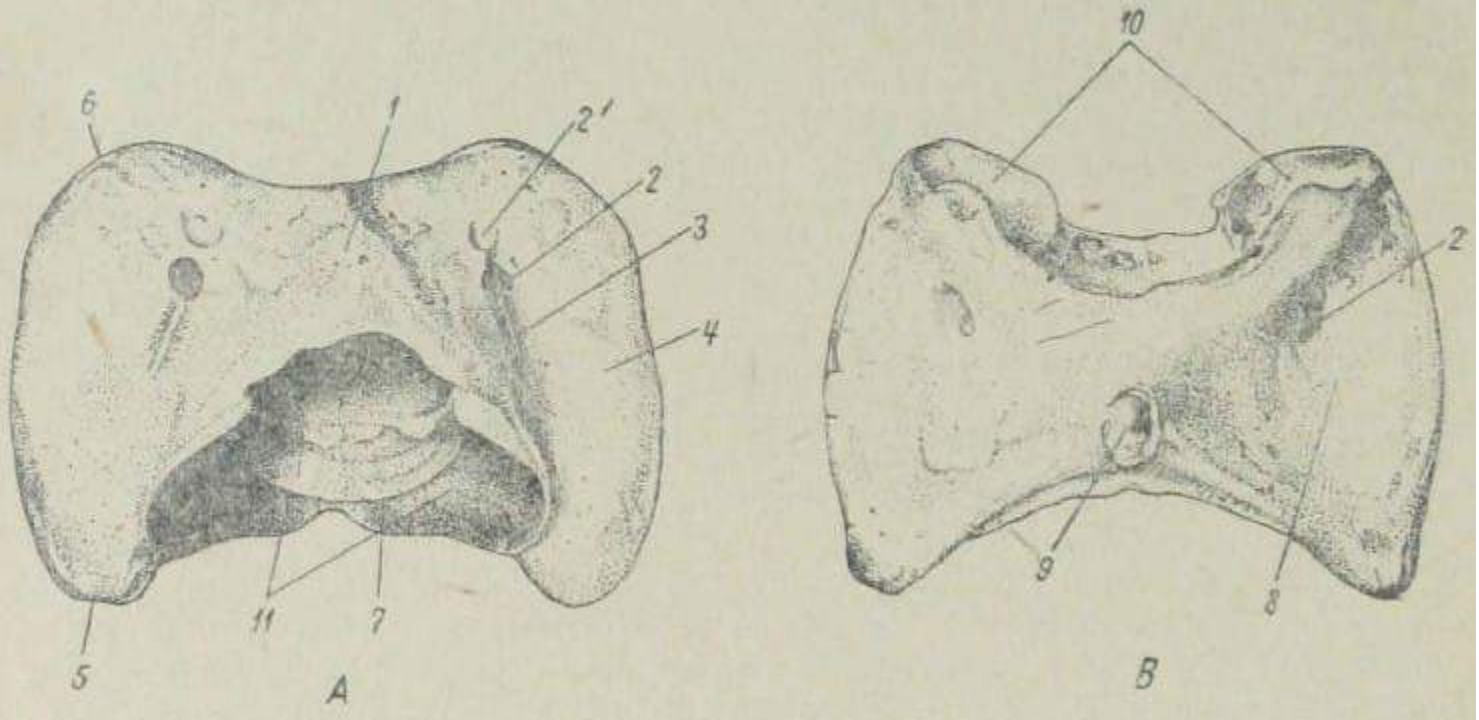

Рис. 2. Атлант.

A — с дорзальной и *B* — с вентральной поверхностей. *1* — бугорок на дорзальной дуге; *2* — крыловое и *2'* — межпозвоночное отверстия; *3* — дорзальный сосудистый жолобок; *4* — крыло атланта; *5* — каудальный и *6* — краниальный углы крыла; *7* — суставная поверхность для зубца эпистрофея; *8* — крыловая ямка; *9* — бугорок на вентральной дуге атланта; *10* — краниальные суставные ямки; *11* — каудальные суставные поверхности.

поверхности. Вместо каудальных суставных отростков имеются вогнутые суставные поверхности для сочленения с эпистрофеем (*11*).

Второй шейный позвонок, эпистрофей (epistropheus) (рис. 3, *II*), характеризуется сильно развитым остистым отростком в виде гребня (*8*) с краниальным острым углом, выступающим над зубовидным отростком; каудальный, прямоугольный угол гребня утолщен. Головка позвонка заменена жолобовидным полоцилиндрическим зубовидным отростком, или зубцом эпистрофея (*1*). Каудально зубец обрамлен поперечным гребнем, покрытым суставным хрящом (*2*). Этот гребень соответствует краниальным суставным отросткам и так же, как зубец эпистрофея, служит для сочленения с атлантом. Каудальные суставные отростки хорошо развиты и лежат у основания гребня. Поперечный отросток слабо развит, оттянут каудально и по вентральному своему краю несет гребень. Межпоперечный канал (*4*)

двумя отверстиями: одним в желоб, ведущий краниально в межпозвоночное отверстие (3), и другим — вентрально. Вентральный гребень на теле позвонка (12) хорошо развит, каудальный отдел гребня утолщен.

Третий—пятый шейные позвонки походят один на другой, но отличаются своей величиной: 3-й из них более длинный, а 5-й более короткий, 6-й и 7-й позвонки еще короче. Остистый отросток (9) на 3-м позвонке очень низкий или даже совсем отсутствует (у более молодых животных). В каудальном направлении остистый отросток становится с каждым позвонком все выше и выше, достигая своего максимума на 7-м шейном позвонке до 3,5 см. От остистых отростков идут гребни на каудальные суставные отростки (10);

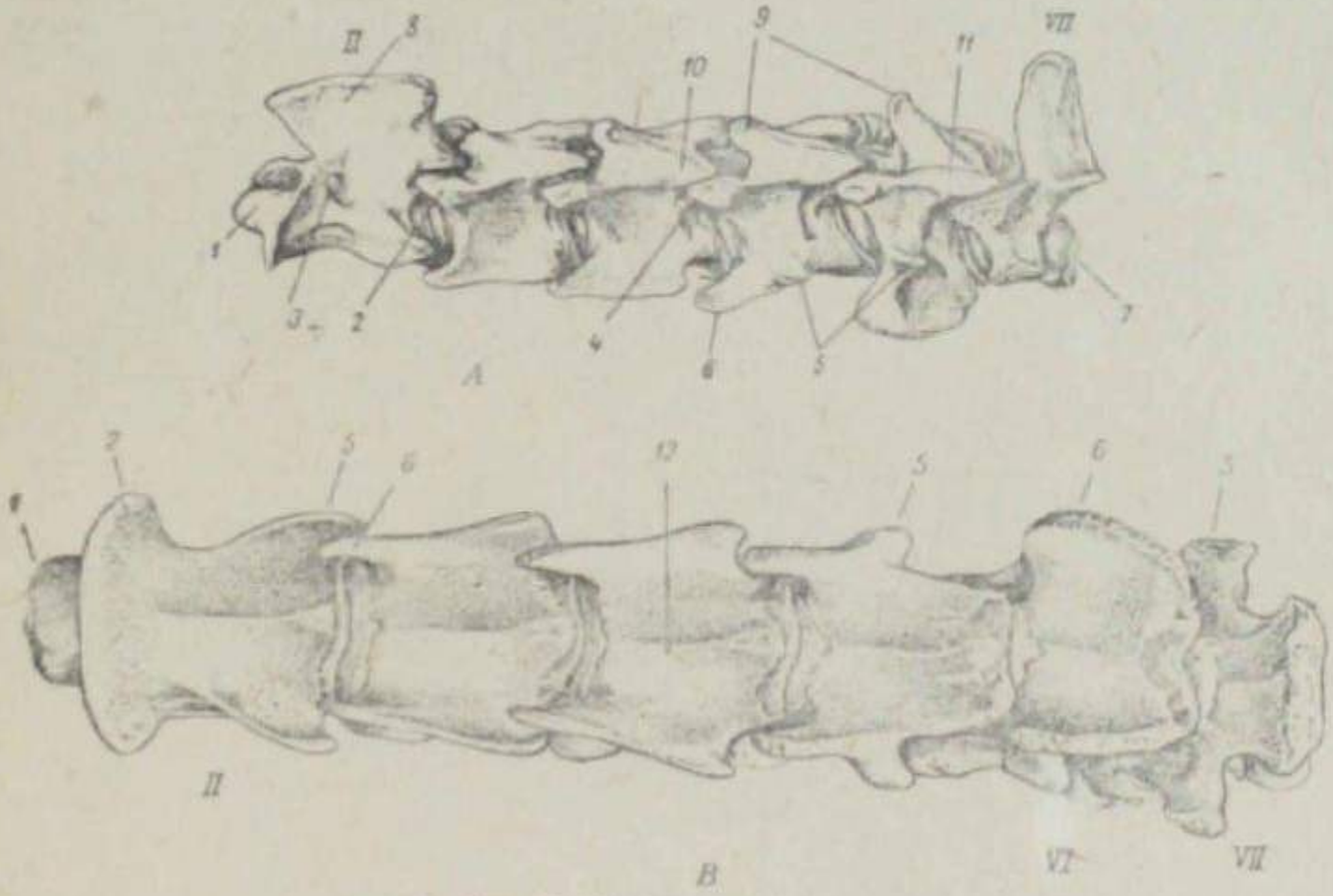

Рис. 3. Шейные позвонки.

А — с левой и В — с вентральной поверхностей. II—VII — позвонки. 1 — зубовидный отросток эпистрофея; 2 — краниальные суставные отростки; 3 — межпозвоночное отверстие; 4 — межпоперечный канал; 5 — поперечный отросток; 6 — реберные отростки; 7 — суставная вмка для первого ребра; 8 — гребень эпистрофея; 9 — остистые отростки; 10 — каудальные суставные отростки; 11 — сосцевидные отростки; 12 — вентральный гребень.

лишь на 7-м позвонке этих гребней нет. Краниальные (2) и каудальные суставные отростки сильно развиты, соединены гребнями и несут плоские суставные поверхности, которые на краниальных отростках обращены дорзально, а на каудальных — вентрально. На каудальных суставкых отростках 5-го, 6-го и 7-го позвонков заметны в виде шероховатостей сосцевидные отростки (11).

Поперечнореберные отростки 3-го и 4-го позвонков имеют вид широких пластинок. Острые краниальные углы (6) их направлены краниально и отогнуты медио-вентрально. Каудальные углы (5) их направлены, напротив, несколько латерально. На 5-м позвонке поперечнореберный

поперечный отросток вполне обособился и обращен латерально, в то время как реберный отросток в виде широкой, округлой вентрально, пластинки обращен вентрально. На 7-м позвонке имеется только один поперечный отросток, а реберный отсутствует.

Межпоперечный канал (*4*) на 3—5-м позвонках лежит в стенке невральной дужки, вдоль прикрепления ее к телу, а на 6-м позвонке — в основании поперечного отростка. В каудальном направлении от 2-го к 6-му позвонку канал расширяется. На 7-м позвонке он отсутствует.

Вентральный гребень (*12*) на 3—5-м позвонках хорошо развит. Каудальные концы гребней утолщены. На 6-м позвонке гребень едва намечен или совсем отсутствует. На 7-м позвонке гребень имеется, но очень слабо развит.

Головки и ямки позвонков хорошо развиты. С боков на каудальном конце тела 7-го позвонка находятся каудальные реберные ямки для головок первой пары ребер (*7*).

Грудной отдел

Грудной отдел скелета туловища наиболее сильно развит и формирует грудную клетку (thorax). В состав его входят 14 грудных позвонков (vertebrae thoracales), 14 пар ребер и грудная кость, которая

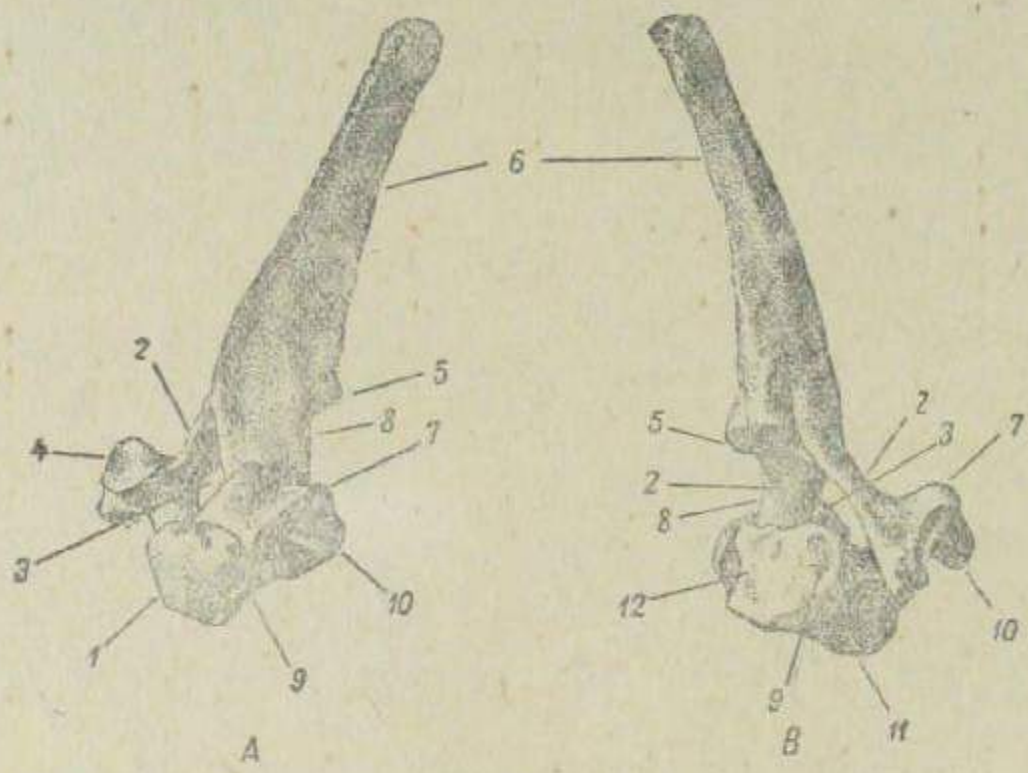

Рис. 4. Первый грудной позвонок.

A — спереди и слева; *B*—сзади и справа. *1* — головка позвонка; *2* — дужка позвонка; *3* — позвоночное отверстие; *4* — краниальный и *5* — каудальный суставные отростки; *6* — остистый отросток; *7* — сосцевидный отросток; *8* — каудальная межпозвоночная вырезка; *9* — суставные ямки для головки ребра; *10* — суставная ямка для бугорка ребра на поперечном отростке; *11* — тело позвонка; *12* — ямка позвонка.

скрепляет первые 8 пар ребер. В целом грудная клетка представляет собой конус, сжатый с боков в краниальном его отделе. Усеченная верхушка конуса обращена краниально. Вход в грудную клетку ограничен первой парой ребер, первым грудным позвонком и первым

зальная стенка грудной клетки длиннее вентральной. Выход из грудной клетки образован последним грудным позвонком, последним куском грудной кости и реберной дугой. Реберная дуга образована последней парой ребер и хрящами ложных ребер с 14-го по 9-е.

Значение грудной клетки очень разнообразно. Оно, с одной стороны, является хранилищем сердца, легких и других органов, но главная ее роль состоит в том, что благодаря подвижности ее стенок, именно ребер, грудная клетка может то расширяться, то сужаться, чем и обусловливается механизм дыхания. Наконец, грудная клетка является тем участком туловища, к которому прикрепляются грудные конечности и мускулы, идущие на шею, на грудные конечности и на

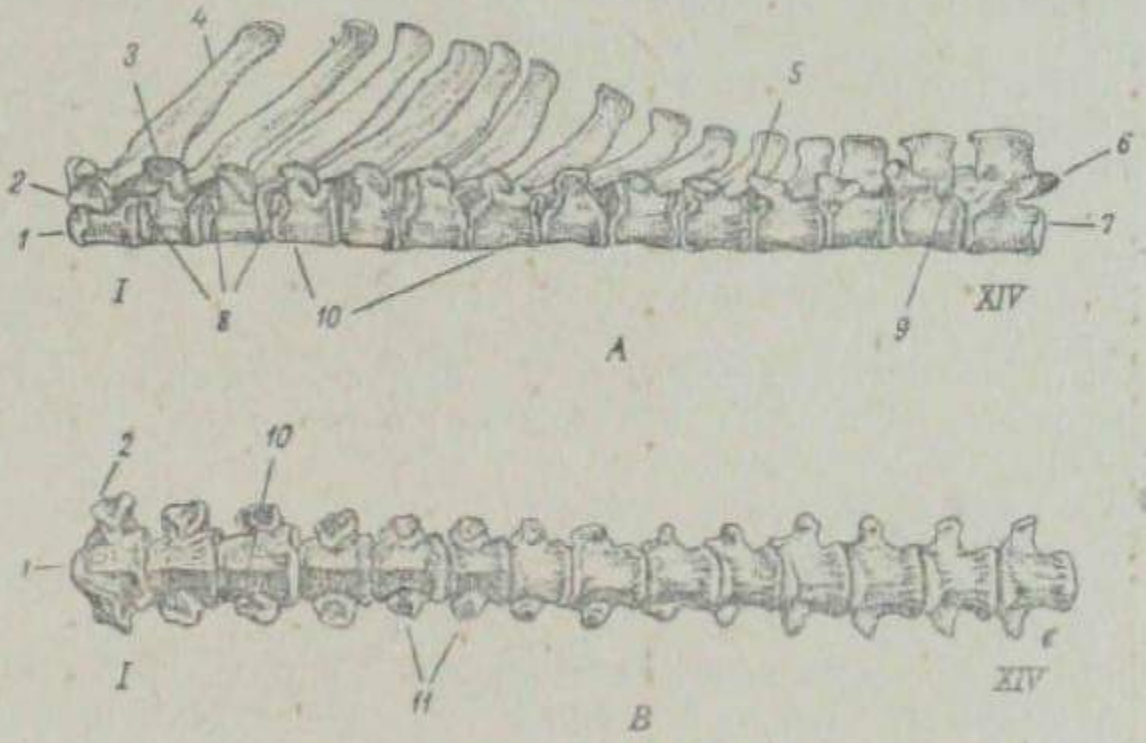

Рис. 5. Грудные позвонки.

A — с левой и *B* — с вентральной поверхностей. *1* — головка позвонка; *2* — суставная ямка для бугорка ребра; *3* — сосцевидный отросток на поперечном отростке, *4* — остистый отросток; *5* — сосцевидный отросток на краниальном суставном отростке; *6* — каудальный суставной отросток; *7* — ямка позвонка; *8* — суставные ямки для головки ребра; *9* — межпозвоночное отверстие; *10* — вентральный гребень; *11* — поперечный отросток.

брюшные стенки. Таким разнообразием ее функций объясняются и особенности построения отдельных слагаемых грудной клетки.

Грудные позвонки (рис. 4 и 5) прежде всего характеризуются наличием на телах позвонков и на поперечных отростках суставных реберных ямок (рис. 5, *8* и *2*) в количестве трех пар, слабым развитием поперечных отростков и мощным развитием остистых отростков, особенно на краниальных позвонках.

1-й грудной позвонок наиболее массивный из всех грудных позвонков, но он меньше 7-го шейного позвонка.

Остистый отросток (*4*) 1-го грудного позвонка достигает длины 8—9 см, но длиннее всего он на 2-м и 3-м позвонках (до 10,5 и 11 см). На последующих позвонках длина отростков уменьшается; начиная с 11-го по 14-й позвонок остистые отростки одинаковой длины. Самая высокая точка холки принадлежит концу остистого отростка

2-го позвонка верхушки их загибаются краниально, а на 3—10-м позвонках и свободные концы отростков загнуты краниально. Отростки 13—14-го позвонков стоят вертикально; эти позвонки называются диафрагматическими. Краниальные края отростков острые на 1-м позвонке с горбинкой; каудальные края у основания отростков, широкие и шероховатые на первых пяти позвонках, а на остальных появляются гребни; ближе же к верхушкам края на всех отростках — острые.

Поперечные отростки (*3* и *11*) в своей массивности убывают от 1-го позвонка к последнему, а начиная с 9-го увеличиваются в своей длине. На поперечных отростках 1—3-го позвонков находятся седлообразные, на 4-м — выпуклые, а на 12—14-м плоские суставные ямки для реберных бугорков. На последних двух позвонках они часто отсутствуют.

Сосцевидные отростки сначала лежат на поперечных отростках (*3*), а начиная с 12-го позвонка переходят на краниальные суставные отростки (*5*).

Каудальные межпозвоночные вырезки очень велики (рис. 4, *8*), в то время как краниальные почти отсутствуют, так что межпозвоночные отверстия (рис. 5, *9*) образованы исключительно за счет первых. Боковых отверстий нет.

Головки позвонков (рис. 4, *1*) и соответственные им ямки (*7*) более резко выражены на первых позвонках, на последних же они более плоские. Краниально и каудально на телах позвонков справа и слева находятся парные суставные реберные ямки для реберных головок (*8*). Каудальная реберная ямка на 14-м позвонке отсутствует. Вентральный гребень (*10*) на 1—6-м позвонках хорошо выражен, на 7—10-м слабо, а на остальных опять более сильно развит.

Краниальные суставные отростки, как таковые, имеются только на 1-м грудном позвонке, а начиная со 2-го их заменяют плоские суставные площадки. Они лежат рядом друг с другом на дорзальной поверхности дуги, краниально от основания остистого отростка. Начиная с 7—8-го позвонков обе площадки отходят постепенно одна от другой.

Каудальные суставные отростки на первых позвонках отсутствуют, их также заменяют суставные площадки, лежащие на вентральной поверхности основания остистых отростков, близ каудального их края. Эти площадки сначала также лежат рядом друг с другом, а с 7—8-го позвонков расходятся. Начиная с 10-го позвонка обрисовываются и сами отростки, достигая полного своего развития уже на 12—14-м позвонках (*5—6*).

Ребра (costae) представляют собой парные висцеральные дуги костных сегментов; количество их соответствует количеству грудных позвонков, т. е. 14 пар. Каждое ребро состоит из костного ребра и реберного хряща. На костном ребре различают позвоночный конец, тело и грудинный конец.

На позвоночном конце ребра находится реберная головка (рис. 6, *3*). Она несет две выпуклых суставных поверхности для сочленения с двумя позвонками. На 1-м ребре суставные поверхности разделены гребешком головки, на 2-м ребре — гребешком и ямкой, а на всех остальных — жолобком. На гребешке (или соответственно ямке и жолобке) прикрепляется связка, соединяющая одноименную пару

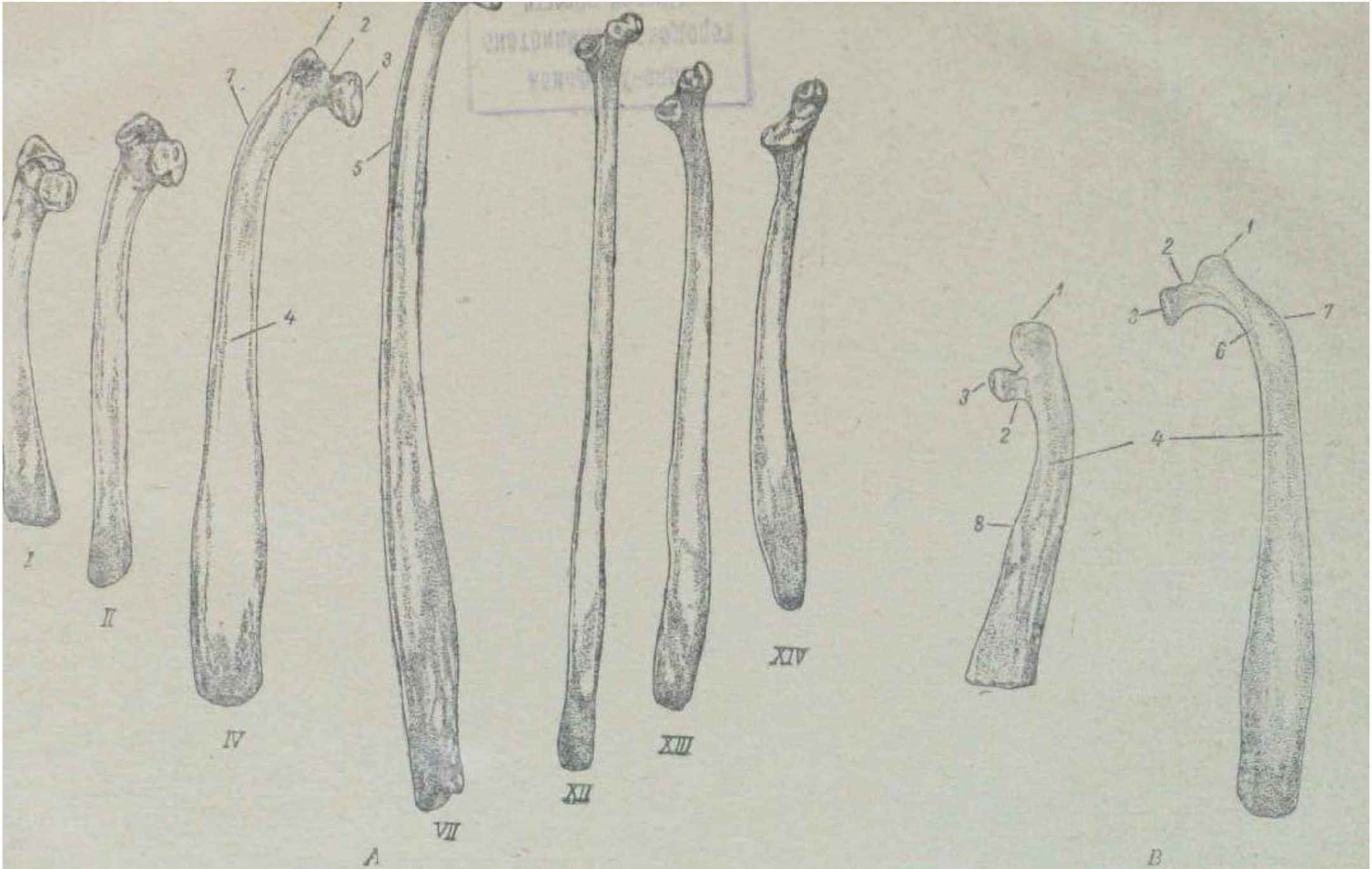

Рис. 6. Ребра.

A — с медиальной и *B* — с латеральной поверхностей. *1* — бугорок ребра; *2* — шейка ребра; *3* — головка ребра; *4* — тело ребра; *5* — сосудистый желоб; *6* — мускульный желоб; *7* — угол ребра; *8* — бугорок для лестничного мускула.

находится реберный бугорок (*1*), который несет седлообразную суставную поверхность. Лишь на последних трех позвонках эта поверхность более плоская. Бугорок более массивен на краниальных ребрах, а на каудальных он развит более слабо. Между реберной головкой и реберным бугорком суженная часть ребра называется реберной шейкой (*2*). На краниальных ребрах она более короткая, а на каудальных более длинная.

Тело ребра (*4*) дважды изогнуто в латеральном и каудальном направлениях. На наружной, латеральной, поверхности тела, близ позвоночного конца, заметен в виде шероховатости реберный угол (*7*). На 1-м ребре реберный угол сливается с реберным бугорком, а на каудально лежащих ребрах отступает от бугорка все дальше и дальше. Вдоль краниального края ребра на латеральной поверхности находится мускульный желоб (*6*) для прикрепления мускулов. Этот желоб слабо выражен лишь на первых трех и на последнем ребрах. Вдоль каудального края ребра, на медиальной поверхности, находится реберный желоб, в котором лежат сосуды и нервы (*5*). Он также резко выражен на ребрах начиная с 4-го по 13-е.

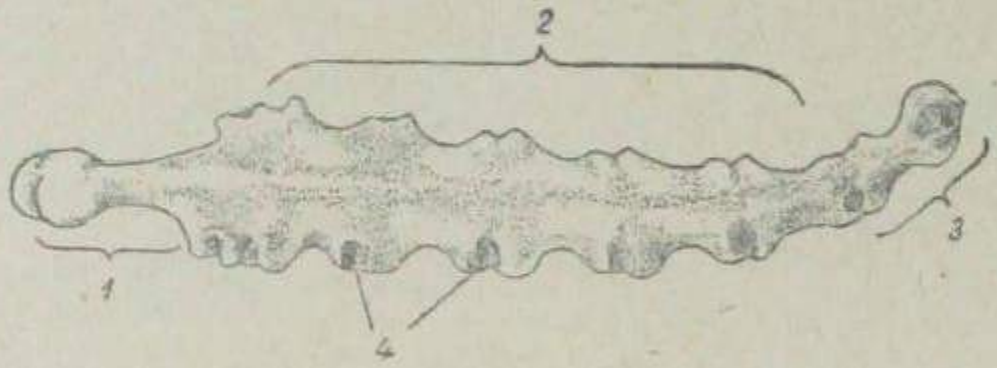

Рис. 7. Грудная кость с дорзальной поверхности и справа.
1 — мечевидный отросток; *2* — тело; *3* — рукоятка; *4* — реберные ямки.

Длина, ширина и изогнутость ребер неодинакова. Дистальные концы большинства ребер почти в два раза шире, чем проксимальные концы их, причем ширина их увеличивается постепенно к дистальному концу, но затем опять несколько суживается. Общая ширина ребер также увеличивается от 1-го ребрам, минуя 2-е, к 5–6-му ребрам, которые являются самыми широкими (до 2,7 см), затем снова убывают. Длина ребер увеличивается от 1-го ребра (до 15 см) до 9-го ребра, самого длинного (до 36,5 см), затем опять убывает, но последнее ребро все же длиннее 1-го (до 19 см). Наконец, изогнутость ребер более выражена на средних ребрах, в то время как 2-е ребро почти прямое. На наружной поверхности 1-го ребра находится бугорок для прикрепления лестничного мускула (*8*).

Реберные хрящи увеличиваются в своей длине от первого, очень короткого, к последнему. Хрящи первых восьми ребер имеют на обоих своих концах суставные поверхности, так как они соединяются суставом не только с костными ребрами, но и с грудной костью, вследствие чего они и называются истинными ребрами, в отличие от остальных 6 ребер (с 9-го по 14-е), которые называются ложными, так как непосредственно с грудной костью не соединяются. Хрящи ложных ребер, истончаясь, прикрепляются к хрящам впереди лежащих

соединения с грудной костью ложные ребра обладают большей подвижностью.

Грудная кость, или грудина (sternum) (рис. 7), довольно длинная, состоит из восьми кусков, на местах соединения которых заметны поперечные швы, а по дорзо-латеральным их краям находятся восемь пар суставных реберных ямок (*4*). Последние две пары расположены рядом, а первая лежит на самом конце первого куска грудной кости, который называется рукояткой (*3*) и находится впереди второй пары ребер. Рукоятка приподнята своим концом дорзально. Задний кусок грудной кости, позади последней пары истинных ребер, суживается и оканчивается хрящом, имеющим вид округлой пластинки. Этот конец называется мечевидным отростком (*1*). Средняя часть грудной кости, или тело (*2*), сплющена в дорзо-вентральном направлении и от второго куска до переднего конца последнего расширяется. Рукоятка с телом соединяется суставом.

Поясничный отдел

Поясничный отдел характеризуется отсутствием ребер, что увеличивает подвижность этого отдела туловища и, в особенности, подвижность боковых его стенок (брюшных). Однако для несения внутренностей нужна широкая крыша брюшной полости, что достигается сохранением реберных остатков — рудиментов, которые прирастают к поперечным отросткам, образуя поперечнореберные отростки. В связи с объемистыми внутренностями происходит надежное соединение позвонков друг с другом благодаря сильному развитию суставных отростков и своеобразию суставных поверхностей на них, когда один отросток входит в другой.

Поясничный отдел образован пятью поясничными позвонками (vertebrae lumbales). Тела поясничных позвонков неодинаковы. Тело 1-го позвонка более длинное и призматическое. В каудальном направлении тела позвонков постепенно укорачиваются, суживаются и уплощаются, так что тело последнего позвонка наиболее короткое, широкое и поперечноовальное на разрезе. Вентральный гребень наиболее выражен лишь на 1-м позвонке, на остальных же позвонках от гребней остаются хорошо выраженными лишь их краниальные бугорки, служащие для прикрепления ножек диафрагмы (рис. 8, *2*). Кроме того, на всех телах поясничных позвонков (также и на последнем грудном позвонке) находятся у краниальных концов позвонков боковые шероховатости для прикрепления поясничных мускулов.

Головки и соответственно ямки позвонков расширены, но плоские.

Длина поперечнореберных отростков (*1*) увеличивается от 1-го позвонка к 4-му (до 7 см), а на 5-м позвонке несколько короче. Ширина первых трех отростков одинакова (до 1,6 см), на 4-м уже (до 1,3 см) и на 5-м отростке еще уже (до 0,8 см). Поперечнореберные отростки слабо загнуты краниально. Этот изгиб увеличивается от первого позвонка к последнему. Кроме того, отростки изогнуты и вентрально, что сильнее выражено на 3—4-м позвонках.

Остистые отростки (рис. 8, *B*, *3*) почти одинаковой длины (до 2,5 см), лишь на 5-м позвонке чуть длиннее. Ширина отростков на

Краниальные (2) и каудальные (4) суставные отростки хорошо развиты и образуют типичную форму: каудальные суставные отростки цилиндричны, а краниальные соответственно жолобоваты. На краниальных суставных отростках находятся сосцевидные отростки. В каудальном направлении, от 1-го к 5-му позвонку, суставные отростки отодвигаются друг от друга латерально.

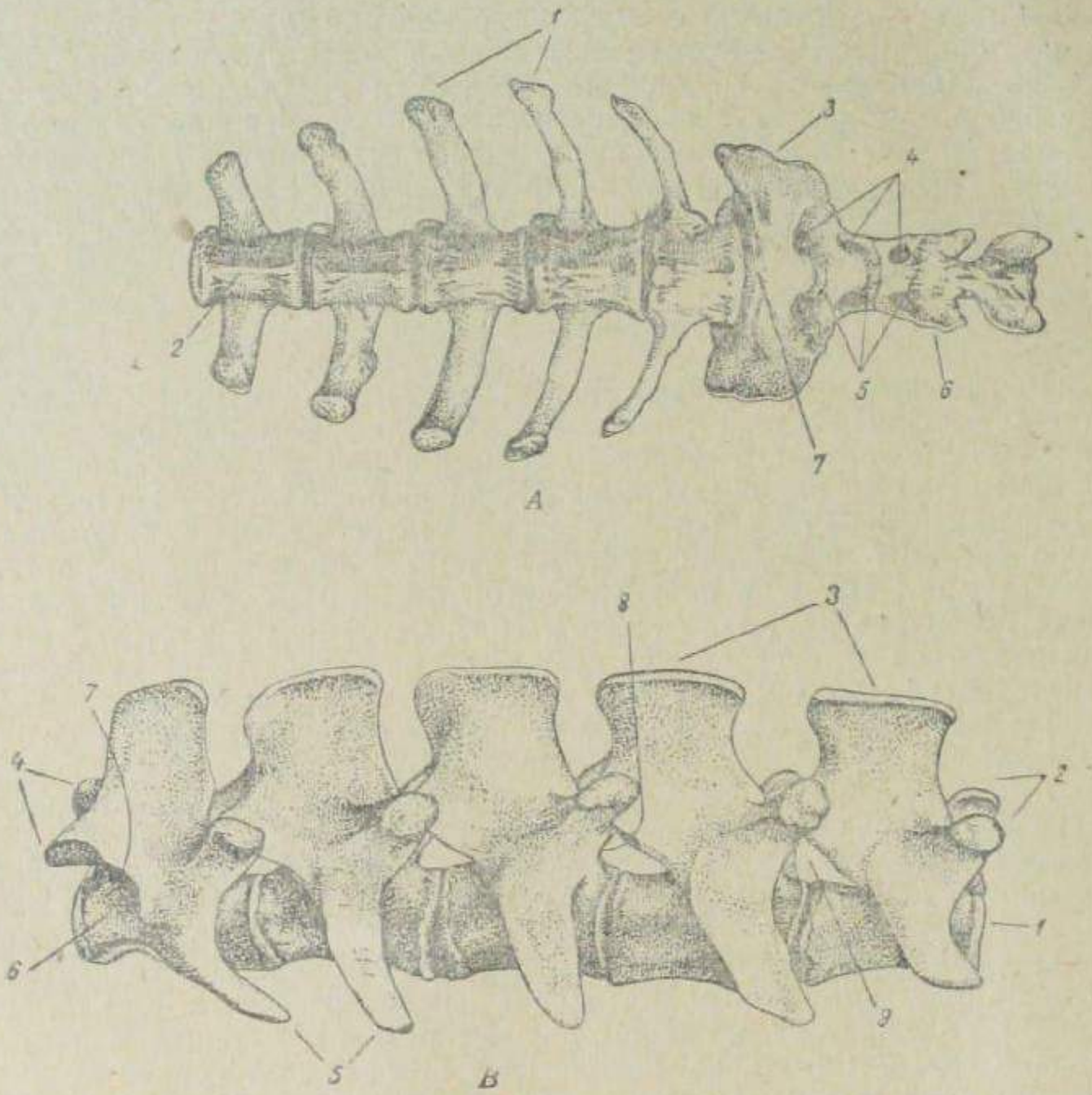

Рис. 8. *A* — поясничные позвонки и крестцовая кость с вентральной поверхности.

1 — поперечнореберный отросток; *2* — вентральный гребень; *3* — крыло крестцовой кости; *4* — крестцовые отверстия; *5* — поперечные полоски; *6* — боковые массы крестцовой кости; *7* — мыс.

B — поясничные позвонки с правой поверхности.

1 — головка позвонка; *2* — краниальный суставной отросток; *3* — остистый отросток; *4* — каудальный суставной отросток; *5* — поперечный отросток; *6* — тело позвонка; *7* — каудальная межпозвоночная вырезка; *8* — краниальная межпозвоночная вырезка; *9* — межпозвоночное отверстие.

Крестцовый отдел

Крестцовый отдел характеризуется особой прочностью вследствие соединения с ним тазового пояса. Эта прочность достигается сраста-

рех, а у старых — в количестве пяти, за счет первого хвостового позвонка. Вследствие этого формируется массивная крестцовая кость (os sacrum). Наличие в крестцовой кости пяти позвонков несомненно стоит в связи со способностью оленя к быстрому передвижению.

Остистые отростки образуют средний крестцовый гребень (рис. 9, 2), закругленный краниально и валикообразно утолщенный вдоль дорзального края, что наблюдается у более старых животных. Остистый отросток первого крестцового позвонка отделен от второго щелью, а у молодых животных даже еще не участвует в образовании гребня.

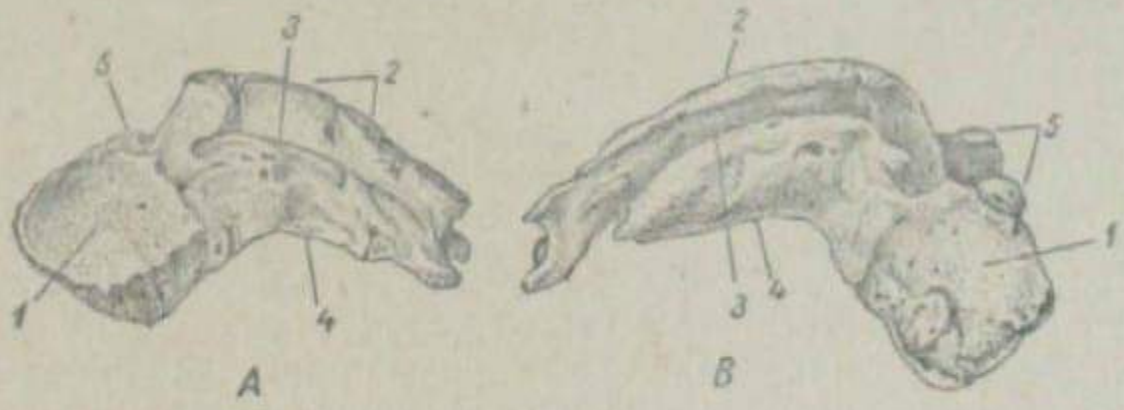

Рис. 9. Крестцовая кость: *A* — молодого животного с левой поверхности и *B*—старого животного с правой поверхности.

1 — крыло крестцовой кости; *2* — средний крестцовый гребень; *3* — латеральный гребень; *4* — боковые массы крестцовой кости; *5* — краниальные суставные отростки.

Суставные отростки срастаются в очень высокие латеральные гребни крестцовой кости (*3*), также с валикообразно утолщенными краями. Лишь краниальные суставные отростки первого крестцового позвонка (*5*) развиты самостоятельно, при этом они тесно срастаются с крыльями крестцовой кости.

Между средним и латеральными гребнями находится первая пара дорзальных крестцовых отверстий. Остальные две пары отверстий лежат на латеральной поверхности кости, вентрально от латерального гребня.

Поперечные отростки также срослись в боковые массы крестцовой кости (*4*); лишь поперечные отростки первого крестцового позвонка и отчасти второго сильно развиты и образуют крылья крестцовой кости (*1*). Скошенные сверху вниз и назад, они несут ушковидные суставные поверхности для сочленения с подвздошными костями. Крылья придают всей кости вид пирамиды. Широкое основание крестцовой кости обращено краниально, а вершина—каудально.

Вентральная, или тазовая, поверхность крестцовой кости вогнута. На ней заметны крупные вентральные крестцовые отверстия (рис. 8, *4*) в количестве трех-четырех пар и три-четыре поперечные полоски (*5*) на границе между выпуклыми телами позвонков.

Краниальный край тела 1-го крестцового позвонка резко выступает и называется мысом (*7*).

Хвостовой отдел

Хвостовые позвонки (рис. 10) (в количестве девяти-десяти)

рых животных обычно прирастает к крестцовой кости, образуя ее пятый сегмент. На нем еще хорошо выражена дуга; однако она не достигает каудального конца тела. На последующих позвонках дуга все более и более редуцирована, так что на 6-м позвонке вместо позвоночного канала остается только жолоб. Остистые отростки раз-

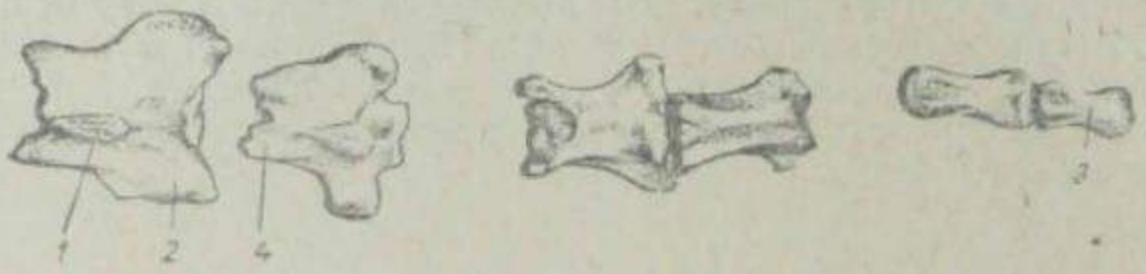

Рис. 10. Хвостовые позвонки.

1 — остистый отросток; *2* — поперечный отросток; *3* — тело; *4* — суставные краниальные отростки.

виты только на первых четырех позвонках. Каудальные суставные отростки совсем отсутствуют. Вместо краниальных суставных отростков на первых шести позвонках хорошо развиты сосцевидные отростки, хотя они хорошо заметны и на последующих. Поперечные отростки хорошо развиты на 1—6-м позвонках и обращены латеро-каудально. Вентральная поверхность 1—6-го позвонков вместе с поперечными отростками плоская. 7-й, 8-й, 9-й и 10-й позвонки имеют только цилиндрические тела.

СКЕЛЕТ ГОЛОВЫ

Скелет головы, или ч е р е п (cranium), образует стенки полостей для помещения головного мозга, органов слуха и зрения, с одной стороны, и стенки ротовой и носовой полостей — с другой, поэтому череп подразделяют на мозговой отдел и лицевой отдел (рис. 14). Граница между ними лежит в поперечной плоскости, проходящей через медиальные углы глазниц. Череп в целом состоит из 6 непарных и 13 парных костей, которые в молодом возрасте все легко отделяются друг от друга, а в более старом возрасте настолько срастаются друг с другом, что всякие границы между ними—швы—в конце концов совершенно исчезают, особенно в мозговом отделе.

Общая характеристика черепа северного оленя

Череп северного оленя вытянут в длину, за счет очень сильно развитого лицевого отдела.

Слезных отверстий два (рис. 15, *9*). На наружной поверхности слезной кости находится предглазничная ямка (*11*). Между лобной, носовой и слезной костями остается этмоидальная щель (*10*); она отсутствует лишь в редких случаях вследствие окостенения соединительнотканной перепонки, которая закрывает эту щель. Оральная часть скуловой кости образует отросток (*12*), который лежит между челюстной и слезной костями, уменьшая тем самым размеры дорзальной челюсти. Лобные кости, вследствие наличия розанов, или пеньков, на которых вырастают рога (*3*), сильно развиты в каудальном напра-

полоску между основанием пеньков и затылочным гребнем. Эта область образована теменной костью (*2*). Глазницы резко выражены и направлены несколько в стороны (рис. 14, *19*).

Резцовые кости слабо развиты вследствие отсутствия верхних резцов и в большинстве случаев не достигают своими отростками носовых костей; от последних они отделяются или особой надрезцовой косточкой или заменяющим ее отростком дорзальной челюсти (рис. 15, *16*). Оральные концы обеих резцовых костей образуют друг с другом характерный угол (рис. 14 и 16). Костный барабанный пузырь развит слабо, имеет неровную наружную поверхность и непрочно соединен с черепом. Пневматизация костей незначительна и ограничена лишь дорзальными челюстными, слезными, скуловыми и основной костями, отсутствуя в пеньках, или розанах, которые представляют собою массивные костные выросты. Сошник выдается аборально за край хоан и таким образом делит хоаны надвое (рис. 16, *27*). Крыловидные кости участвуют в образовании основнонебной ямки, впереди глазничнокруглого отверстия (рис. 12, *38*). Сильно развитые орбитальные крылья основной кости несут орбитальный гребень (*35*).

Носовые кости хорошо развиты; на средней части аборальной своей половины расширены; оральные концы их несут два отростка (рис. 14, *13*, *21*). Вентральные раковины очень велики, дорзальные же, напротив, слабо развиты (рис. 17, *2*, *12*).

Мозговой череп

В мозговом черепе можно отдельно рассматривать черепную полость, где помещается головной мозг, помещение для органов слуха и помещение для органов зрения.

Черепная полость образована непарными костями: затылочной, клиновидной и межтеменной и парными костями: височной, теменной и лобной. Последняя является общей костью для мозгового и лицевого черепа точно так же, как и непарная решетчатая кость, которая аборальным своим отделом образует оральную стенку черепной полости, но большей своей частью лежит в лицевом черепе, вместе с которым она и будет описываться.

Черепная полость подразделяется на два неодинаковых отдела. Отдел ромбовидного мозга лежит в аборальной части и является вместилищем для продолговатого мозга и заднего мозга. Отдел большого мозга лежит в оральной части; в нем помещается средний, промежуточный и конечный мозг. Граница между обоими отделами на черепе резко выражена лишь изнутри на боковых стенках — гребень скалистой кости (рис. 13, *9*) и на дне черепной полости — спинка турецкого седла (*17*), на месте соединения затылочной и клиновидной костей, в то время как на черепном своде эта граница не ясна.

Черепной свод и боковые стенки образованы чешуей затылочной кости, межтеменной, теменными, лобными костями и частично чешуей височной кости. По средней линии, на своде, слабо заметен внутренний сагиттальный гребень, на котором закрепляется серповидная складка твердой мозговой оболочки, она отделяет правое полушарие

являются отпечатками мозговых извилин, вторые — мозговых борозд. Эти образования являются очень характерными для костей мозгового черепа. В дне мозгового черепа, аборально, лежит тело затылочной кости (*11*), а орально — клиновидная кость. Дно обычно подразделяется на три черепных ямки—заднюю, среднюю и переднюю.

Задняя черепная ямка расположена между большим затылочным отверстием и спинкой турецкого седла и образована телом затылочной кости. Здесь находятся: кзади ямка продолговатого мозга и кпереди ямка моста (рис. 17, *21*); кроме того, подъязычное, мыщелковое и разорванное отверстия.

Средняя черепная ямка лежит между спинкой турецкого седла и задним краем орбитальных крыльев клиновидной кости. В ней находится ямка придатка (рис. 13, *16*), сбоку от нее расположены нервные жолобки, овальное отверстие (*8*), глазничнокруглое отверстие (*5*), а на крыльях клиновидной кости лежат грушевидные ямки (*6*).

Передняя черепная ямка помещается в области орбитальных крыльев клиновидной кости и впереди ограничена решетчатой пластинкой решетчатой кости (*1*). В ней же находятся: жолоб зрительного перекреста (*15*), обонятельные ямки, разделенные петушьим гребнем (*2*), и решетчатые отверстия.

Органы слуха помещаются в каменистой кости, расположенной в боковой стенке аборального отдела черепной полости. Каменистая кость является частью височной кости, которая, помимо участия в образовании черепной полости, служит местом причленения нижней челюсти.

Помещение для органов зрения, или орбита (*8*), лежит на границе между мозговым и лицевым черепом. Орбита образована лобной костью, скуловой и слезной; служит она для помещения глазного яблока и вспомогательных органов зрения. Снаружи орбита ограничена полным костным орбитальным кольцом.

На оральном крае орбиты находятся два слезных отверстия, ведущих в слезный канал, который открывается в носовую полость. На дне орбиты расположена клинонебная ямка, в которую из черепной полости ведут три отверстия: решетчатое (рис. 12, *6*), зрительное (*9*) и глазничнокруглое (*39*); из ямки выходят также три отверстия: челюстное отверстие ведет в подглазничный канал и далее на лицевую поверхность черепа (рис. 15, *15*), клинонебное отверстие ведет в носовую полость (рис. 12, *31*, и 17, *14*) и аборальное небное отверстие (рис. 12, *30*) ведет в небный канал, который открывается на своде ротовой полости, или костном нёбе.

Лицевой череп

Лицевой череп образует остов полости ротоглотки и остов носовой полости, в которой помещается также орган обоняния. Границей между обоими отделами является костное нёбо, которое служит дном для носовой полости и сводом для ротовой полости.

Костный остов полости ротоглотки образован непарной подъязычной костью и парными костями: вентральной челюстью, дорзальной челюстью, резцовой костью, небной костью, крыловидной костью. Из них дорзальная челюсть, резцовая кость, небная кость участвуют

ником. Характерной особенностью костей лицевого черепа является, с одной стороны, наличие луночек для зубов на челюстях, с другой — наличие обширных поверхностей костей для закрепления жевательной и мимической мускулатуры и, в-третьих, более неровной внутренней поверхности, с отсутствием, конечно, отпечатков мозга. Некоторые из лицевых костей имеют очень тонкую структуру, как, например, лабиринт решетчатой кости и носовые раковины, служащие лишь для поддержания складок слизистой оболочки в носовой полости.

Кости мозгового черепа

1. Непарная затылочная кость (os occipitale) лежит в затылочной области черепа (рис. 11); состоит из основной части, двух боковых частей и чешуи затылочной кости.

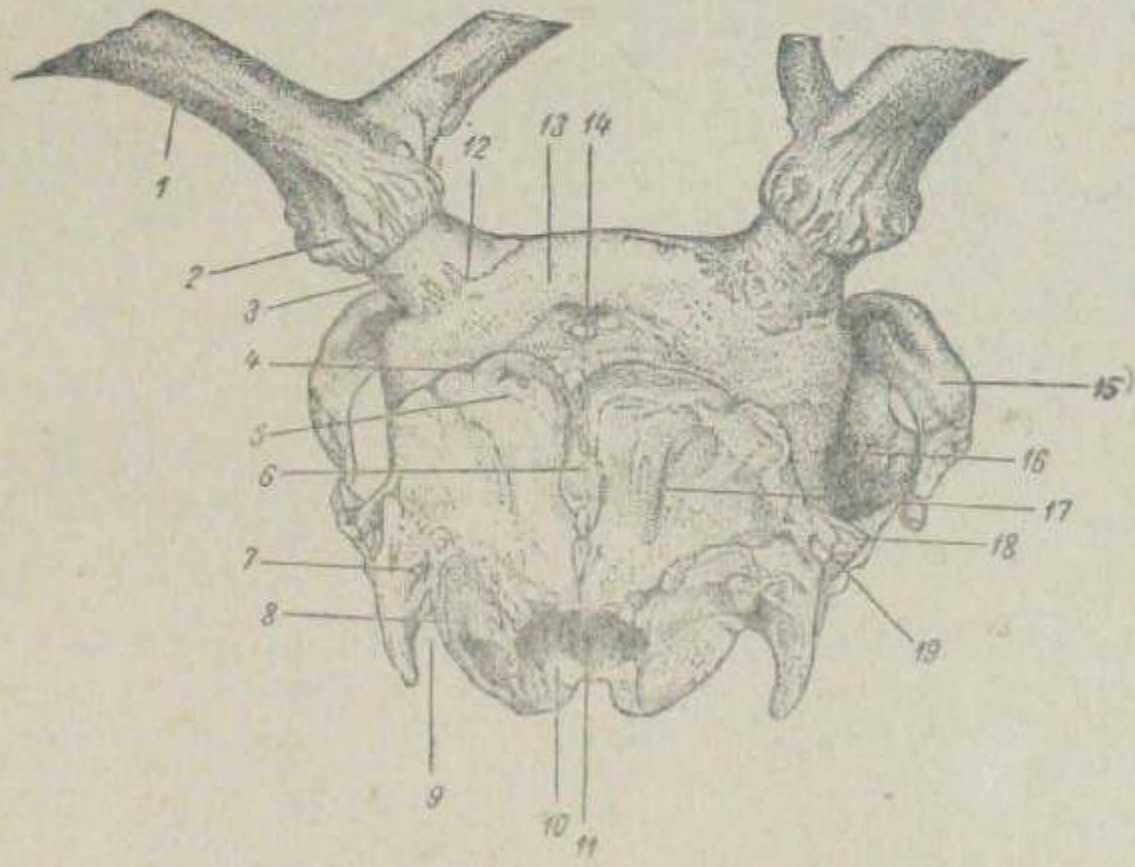

Рис. 11. Затылочная область черепа.

1 — рог; *2* — венчик рога; *3* — розан, или пенек; *4* — затылочный гребень; *5* — выйная ямка; *6* — затылочное предбугорье; *7* — яремный отросток; *8* — затылочный мыщелок; *9* — мыщелковая ямка; *10* — тело затылочной кости; *11* — большое затылочное отверстие; *12* — лобно-теменной шов; *13* — затылочная часть теменной кости; *14* — межтеменная шероховатость; *15* — стенка орбиты; *16* — чешуя височной кости; *17* — чешуя затылочной кости; *18* — сосцевидный отросток; *19* — сосудистое отверстие.

а) Основная часть, или тело затылочной кости, представляет собой довольно широкую и толстую пластинку (рис. 16, *3*). Вентральная поверхность тела, слабо выпуклая и у орального своего конца, на границе с клиновидной костью несет две мускульных шероховатости или резко выраженных мускульных бугорка (*2*). Они служат для прикрепления мускулов. Дорзальная мозговая поверхность тела гладкая и несет два пологих жолобка: аборальный продольный — ямка продолговатого мозга и оральный поперечный —

б) Боковые части затылочной кости лежат с боков от аборального отдела тела затылочной кости. На них различают два затылочных мыщелка (рис. 11, *8*) для сочленения с атлантом и два яремных отростка (*7*). Затылочные мыщелки от тела отделены поперечными валиками, а друг от друга — большим затылочным отверстием (*11*). Дорзальный и вентральный края отверстия образованы межмыщел-

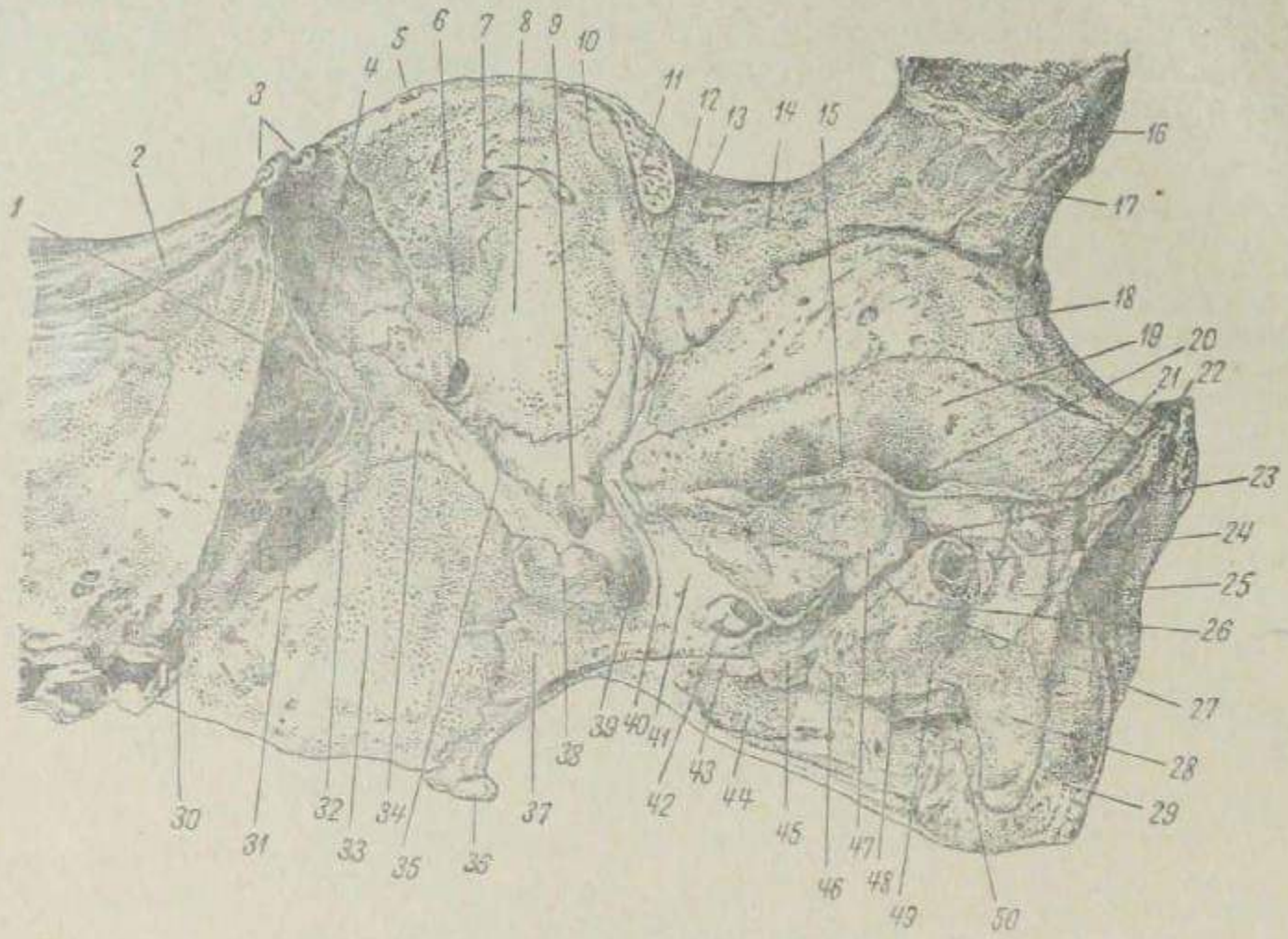

Рис. 12. Мозговой череп слева, после удаления скуловой дуги и части орбиты.

1 — обрезанный край слезного костного пузыря; *2* — предглазничная ямка; *3* — слезные отверстия; *4* — мускульная ямка на орбитальной части слезной кости; *5* — орбитальный край лобной кости; *6* — решетчатое отверстие; *7* — надглазничное отверстие; *8* — орбитальная часть лобной кости; *9* — зрительное отверстие; *10* — подблоковая ямка; *11* — обрезанный скуловой отросток лобной кости; *12* — аборальный орбитальный гребень на дорзальном отростке орбитального крыла клиновидной кости; *13* — наружный лобный гребень; *14* — височная часть лобной кости; *15* — обрезанный скуловой отросток чешуи височной кости; *16* — венчик; *17* — розан; *18* — височная часть теменной кости; *19* — чешуя височной кости; *20* — височное отверстие; *21* — височный гребень; *22* — затылочный гребень; *23* — височный канал; *24* — наружный слуховой проход; *25* — сосцевидный отросток; *26* — каменисто-барабанная щель; *27* — выход лицевого канала; *28* — яремный отросток; *29* — затылочный мыщелок; *30* — аборальное небное отверстие; *31* — клиновидное отверстие; *32* — боковая пластинка решетчатой кости; *33* — вертикальная пластинка небной кости; *34* — оральный отросток орбитального крыла клиновидной кости; *35* — оральный орбитальный гребень; *36* — крючок крыловидной кости; *37* — крыловидный отросток; *38* — крыловидная кость; *39* — глазничнокруглое отверстие; *40* — крыловой бугор на крыловом гребне; *41* — височное крыло клиновидной кости; *42* — овальное отверстие; *43* — видиев желоб; *44* — мускульный (глоточный) бугор; *45* — костная слуховая труба; *46* — мускульный отросток; *47* — сосудистый отросток; *48* — барабанный пузырь; *49* — подъязычный отросток; *50* — разорванное отверстие.

ковыми вырезками, из них дорзальная более широкая, а вентральная более узкая, так как мыщелки стоят косо. Яремные отростки начинаются широким основанием, но к концам заостряются; они сжаты с боков, довольно короткие и слабо загнуты медиально. Между затылочным мыщелком и яремным отростком находится вентральная мыщелковая ямка (*9*); в нее открываются два отверстия, ведущие из

и другое, более дорзальное, лежит в самой глубокой части ямки — это мыщелковое отверстие, в нем проходят кровеносные сосуды. Оба отверстия часто бывают двойные.

в) Чешуя затылочной кости (*17*) образует затылочную, аборальную стенку черепной полости. Дорзальный край ее называется затылочным гребнем (*4*). Этот гребень дугообразно спускается сверху на основание яремных отростков. Вдоль затылочного края, на задней, затылочной поверхности чешуи, заметна шероховатая линия для прикрепления мускулов. Кроме того, сверху вниз, на затылочной поверхности, по средней линии проходит сагиттальный гребень, средняя часть которого более сильно выступает и называется затылочным предбугорьем (*6*). С боков от предбугорья, под затылочным гребнем, расположены две выйных ямки (*5*) для столбиковой части выйной связки. Над основанием яремного отростка, близ затылочного гребня, находятся справа и слева небольшие отверстия (*19*), ведущие в височный канал; через них проходят аборальные артерии мозговых оболочек. Передняя, мозговая поверхность чешуи несет среднюю, сагиттально идущую довольно глубокую ямку для червячка мозжечка. Ямка ограничена с боков двумя мозговыми гребнями, с боков от ямки находятся пальцевые вдавления и мозговые гребни меж ними. И те и другие являются отпечатками мозговых извилин и борозд полушарий мозжечка.

2. Непарная клиновидная, или основная, кость (os sphenoidale) лежит в основании черепа, впереди затылочной кости. На ней различают тело, которое только у молодых животных резко подразделяется на аборальный отдел — базисфеноид и оральный отдел — пресфеноид, затем две пары крыльев: оральные, или орбитальные крылья, и аборальные, или височные крылья, которые вместе с телом образуют дно черепной полости, и, наконец, два крыловидных отростка, направленных вентрально. Крыловидные отростки принадлежат базисфеноиду.

Тело клиновидной кости столбикообразно, наружная поверхность его выпуклая и в оральной своей части прикрыта крыльями сошника (рис. 16, *27*). Дорзальная, или мозговая, поверхность аборально, на базисфеноиде, несет ямку придатка, или иначе турецкое седло (рис. 13, *16*); позади ямки выступает в дорзальном направлении поперечная костная пластинка — спинка турецкого седла, которая наклонена орально, а аборальная ее поверхность называется блюменбахов скат. Латеральные углы спинки снабжены клиновидными отростками. Спинка седла лежит по границе между клиновидной и затылочной костями. Орально от ямки придатка тело клиновидной кости (пресфеноид) сильно приподнято, здесь лежит жолоб для перекреста зрительных нервов. Из жолоба орально выходят зрительные отверстия (рис. 12, *9*).

Височные крылья граничат латерально и аборально с чешуей височной кости, а дорзально, кроме того, с теменной костью. На них различают аборальный отдел, более слабо развитый, и оральный отдел, выступающий в виде отростка в дорзальном направлении. Оральный край последнего образует крыловой гребень, ограничивающий обширное глазничнокруглое отверстие (*39*). На этом гребне, выше отверстия, выступает сильно развитый крыловой бугор (*40*)

нерва. Аборально и вентрально от овального отверстия лежит жолоб с резко выраженными краями. Он вместе с мускульным отростком каменистой кости образует костную слуховую трубу (*45*). Медиально от жолоба, ближе к телу клиновидной кости, проходит жолобок для видиева нерва (*43*), переходящий орально в короткий видиев канал, лежащий между крыловидным отростком и крыловидной костью. Видиев канал открывается вентрально (или вентро-медиально) от глазничнокруглого отверстия и орально от основания крыловидного отростка (*37*). Рядом с овальным отверстием (или более вентрально от него) находится небольшое сосудистое отверстие, ведущее или в губчатое вещество тела клиновидной кости, или в ямку гипофиза.

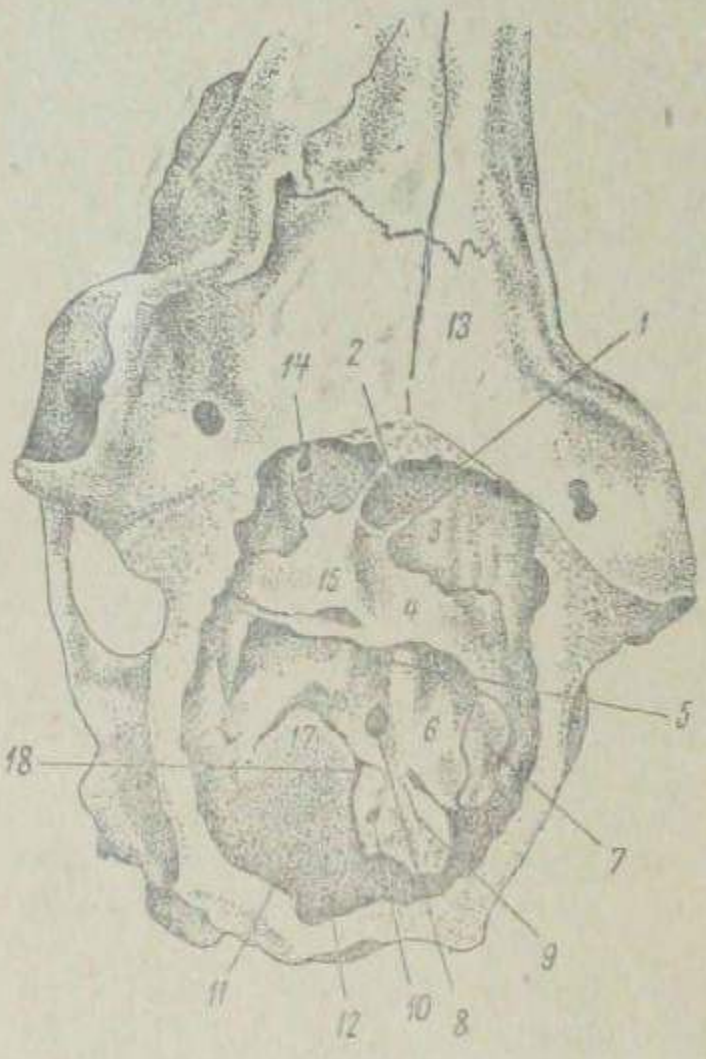

Рис. 13. Дно черепной полости после удаления дорзальной стенки.

1 — решетчатая пластинка решетчатой кости; *2* — петуший гребень; *3* — орбитальная часть лобной кости; *4* — орбитальное крыло клиновидной кости (дорзальный отросток); *5* — глазничнокруглое отверстие; *6* — ямка для грушевидной доли на височном крыле клиновидной кости; *7* — чешуя височной кости; *8* — овальное отверстие; *9* — гребень скалистой кости; *10* — внутренний слуховой проход; *11* — тело затылочной кости; *12* — мышелковое отверстие; *13* — лобная кость; *14* — решетчатое отверстие; *15* — жолоб зрительного перекреста; *16* — ямка гипофиза; *17* — спинка турецкого седла; *18* — разорванное отверстие.

Мозговая поверхность височного крыла гладкая и несет слабо выраженный нервный жолоб для тройничного нерва. Орально жолоб открывается в глазничнокруглое отверстие (рис. 13, *5*). Латерально от нервного жолоба находится слабо выраженная ямка грушевидной доли (*6*), отграниченная также слабо заметным гребнем.

Орбитальные крылья более сильно развиты чем височные. Каждое орбитальное крыло образует два отростка — дорзальный и оральный. Дорзальный отросток направлен к основанию скулового отростка лобной кости и вклинивается между лобной и теменной костями. Лежит он непосредственно впереди от височного крыла. На наружной его поверхности резко выступает аборальный орбитальный гребень (рис. 12, *12*). Оральный отросток (*34*) направлен в сторону медиального угла глаза, вклинивается между лобной и небной костями и достигает слезной кости. Наружная поверхность его несет оральный орбитальный гребень (*35*). В основании орбитального крыла находится вышеупомянутое зрительное отверстие (*9*). Мозговая поверхность орбитального крыла гладкая, но несет пальцевые вдавления и мозговые гребни (рис. 13, *4*).

3. Парная **височная кость** (os temporale) образует боковую стенку черепной полости, дает помещение для органов слуха и слу-

на чешую височной кости и каменистую кость.

а) Чешуя височной кости (рис. 12, *19*, и 15, *19*) на наружной своей поверхности несет скуловой отросток, который, соединяясь со скуловой костью, образует скуловую дугу (рис. 15, *29*). Дорзальный край скулового отростка называется височным гребнем, который аборально переходит в затылочный гребень, а орально на орбитальное кольцо. Вентральная поверхность основания скулового отростка несет поперечно поставленный суставный бугорок (с суставной поверхностью) для сочленения с вентральной челюстью (рис. 16, *10*). Аборально от суставного бугорка выступает низкий засуставный отросток (рис. 15, *25*). Для помещения наружного слухового прохода, аборально от засуставного отростка, на чешуе имеется полулунная вырезка. Между засуставным отростком и наружным слуховым проходом находится височный канал (рис. 12, *23*) для дорзальной мозговой вены; он ведет в черепную полость, где открывается на мозговой поверхности чешуи или отверстием или довольно широким жолобом впереди дорзального конца каменистой кости (рис. 17, *8*). Височный канал открывается также и в височную ямку височным отверстием, которое расположено медиально от основания скулового отростка (рис. 12, *20*). Впереди этого отверстия лежит довольно глубокая мускульная ямка для височного мускула. На мозговой поверхности чешуи, кроме выхода височного канала, заметны пальцевые вдавления и мозговые гребни.

б) Каменистая кость состоит из трех частей: скалистой, сосцевидной и барабанной.

Сосцевидная часть на поверхности черепа выступает лишь между затылочной костью и чешуей височной кости, где образует сосцевидный отросток (рис. 12, *25*).

Барабанная часть лежит вентрально от чешуи височной кости, между основанием скулового отростка последней и основанием яремного отростка затылочной кости. Она образует довольно короткий, всего лишь в 1,5 см длиной, наружный слуховой проход, который направлен латерально (*24*). Аборально от наружного слухового прохода и вентрально от сосцевидного отростка находится отверстие лицевого канала (*27*). Вентрально от этого отверстия в специальной ямке лежит небольшой тонкий подъязычный отросток (*49*), к нему прикрепляется подъязычная кость. Вентрально наружный слуховой проход переходит в костный барабанный пузырь (*48*), в нем помещается барабанная полость, относящаяся к среднему уху. Костный пузырь имеет небольшой размер, неправильно округлую форму, неровную наружную поверхность и тонкие стенки. Вентрально от костного пузыря выступает мускульный отросток (*46*) в виде жолобообразной пластинки, которая, вместе с соответствующим жолобком клиновидной кости, формирует костную слуховую трубу (*45*). Орально от костного пузыря, под основанием наружного слухового прохода, расположена каменисто-барабанная щель для выхода „барабанной струны“ (нерв) (*26*).

Скалистая часть лежит медиально от барабанной части и вдается в черепную полость своим передним ребром—скалистым гребнем (рис. 13, *9*). Последний и делит черепную полость на передний отдел для большого мозга и задний отдел для ромбовидного мозга. На

внутренний слуховой проход (рис. 13, *10*, и 17, *23*). На дне ямки видно более крупное переднее отверстие—вход в лицевой канал и заднее поле с мелкими отверстиями—порами для слухового нерва. Дорзально от внутреннего слухового прохода, около скалистого гребня, находится ямка для клочка (часть мозжечка), а кзади от ямки, близ аборального края кости, видна щель водопровода преддверия. Непосредственно кзади от внутреннего слухового прохода, также по аборальному краю кости, находится еще более узкая щель водопровода улитки. Вентро-аборально от внутреннего слухового прохода, по краю медиальной поверхности кости, заметна пологая вырезка для нижнечелюстного нерва; латерально от орального края вырезки расположено отверстие скалистого канала.

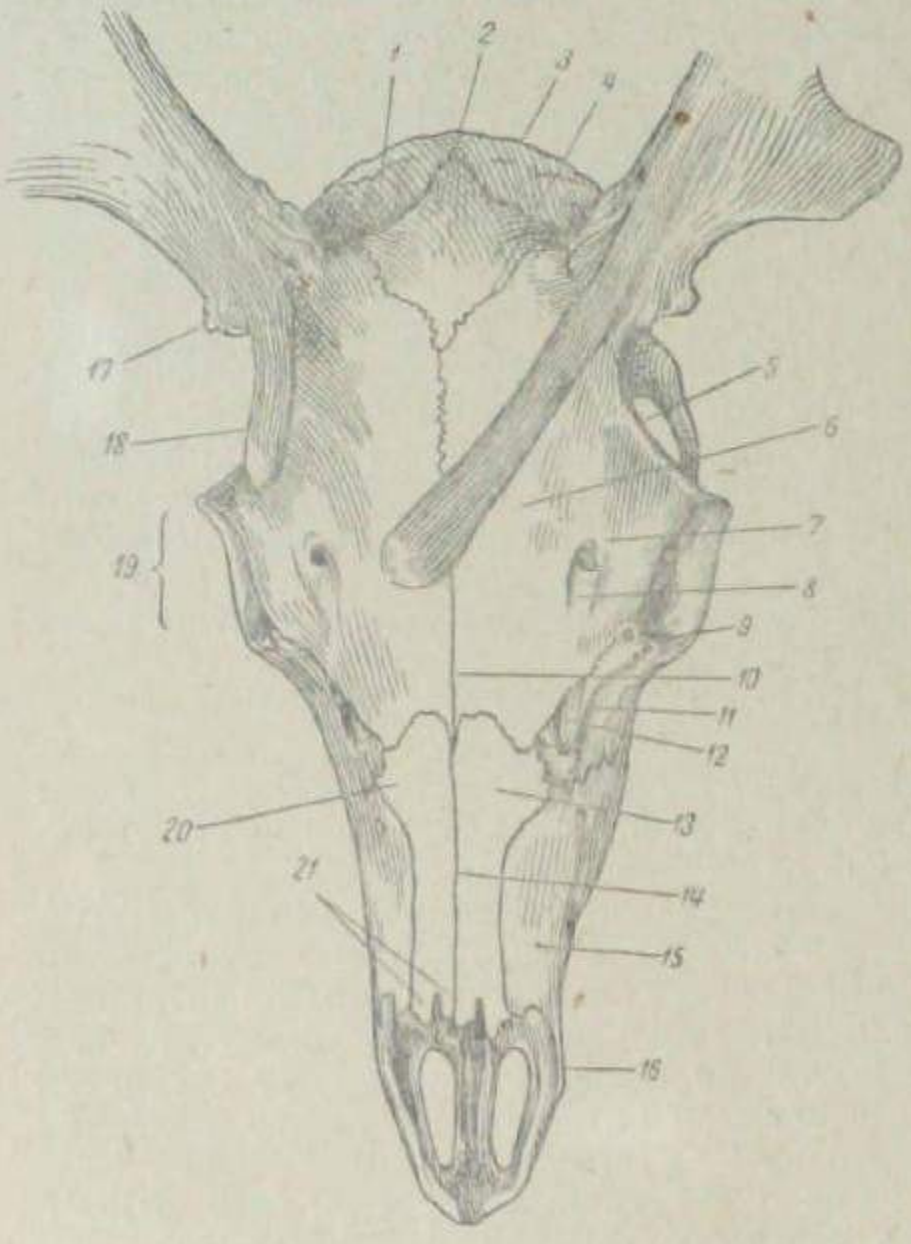

Рис. 14. Череп с дорзальной поверхности.

1 — теменная часть теменной кости; *2* — межтеменная шероховатость; *3* — затылочный гребень; *4* — лобно-теменной шов; *5* — наружный лобный гребень; *6* — лобно-носовая часть лобной кости; *7* — надглазничное отверстие; *8* — надглазничный сосудистый желоб; *9* — слезные отверстия; *10* — лобный шов; *11* — предглазничная ямка слезной кости; *12* — этмоидальная щель; *13* — носовая кость; *14* — носовой шов; *15* — дорзальная челюсть; *16* — носовой отросток межчелюстной кости; *17* — венчик розана; *18* — надглазничный отросток рога; *19* — орбита; *20* — латеральный отросток носовой кости; *21* — оральные отростки носовой кости.

4. Парная теменная кость (os parietale) лежит в своде черепной полости, дорзально от чешуи височной кости и впереди от затылочного гребня; спереди граничит с лобной и клиновидной костями. Слабо выраженной височной линией теменная кость делится на узкую височную часть (рис. 12, *18*) и более широкую теменную часть (рис. 14, *1*). Теменные части обеих костей очень рано срастаются друг с другом и с межтеменной костью и глубоко вклиниваются орально между роговыми отростками лобных костей, образуя зубчатый шов П-образной или V-образной формы (*4*). На наружной поверхности обеих теменных частей, по средней линии, резко выступает межтеменной отросток или шероховатость (*2*) для прикрепления ушных мускулов. Височная часть теменной кости достигает

гребень. Область межтеменной кости сильно утолщена (до 1,5 см) за счет губчатого костного вещества.

5. Непарная межтеменная кость (os interparietale) очень рано срастается с теменными костями. Она лежит в области межтеменной шероховатости. В молодом возрасте она представляет пластинку треугольной формы.

6. Парная лобная кость (os frontale) лобно-носовой своей частью образует дорзальную часть свода черепной полости — лоб и

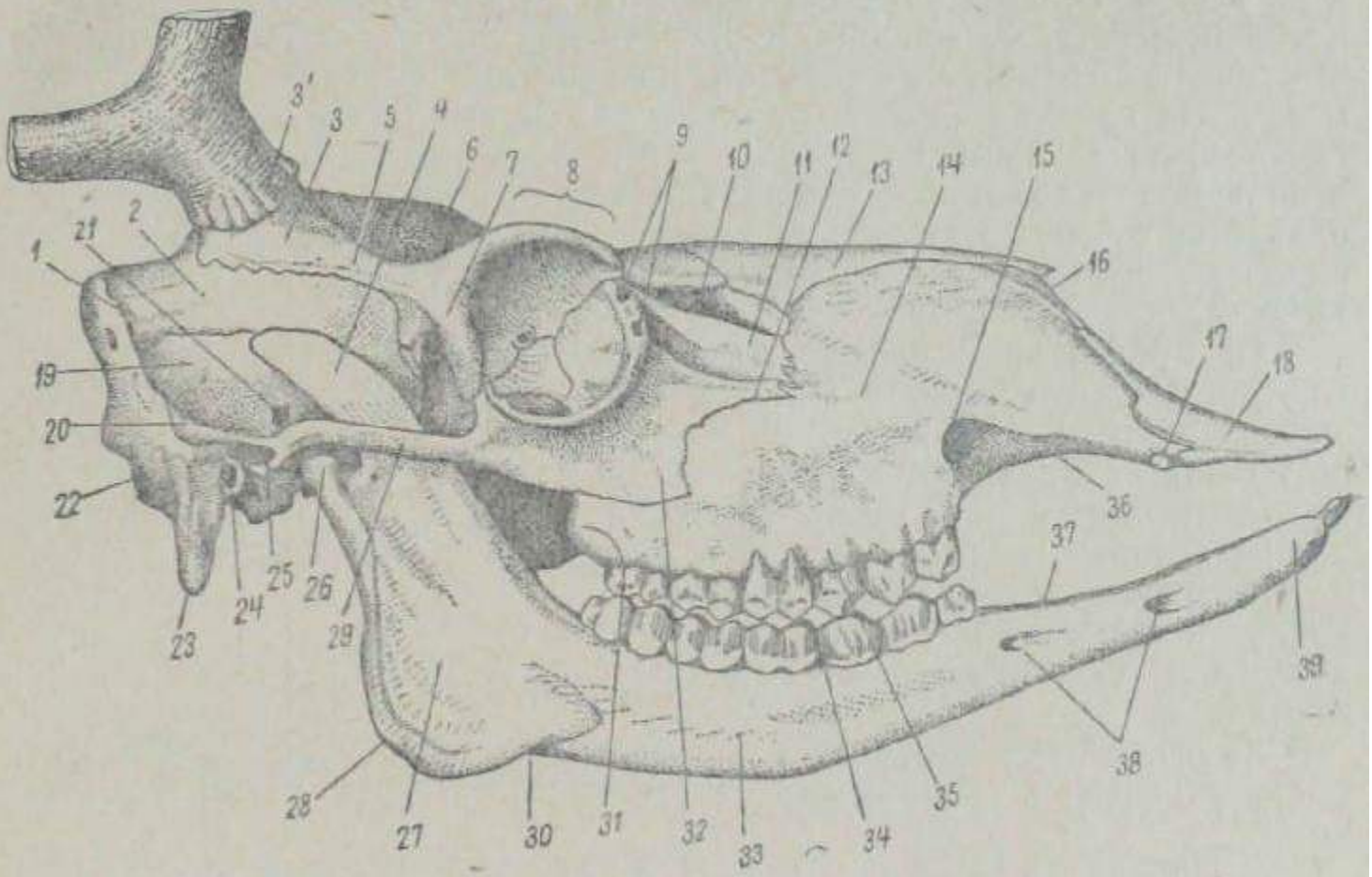

Рис. 15. Череп с правой стороны.

1 — затылочный гребень; *2* — височная часть теменной кости; *3* — розан; *3'* — венчик розана; *4* — венечный отросток; *5* — наружный лобный гребень; *6* — лобная кость; *7* — скуловой отросток лобной кости; *8* — орбита; *9* — слезные отверстия; *10* — этмоидальная щель; *11* — предглазничная ямка; *12* — слезно-челюстной отросток скуловой кости; *13* — носовая кость; *14* — лицевой бугор дорзальной челюсти; *15* — подглазничное отверстие; *16* — надрезцовый отросток дорзальной челюсти; *17* — клык; *18* — резцовая кость; *19* — чешуя височной кости; *20* — сосцевидный отросток; *21* — височное отверстие; *22* — затылочный мыщелок; *23* — яремный отросток; *24* — наружный слуховой проход; *25* — засуставной отросток; *26* — суставной отросток; *27* — челюстная ветвь; *28* — челюстной угол; *29* — скуловая дуга, образованная височным отростком скуловой кости и скуловым отростком височной кости; *30* — сосудистая вырезка; *31* — челюстной бугор; *32* — тело скуловой кости; *33* — коренная часть тела вентральной челюсти; *34* — зубной край вентральной челюсти; *35* — зубной край дорзальной челюсти; *36* — беззубый край дорзальной и *37* — вентральной челюстей; *38* — подбородочные отверстия; *39* — резцовая часть тела вентральной челюсти.

аборальную часть свода носовой полости; следовательно, эта кость относится в одинаковой мере к костям мозгового и лицевого черепа (рис. 14, *6*). Лобная часть ее выпуклая, носовая, напротив, вогнутая (рис. 17, *5*). Другой своей частью, орбитально-височной, лобная кость участвует главным образом в образовании орбиты и в меньшей мере в образовании височной ямки и, конечно, боковой стенки черепной полости (рис. 12, *8* и *14*). Орбитальная и височная части отделены друг от друга вырезкой, в которой помещается дорзальный

часть отделена от орбитальной резко выраженным орбитальным краем (*5*) в виде мощного гребня, вследствие чего глазница резко выдается в латеральном направлении. В основании этого глазничного гребня лежат одно или два надглазничных отверстия (*7*). Орально от отверстия лежит надглазничный сосудистый жолоб (рис. 14, *8*). Лобная часть от височной части отделяется наружным лобным гребнем (рис. 15, *5*), который аборально переходит на роговой отросток, а орально и латерально на скуловой отросток. Роговой отросток — розан (*3*) — довольно массивный и выходит из латеро-аборального угла лобной кости, глубоко вдающегося в теменную кость. Свободный конец розана окружен венчиком шиповатых отростков (*3'*), который лежит на границе неотпадающей части рогового отростка и отпадающих рогов. Розан сплошь состоит из губчатой костной массы. На границе между орбитальным краем и наружным лобным гребнем, латерально из лобной кости выходит скуловой отросток в виде довольно тонкой и широкой костной пластинки, которая соединяется с лобным отростком скуловой кости, а следовательно и со скуловой дугой, и таким образом отделяет глазницу от височной ямки (*7*).

На орбитальной части, под основанием скулового отростка находится блоковая ямка для блока, через который переходит дорзальный косой глазной мускул. У вентрального края глазничной части, по границе с оральным отростком орбитального крыла клиновидной кости, находится решетчатое отверстие (рис. 12, *6*). Оно лежит как раз на границе между мозговой и лицевой частями черепа.

Мозговая поверхность лобной кости несет пальцевые вдавления и мозговые гребни меж ними и, кроме того, глубокую ямку для лобной доли мозга в области основания скулового отростка.

Лобная кость соединяется с одноименной костью другой стороны, с теменной, клиновидной, слезной, носовой, скуловой и решетчатой.

7. Парная слезная кость (os lacrimale) лежит в медиальном углу глаза между лобной, носовой, верхнечелюстной, скуловой и решетчатой костями. Она состоит из лицевой пластинки, участвующей в образовании лицевой поверхности черепа, и из орбитальной пластинки, образующей переднюю стенку глазницы. Обе пластинки, соединяясь друг с другом, формируют глазничный край, на котором находятся два слезных отверстия (рис. 15, *9*), а между ними выступает слезный бугорок. Оба слезных отверстия ведут в слезно-носовой канал, открывающийся в носовую полость. Лицевая пластинка несет на наружной поверхности глубокую предглазничную ямку (*11*). Дорзально ямка ограничена резко выраженным гребнем. На наружной поверхности орбитальной пластинки находится мускульная ямка для закрепления вентрального косого глазного мускула (рис. 12, *4*). В промежутке между небной, скуловой и верхнечелюстной костями орбитальная пластинка формирует слабо развитый слезный костный пузырь (*1*). Своей внутренней поверхностью слезная кость образует заднюю стенку верхнечелюстной пазухи.

8. Парная скуловая кость (os zygomaticum) соединяет верхнюю челюсть со скуловым отростком височной кости (рис. 15, *32*). На ней различают тело, расположенное между слезной и верхнече-

жен снаружи на скуловом отростке височной кости и таким образом вместе с последним образует скуловую дугу; лобный отросток соединяется со скуловым отростком лобной кости и формирует заднюю часть орбитального кольца (*7*). На теле скуловой кости различают: обширную лицевую поверхность, на которой заметна шероховатая линия от прикрепления наружного жевательного мускула, и более узкую орбитальную поверхность, которая с лицевой поверхностью формирует орбитальный край, лежащий в вентральной части орбитального кольца. Орально тело формирует длинный, узкий, слезно-челюстной отросток (*12*), вклинивающийся между слезной костью и верхней челюстью. Внутренней своей поверхностью скуловая кость участвует в образовании задне-наружной стенки верхнечелюстной пазухи.

Кости лицевого черепа

1. Парная верхняя, или дорзальная, челюсть (os maxilla) лежит в области щеки (рис. 15, *14*), спереди соединяется с резцовой костью, сверху—с носовой и решетчатой костями, сзади—со слезной, скуловой и небной костями. Основная часть челюсти, или тело, образована двумя пластинками: наружной — лицевой и внутренней — носовой, соединяющимися друг с другом по вентральному краю, который формирует зубной, или луночковый, край (*35*). В нем находятся для помещения верхних коренных зубов шесть луночек, разделенных межлуночковыми перегородками. Орально от луночек лежит в виде гребня беззубый край (*36*), заканчивающийся на своем переднем конце небольшой луночкой для рудиментарного клыка (*17*). Сзади от луночек для коренных зубов тело верхней челюсти формирует небольшой челюстной бугор в виде заостренного отростка, служащего для закрепления крылового мускула (*31*).

На наружной поверхности тела, впереди первого коренного зуба, находится подглазничное отверстие (*15*), в которое открывается подглазничный канал, начинающийся медиально от челюстного бугра челюстным отверстием. Последнее находится в области клиновидной ямки. Впереди подглазничного отверстия находится небольшое отверстие, ведущее в очень тонкий каналец к луночке для клыка. В подглазничном канале проходят одноименные кровеносные сосуды и нерв. Сзади от описанного отверстия, над 4—5-м коренными зубами, расположен слабо выраженный лицевой бугор для закрепления мускулов (*14*).

Медиально от зубного края, в поперечном направлении от тела, отходит пластинчатый небный отросток (рис. 16, *18*). Соединяясь с одноименным отростком другой стороны, он образует костное нёбо, являющееся дном носовой полости и сводом ротовой полости. По заднему краю небный отросток косо срезан снаружи внутрь и орально соединяется с небной костью (*16*). На границе с последней и на уровне 5-го коренного зуба находится оральное небное отверстие, в которое открывается небный канал (*29*). Иногда это отверстие двойное. На носовой поверхности небного отростка, при соединении с таким же отростком другой стороны, лежит гребень для прикрепления тела сошника.

1—2 см за первый коренной зуб. Небная пазуха сообщается только с верхнечелюстной пазухой посредством отверстия, лежащего медиально от подглазничного канала. С одноименной пазухой другой стороны она не соединяется.

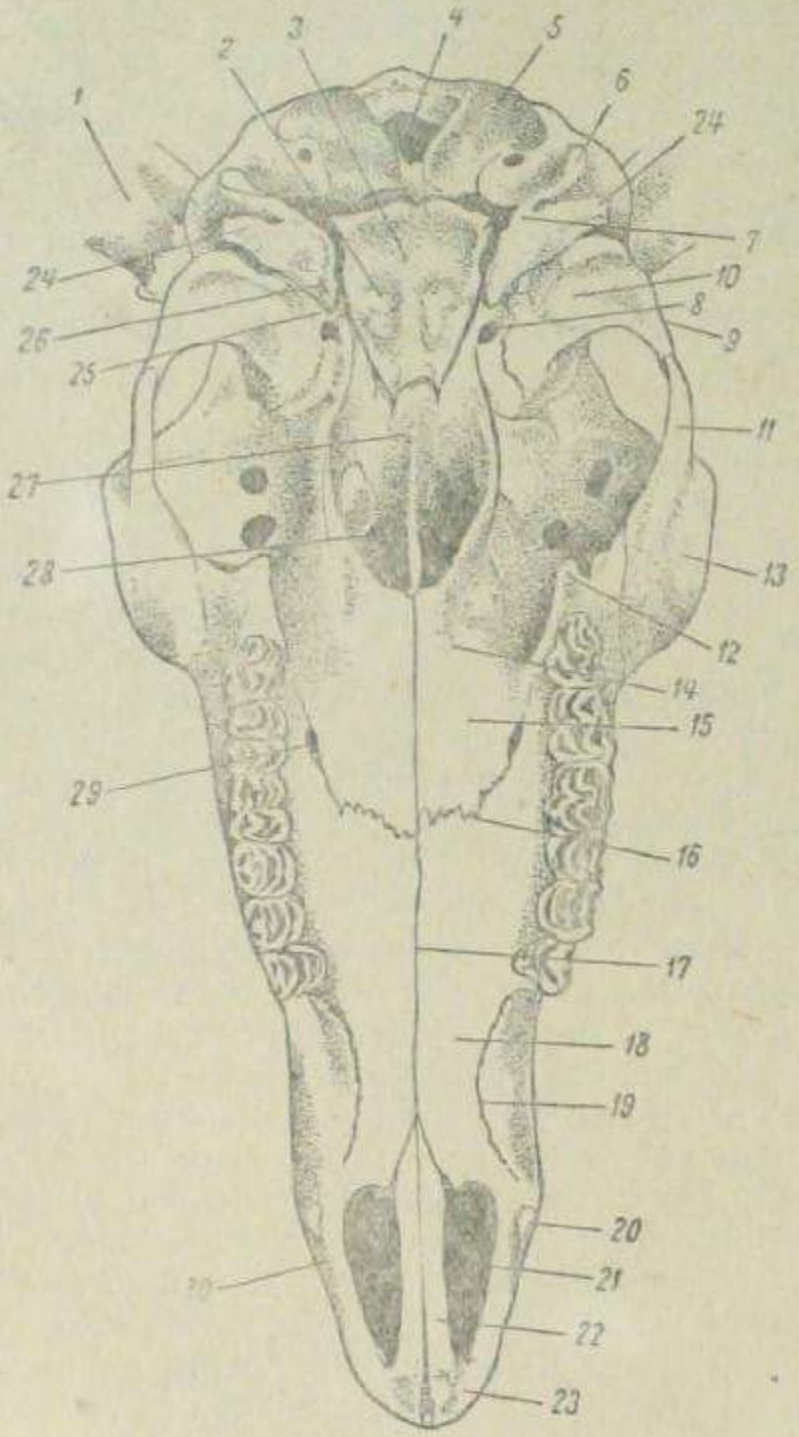

Рис. 16. Вентральная поверхность черепа.

1 — рог; *2* — мускульный бугорок; *3* — тело затылочной кости; *4* — большое затылочное отверстие; *5* — затылочный мыщелок; *6* — яремный отросток; *7* — яремное отверстие; *8* — овальное отверстие; *9* — скуловой отросток височной кости; *10* — суставной бугорок для вентральной челюсти; *11* — височный отросток скуловой кости; *12* — челюстной бугор; *13* — скуловая кость; *14* — шероховатость для крылового мускула; *15* — горизонтальная пластинка небной кости; *16* — небно-челюстной шов; *17* — небный шов; *18* — небный отросток дорзальной челюсти; *19* — беззубый край; *20* — клык; *21* — небная щель; *22* — небный отросток; *23* — тело резцовой кости; *24* — наружный слуховой проход; *25* — костная слуховая труба; *26* — мускульный отросток; *27* — крылья сошника и сошник; *28* — хоаны; *29* — небное отверстие; *30* — носовой отросток резцовой кости.

Носовая пластинка тела образует латеральную стенку носовой полости. Спереди назад на ней проходит, изогнутый дугообразно вверх, раковинный гребень, служащий для закрепления вентральной раковины. Дорзально от раковинного гребня, на уровне 2-го или 3-го коренного зуба, находится щель, ведущая из носовой полости в верхнечелюстную пазуху, а дорзально от этой щели проходит слезно-носовой канал, открывающийся в носовую полость на уровне первого коренного зуба, вентрально от раковинного гребня.

Между носовой и лицевой пластинками тела находится верхнечелюстная, или гайморова, пазуха. Кзади эта пазуха продолжается в полость слезной и скуловой костей, достигая передней стенки глазницы, а кпереди достигает границы между 1-м и 2-м коренными зубами или же середины 3-го коренного зуба.

2. Парная резцовая, или межчелюстная, кость (os incisivum) лежит впереди верхней челюсти. Она состоит из слабо развитого тела (рис. 16, *23*) и двух отростков: носового (*30*) и небного (*22*). Тело короткое, плоское, с губной и небной поверхностями. Передний край тела косо срезан, так что с таковым же другой кости образует почти прямой угол, вершиной обращенный вперед. Носовой отросток узкий, длинный, изогнут дугообразно в латеральном направлении, направлен дорзо-аборально, но

верхней челюсти, образующим иногда даже самостоятельную косточку (рис. 15, *18* и *16*). Небный отросток соединяется с одноименным другой стороны и вклинивается между небными отростками верхней челюсти, при этом между небным и носовым отростками резцовой кости и небным отростком верхней челюсти остается обширная небная щель (рис. 16, *21*).

3. Парная носовая кость (os nasale) образует с одноименной костью другой стороны дорзальную стенку носовой полости (рис. 14, *13*). Она лежит дорзально от верхней челюсти и орально от лобной кости и представляет собой жолобообразную пластинку, сильно расширенную в аборальной своей половине, где находится латеральный отросток, вдающийся между лобной костью и верхней челюстью, но не достигающий до слезной кости (*20*). Аборально от этого отростка носовая кость снова суживается и лежит в особой вырезке лобной кости. Оральная (более узкая) часть носовой кости заканчивается двумя отростками, из них латеральный — более широкий (*21*). Наружная поверхность кости выпуклая, внутренняя жолобообразная и несет продольно идущий раковинный гребень для прикрепления дорзальной раковины.

4. Парная небная кость (os palatinum) лежит между клиновидной, верхнечелюстной и решетчатой костями и соединяется также со слезной костью. Она состоит из двух пластинок, стоящих перпендикулярно друг к другу.

Горизонтальная, или небная, пластинка прикрепляется кзади к небному отростку верхней челюсти (рис. 16, *15*). Она довольно широкая и имеет носовую и ротовую поверхности. Медиально соединяется с одноименной частью небной кости другой стороны, причем образует на носовой поверхности сильно развитый носовой гребень для сочленения с телом сошника. Этот гребень выступает за задний край горизонтальной пластинки, образующей край хоан (*28*). В горизонтальной пластинке лежит один или два небных канала, которые кпереди открываются оральными небными отверстиями на уровне 4—5-го коренных зубов (*29*), а кзади большим небным отверстием, которое лежит уже в вертикальной небной пластинке со стороны клинонебной ямки и медиально от челюстного бугра (рис. 12, *30*).

Перпендикулярная, или носовая, пластинка (также широкая) образует латеральную стенку заднего отдела носовой полости, ограничивая хоаны с боков. Наружной своей поверхностью (*33*) она участвует в образовании клинонебной ямки. Передним своим краем, вместе с решетчатой и слезной костями, формирует обширное клинонебное отверстие, ведущее из клинонебной ямки в носовую полость (*31*). Задним краем или непосредственно достигает крыловидного отростка клиновидной кости или же отделяется от него клиновидной костью. На месте перехода горизонтальной пластинки в перпендикулярную находится крыловая шероховатость для прикрепления крыловидного мускула.

5. Парная крыловидная кость (os pterygoideum) представляет собой тонкую длинную изогнутую пластинку, которая медиально налегает на крыловидный отросток клиновидной кости (рис. 17, *16'*). Дорзальная часть кости сильно расширена, достигает тела клиновидной кости и участвует в образовании клинонебной ямки (рис. 12, *38*).

образной формы, лежащую в носовой полости дорзально на костном нёбе по средней линии. Орально сошник достигает уровня середины небной щели, а аборальным своим концом покрывает с вентральной поверхности пресфеноид, образуя две боковых пластинки—крылья (рис. 16, 27). Дорзально сошник несет жолоб для прикрепления хрящевой носовой перегородки, которая аборально переходит в перпендикулярную пластинку решетчатой кости.

7. Непарная решетчатая кость (os ethmoidale) лежит в заднем отделе носовой полости между лобной костью и пресфеноидом. Она соединяется также с носовыми и небными костями. На ней различают решетчатую пластинку, перпендикулярную пластинку, боковые пластинки и лабиринт.

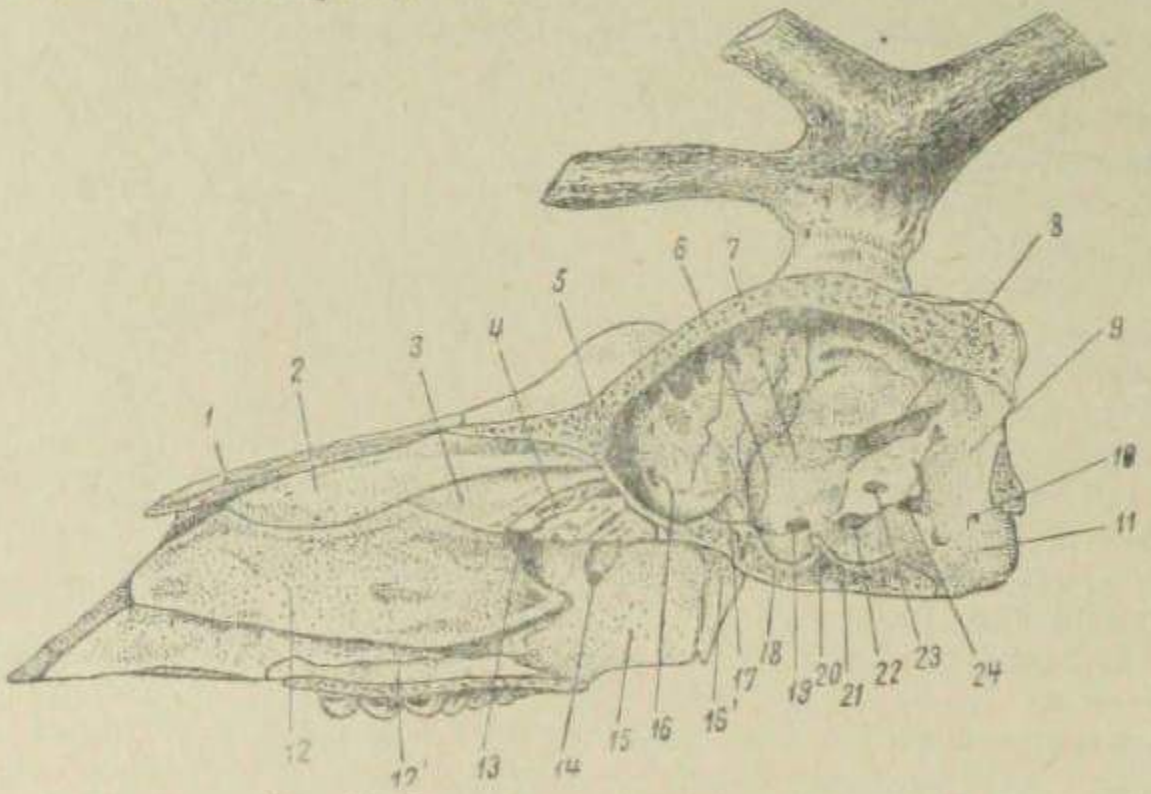

Рис. 17. Сагиттальный разрез черепа.

1 — носовая кость; *2* — дорзальная раковина; *3* — средняя носовая раковина; *4* — лабиринт решетчатой кости; *5* — лобная кость; *6* — глазничнокруглое отверстие; *7* — ямка для грушевидной доли; *8* — височный канал; *9* — ямка для мозжечка; *10* — мыщелковое отверстие; *11* — затылочный мыщелок; *12* — вентральная раковина; *12'* — сошник; *13* — задняя раковинная ямка; *14* — клиновидное отверстие; *15* — небная кость; *16* — решетчатое отверстие; *16'* — крыловидная кость; *17* — жолоб зрительного перекреста; *18* — ямка гипофиза; *19* — овальное отверстие; *20* — спинка турецкого седла; *21* — ямка моста; *22* — переднее разорванное отверстие; *23* — внутренний слуховой проход; *24* — заднее разорванное отверстие.

Решетчатая пластинка лежит косо в поперечной плоскости, на границе черепной и носовой полостей. Со стороны черепной полости решетчатая пластинка образует две обонятельные ямки для помещения обонятельных луковиц мозга (рис. 13, *1*). Обе ямки отделены друг от друга петушьим гребнем (*2*), являющимся аборальным краем перпендикулярной пластинки, которая отходит в сторону носовой полости от решетчатой пластинки и далее переходит в хрящевую носовую перегородку. Носовая поверхность решетчатой пластинки выпуклая, к ней прикрепляются пластинки лабиринта. Пластинка несет целую серию мелких отверстий для прохождения обонятельных нервов. Помимо мелких отверстий, по боковым краям ее расположены два крупных решетчатых отверстия, ведущих в орбиту (*14*).

Лабиринт решетчатой кости располагается справа и слева от перпендикулярной пластинки. Он образован тончайшими костными пла-

стинками, завернутыми в трубочки. Эти трубочки своими концами своими закрепляются на решетчатой пластинке (рис. 17, *4*) и, кроме того, латерально — на боковых пластинках. Между завитками остаются щели. Снаружи лабиринт одет тонкой боковой пластинкой, прикрепляющейся под острым углом к решетчатой пластинке. Боковые пластинки прилежат к окружающим костям и видны на черепе лишь в глубокой этмоидальной щели между лобной, носовой, слезной и верхнечелюстной костями (рис. 15, *10*), а также видны со стороны хоан, сбоку от сошника и в области клиновидной ямки (рис. 12, *32*).

8. Парная нижняя, или вентральная, челюсть (mandibula) представляет собой самостоятельную кость, соединяющуюся неподвижно с одноименной костью другой стороны и подвижно со скуловой дугой (рис. 18, ср. также рис. 15). На ней различают тело и челюстную ветвь, несущую суставной отросток.

Тело подразделяется на резцовую и коренную части.

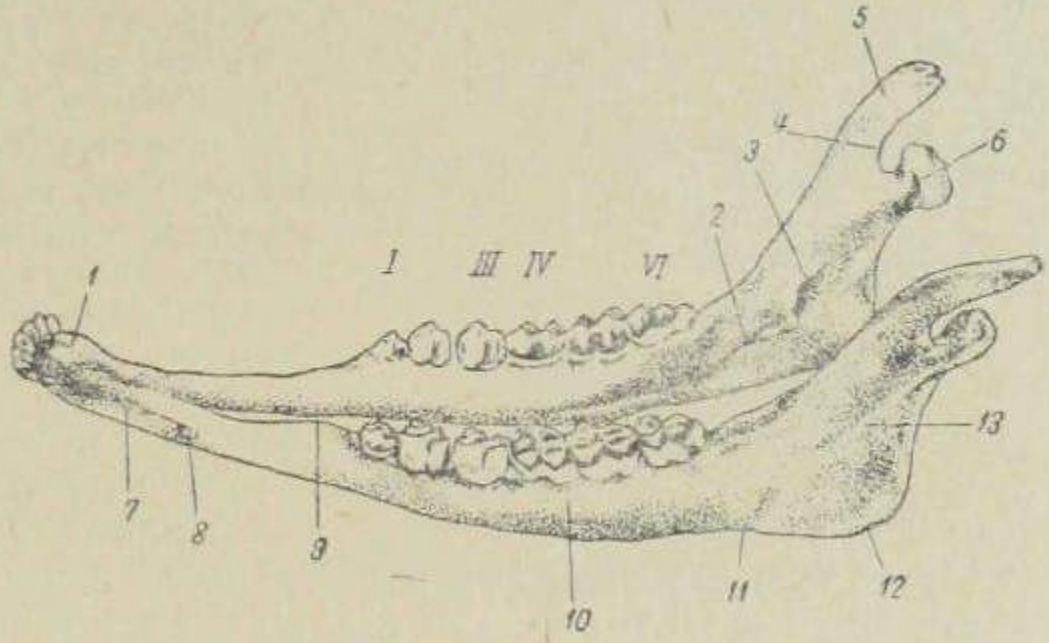

Рис. 18. Вентральная челюсть.

1 — резцовая часть тела; *2* — сосудистый желоб; *3* — нижнечелюстное отверстие; *4* — челюстная вырезка; *5* — венечный и *6* — суставной отростки; *7* — сосудистый желоб; *8* — подбородочное отверстие; *9* — беззубый край; *10* — коренная часть тела; *11* — сосудистая вырезка; *12* — челюстной угол; *13* — челюстная ветвь. *I* — *III* — премоляры; *IV* — *VI* — моляры.

Резцовая часть своей медиальной неровной поверхностью соединяется с одноименной частью другой стороны. Она сжата с боков и лишь ее передний зубной край несколько расширен, так как несет рядом лежащие четыре зубных луночки для резцов. Дорзальная, или язычная, поверхность резцовой части узкая, длинная, слегка жолобообразная (рис. 18, *1*). Наружная, или губная, поверхность более широкая, на ней находится жолоб, выходящий из обширного подбородочного отверстия (рис. 15, *38*, и рис. 18, *7* и *8*). Вентральный край резцовой части узкий.

Коренная часть лежит кзади от резцовой части в виде сагиттальной пластины, расширяющейся и утолщающейся кзади (рис. 15, *33*). Дорзальный край среднего отдела коренной части, или зубной край, несет шесть луночек для коренных зубов (*34*). Кпереди зубной край переходит в беззубый край, причем расстояние его от луночек коренных зубов до луночек резцовых зубов почти равно длине зубного

ствие чего вентральный край тела образует выпуклую вентрально дугу, кзади кончающуюся пологой сосудистой вырезкой (*30*).

В дорзальном направлении, от задней части тела, позади зубного края отходит челюстная ветвь (*27*), при этом образуется закругленный челюстной угол (*28*). Аборальный край ветви слегка вогнут, оральный край косо поднимается назад и вверх непосредственно позади зубного края. Дорзальный конец ветви образует два отростка, из них передний венечный отросток, более сильно развитый, крючкообразно загнут назад (*4*). Второй — суставной отросток ниже и несет поперечно поставленную суставную поверхность (*26*). Между обоими отростками находится небольшая челюстная вырезка (рис. 18, *4*). Латеральная, или жевательная, поверхность — неровная, от тела отграничена шероховатой линией. Медиальная поверхность несет крыловую ямку и шероховатости для прикрепления мускулов и, кроме того, крупное нижнечелюстное отверстие (*3*). Отверстие является входом в нижнечелюстной канал, проходящий в теле до подбородочного отверстия (*8*) и далее, как резцовый канал, до луночек резцов. От нижнечелюстного отверстия, косо вперед и вниз, на тело спускается сосудистый жолобок (*2*).

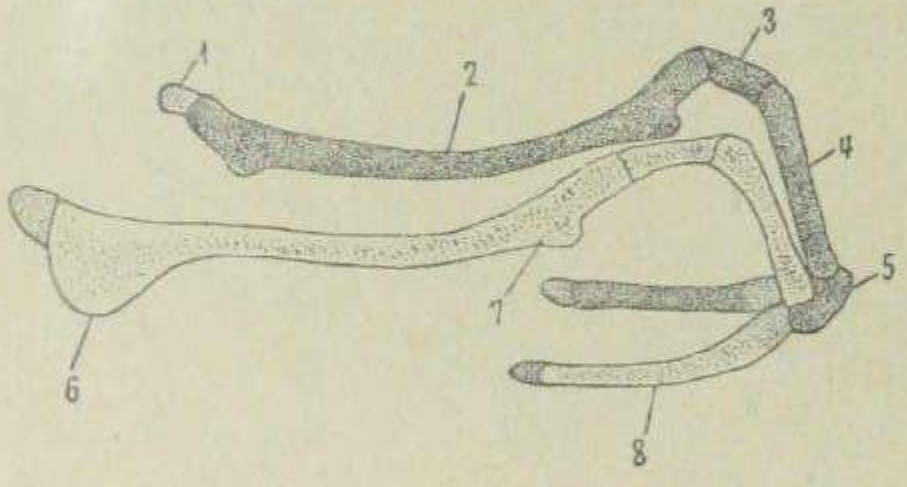

Рис. 19. Подъязычная кость.

1 — проксимальный членик; *2* — средний членик; *3* — дистальный членик; *4* — малые рога; *5* — тело; *6* — проксимальный мускульный бугорок; *7* — дистальный мускульный бугорок; *8* — гортанные ветви.

Коренные части тела и ветви обеих челюстей расходятся кзади друг от друга, и таким образом возникает подчелюстное пространство, в котором помещаются язык и другие органы.

9. Непарная подъязычная кость (os hyoideum) лежит между ветвями нижней челюсти, прикрепляется к подъязычному отростку барабанной части каменистой кости и служит опорой для мускулатуры языка, глотки и для гортани. Она состоит из непарного поперечно поставленного тела и парных ветвей. Тело довольно короткое (до 13 мм), палочковидно-округлое и дугообразно изогнутое вперед (рис. 19, *5*). От концов тела в аборальном направлении отходят длинные (до 31 мм) тонкие палочковидные гортанные ветви, или большие рога (*8*). Они соединяются со щитовидным хрящом гортани. Дорзально от концов тела отходят не менее длинные малые рога в виде узких, сжатых с боков пластинок (*4*). К дорзальным концам их прикрепляются длинные ветви, состоящие из трех члеников: дистальный членик до 18 мм длиной (*3*), средний членик длиной до 10 см и шириной до 4—5 мм, тонкий, изогнутый вентрально (*2*). У орального конца на вентральном крае среднего членика резко выражен дистальный мускульный бугорок (*7*). Аборальный конец членика расширен; он несет резко выраженный проксимальный отросток для закрепления мускулов (*6*). Проксимальный членик хряще-

10. Носовые раковины: дорзальная и вентральная. Обе парные.

а) Дорзальная раковина (concha dorsalis) образована хотя и тонкой, но довольно грубой костной пластинкой, которая прикрепляется к раковинному гребню носовой кости, а аборальным своим концом — к решетчатой и боковой пластинкам решетчатой кости (рис. 17, 2). От места прикрепления пластинка направляется медиально и затем загибается вентрально. В большей своей оральной половине она представляет просто жолобообразную пластинку, заостряющуюся на своем оральном конце; лишь в меньшей аборальной своей части она снова заворачивается латерально и закрепляется на боковой пластинке решетчатой кости, при этом остается небольшая щель, через которую можно попасть в полость раковины. Максимальная ширина раковины в аборальном ее отделе равна 17 мм.

б) Вентральная раковина (concha ventralis), в отличие от дорзальной, очень массивная (*12*). Она образована несколько более тонкой костной пластинкой, прикрепляющейся к дугообразному раковинному гребню дорзальной челюсти; направляется от последней медиально и расщепляется на две пластинки — дорзальную и вентральную, закручивающиеся спиралевидно в противоположные друг от друга стороны. Дорзальная пластинка образует три полных оборота, а вентральная только два. Вентральный край раковины сравнительно прямой, лишь на оральном конце несколько загибается дорзально. Дорзальный же край раковины сильно выпуклый. К оральному концу раковины он опускается вентрально, более или менее полого, но к аборальному — очень круто, почти под прямым углом. Поэтому наибольшей ширины, до 40 мм при длине в 112 мм, раковина достигает в аборальной своей четверти. Раковина занимает таким образом почти всю половину носовой полости в дорзальном направлении.

СКЕЛЕТ КОНЕЧНОСТЕЙ

Скелет двух пар конечностей, грудных и тазовых, представляет систему рычагов, служащую для передвижения тела животного, поэтому он состоит преимущественно из длинных трубчатых костей, но частично также из пластинчатых и коротких костей.

Скелет конечностей разделяется на скелет поясов и скелет свободных конечностей.

Скелет поясов служит для соединения свободных конечностей с туловищем и разделяется, соответственно двум парам конечностей, на плечевой и тазовый.

Плечевой пояс в примитивном своем виде состоит из трех пар костей: двух лопаток, двух коракоидных костей и двух ключиц (правых и соответственно левых). У северного оленя плечевой пояс представлен лишь парой лопаток: коракоидные кости редуцированы в маленькие отростки на медиальной поверхности лопаточных бугров, а ключицы редуцированы полностью. От них остались только слабые сухожильные перемычки в плече-головном мускуле каждой стороны, на уровне лопаточно-плечевого сустава.

Тазовый пояс представлен тремя парами костей: подвздошными, лонными и седалищными, которые срослись друг с другом и образовали тазовую кость.

Скелет свободных передних конечностей

грудной [illegible] с мясом и другими мягкими частями называется плечом, а кость — плечевой; соответственно на тазовой конечности — бедром, а кость — бедренной. Второе звено, или зейгоподий, состоит из двух костей на каждой конечности. На грудной конечности вместе с мягкими частями оно называется предплечьем, а отдельные кости предплечья — лучевой и локтевой костями, соответственно на тазовой конечности — голенью, а кости голени — большой и малой берцовыми костями. Третье звено — автоподий, или лапа, состоит в основном из четырех лучей и распадается на отдельные участки. Первый участок — базиподий; на грудной конечности называется запястьем, а на тазовой — заплюсной, или скакательным суставом. Базиподий состоит из ряда коротких костей. Второй участок — метаподий; на грудной конечности называется пястью, а на тазовой — плюсной. Костей пястья имеется четыре, из них вполне развиты, но срослись друг с другом в одну кость лишь средние две, а две боковые рудиментарны, от них сохранились только дистальные их концы. На основании этого признака северного оленя относят к телеметакарпальной группе оленей, в отличие от плезиометакарпальной группы. Плюсневых костей у северного оленя только две, причем обе срослись друг с другом. Третий участок лапы — акроподий, или пальцы, также состоит из отдельных члеников, или фаланг, в количестве трех на каждом пальце. У оленя пальцев четыре на каждой конечности, причем средние два — 3-й и 4-й — развиты сильнее боковых — 2-го и 5-го.

Кости конечностей северного оленя относительно тонкие; в целом они характеризуются своей длиной.

СКЕЛЕТ ГРУДНОЙ КОНЕЧНОСТИ

Плечевой пояс

Плечевой пояс северного оленя, как уже отмечено, состоит только из одной лопатки.

Лопатка (scapula) представляет собой пластинчатую кость треугольной формы, длиной до 24 см, а шириной у основания до 15 см (рис. 20, *A* и *B*). Расширенный конец лопатки, или основание лопатки, (5) обращен дорзо-каудально. Каудальный угол основания лопатки (*1*) более острый чем краниальный (*6*). К основанию лопатки прикрепляется сравнительно небольшой лопаточный хрящ. Суженный конец лопатки, или суставной угол (*4*), обращен кранио-вентрально. Он несет суставную впадину для соединения с головкой плечевой кости.

Наружная, латеральная поверхность лопатки разделена продольно идущим гребнем — лопаточной остью (*8*) — на две неравные ямки: переднюю, меньшую — предостную ямку (*7*) и заднюю, бо́льшую — заостную ямку (*2*). Лопаточная ость довольно высокая, в средней части своего свободного края несколько отвернута назад. Дистальный конец ости заканчивается крючковатым отростком — акромионом, который загнут дистально и чуть-чуть краниально (*10*).

Краниальный край лопатки (*9*) вогнут в области акромиона; здесь суженная часть лопатки называется шейкой. Дистально от шейки у суставного угла лопатки находится лопаточный бугор (*11*), а на

коракоидный, или клювовидный отросток, являющийся рудиментом коракоидной кости (*13*).

Каудальный край лопатки (*3*) утолщен и несет латеральный и медиальный валиковатые гребни. В области шейки на латеральном гребне находится питательное отверстие, от него идут два сосудистых жолобка на латеральную и медиальную поверхности лопатки. На медиальном гребне находится шероховатость для малого круглого мускула (*14*).

Медиальная поверхность лопатки углублена и несет подлопаточную ямку (*15*). Близ основания лопатки шероховатостями отделены две зубчатых площадки для вентрального зубчатого мускула: одна, бо́льшая площадка лежит у дорзо-краниального угла лопатки (*12*), а другая, меньшая — у дорзо-каудального.

Лопатка лежит на боковой поверхности грудной клетки таким образом, что суставной угол лопатки находится в области рукоятки грудной кости, а основание лопатки направлено дорзо-каудально в области между 3-м грудным остистым отростком и 7-м ребром (рис. 1).

Плечевая кость

Плечевая кость (humerus) (рис. 21, *A* и *B*) по типу строения длинная трубчатая

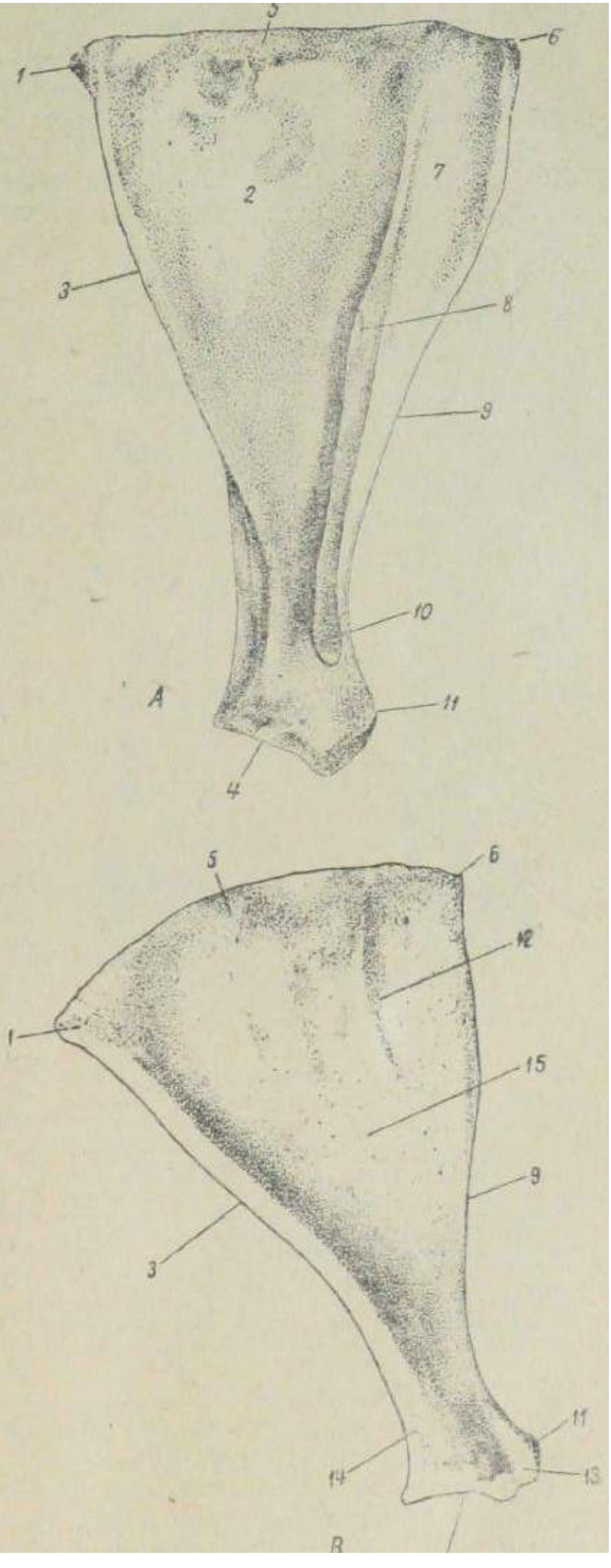

Рис. 20. *A* — правая лопатка с латеральной поверхности, *B* — левая лопатка с медиальной поверхности.

1 — каудальный угол; *2* — заостная ямка; *3* — каудальный край; *4* — суставная впадина; *5* — основание лопатки; *6* — краниальный угол; *7* — предостная ямка; *8* — лопаточная ость; *9* — краниальный край; *10* — акромион; *11* — бугор лопатки; *12* — шероховатость для вентрального зубчатого мускула; *13* — коракоид-

кость. Длина ее до 23—24 см. Проксимальный конец несет головку, обращенную волярно (*1*). Впереди от головки лежат два бугра плечевой кости: большой — латеральный (*2*) и малый медиальный (*13*). Латеральный бугор слабо выраженной выемкой разделен на передний более высокий и задний более широкий бугры. На наружной поверхности латерального бугра находится площадка для сухожилия заостного мускула (*16*). Между буграми расположен межбугорковый жолоб для сухожилия двуглавого мускула плеча (*14*).

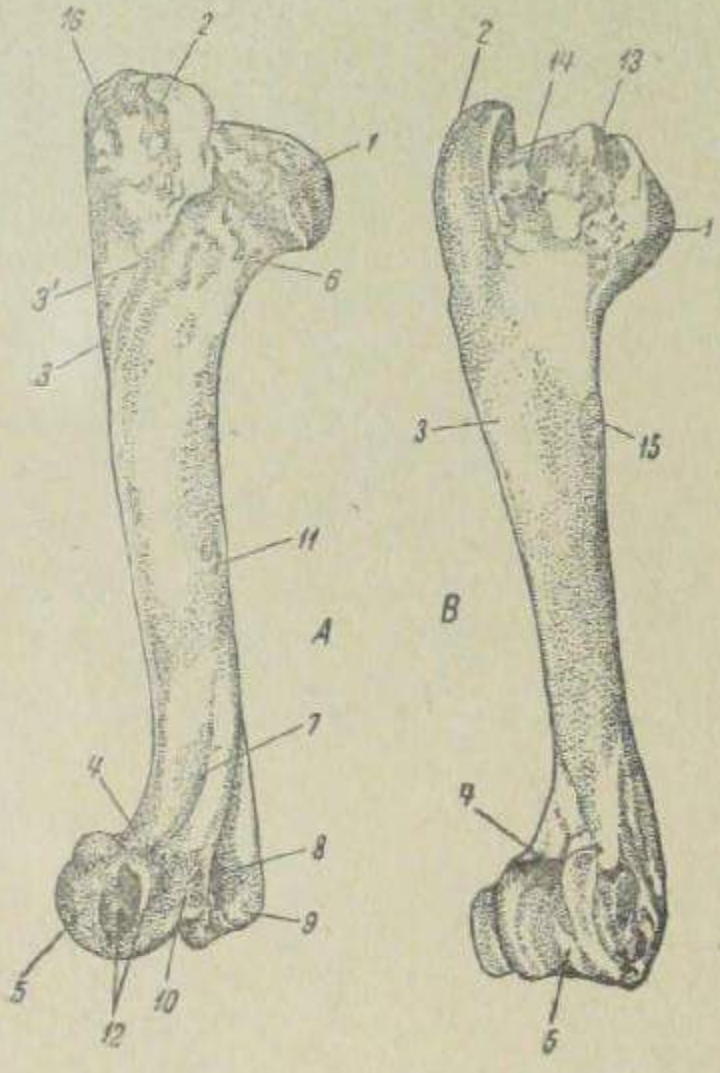

Рис. 21. *A* — Левая плечевая кость с латеральной поверхности, *B* — правая плечевая кость с дорзальной поверхности.

1 — головка на проксимальном эпифизе; *2* — большой бугор; *3* — гребень большого бугра с дельтовидной шероховатостью; *3'* — локтевая линия; *4* — коронавидная ямка; *5* — блок на дистальном эпифизе; *6* — шейка; *7* — гребень разгибательного надмыщелка; *8* — локтевая ямка; *9* — сгибательный надмыщелок; *10* — разгибательный надмыщелок; *11* — сосудистое отверстие; *12* — связочные бугорок и ямка; *13* — малый бугор; *14* — межбугорковый жолоб; *15* — округлая шероховатость; *16* — площадка для сухожилия заостного мускула.

Дистальный конец несет поперечно лежащий валикообразный блок, обращенный дорзально (*5*). Он служит для сочленения с предплечьем. Блок разделен гребнем на бо́льшую медиальную и меньшую латеральную части. По форме своей блок представляет усеченный конус, основание которого, обращенное медиально, шире усеченной вершины конуса почти на одну треть. На обоих концах блока находятся бугорки для связок, а на медиальном конце, кроме того, глубокая связочная ямка (*12*).

С дорзальной поверхности над блоком находится надблоковая или короновидная ямка. Волярно от блока лежит глубокая локтевая ямка (*8*). Она ограничена с боков двумя надмыщелками: меньший—латеральный (*10*), или разгибательный, к которому прикрепляются разгибатели пясти и пальцев, вследствие чего он как бы слегка отогнут вперед, и на дорзальной своей поверхности, у латерального края, несет слабый гребень (*7*); другой — медиальный, или сгибательный, служит для прикрепления сгибателей пясти и пальцев; он более широкий и массивный (*9*).

Тело, или диафиз, плечевой кости длинное, тонкое, округлое и гладкое. На нем заметна легкая спиралевидная изогнутость. На теле различают четыре поверхности: дорзальную, волярную, латеральную и медиальную.

На латеральной поверхности проксимального конца тела под латеральным бугром плечевой кости лежит косая локтевая линия (*3'*). Она начинается между головкой и латеральным бугром и идет дуго-

локтевой линии находятся шероховатости для прикрепления мускулов.

От дорзальной поверхности латерального бугра на тело спускается слабо выраженный гребень большого бугра (*3*); этот гребень на теле сливается с локтевой линией.

На середине медиальной поверхности тела находится для малого круглого мускула округлая шероховатость (*15*). Она резко выражена лишь у более старых животных. На середине гладкой волярной поверхности тела находится крупное сосудистое отверстие (*11*).

Кости предплечья

Кости предплечья (рис. 22, *A* и *B*) представлены двумя сросшимися друг с другом костями — лучевой и локтевой.

1. Лучевая кость, или просто луч (radius), является главной из двух костей предплечья. По типу строения это трубчатая кость. Лежит она кпереди от локтевой кости (*а*).

Проксимальный эпифиз несет суставную поверхность (*4*), разделенную жолобком на бо́льшую медиальную и меньшую латеральную части. Дорзальный край медиальной половины эпифиза в средней своей части немного приподнят и образует коронавидный отросток. Латерально и медиально на проксимальном эпифизе находятся бугры для связок и мускулов, из них особенно резко выдается латеральный бугор (*11*). Рядом же с медиальным бугром, на дорзальной поверхности, лежит лучевая шероховатость для прикрепления двуглавого мускула плеча (*5*).

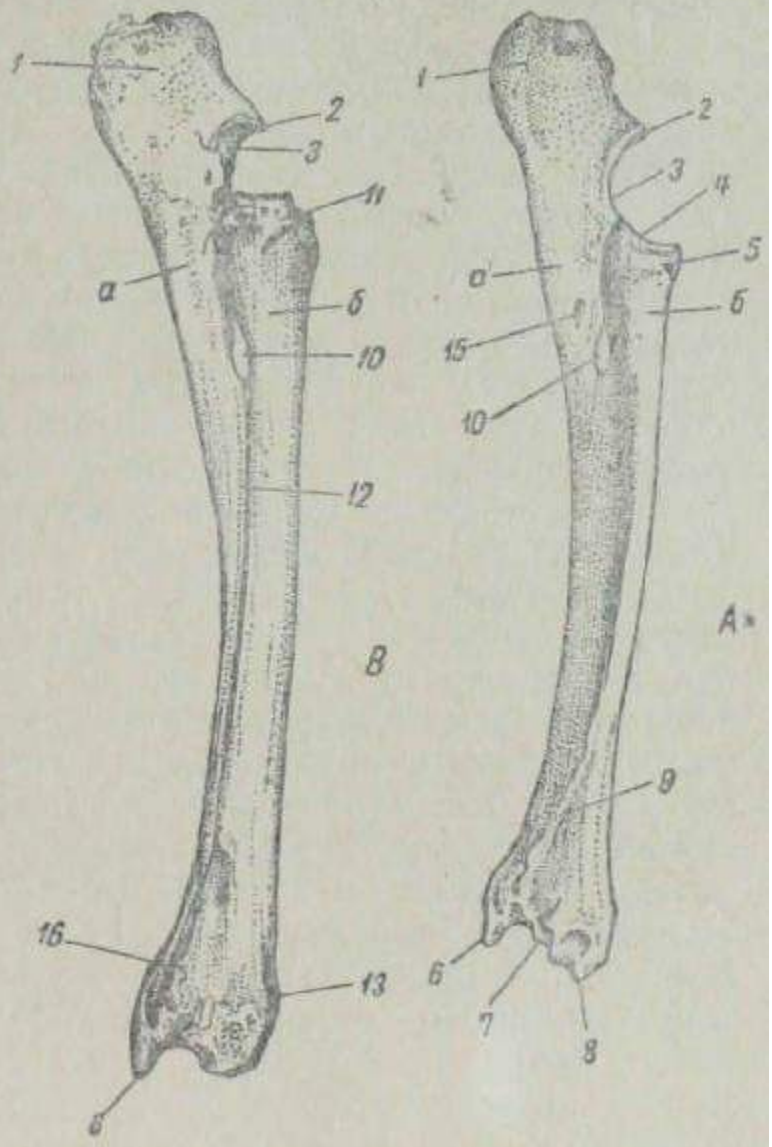

Рис. 22. Кости предплечья: *A* — с медиальной и *B* — с латеральной поверхностей. *а* — локтевая кость, *б* — лучевая кость.

1 — локтевой бугор на локтевом отростке; *2* — крючковидный отросток; *3* — полулунная вырезка; *4* — суставная поверхность; *5* — шероховатость луча; *6* — грифельный отросток локтевой кости; *7* — суставная поверхность дистального конца; *8* — грифельный отросток лучевой кости; *9* — волярный сосудистый жолоб. *10* — межкостное пространство; *11* — связочный бугор; *12* — латеральный сосудистый жолоб; *13* — сухожильные жолоба; *15* — шероховатость для двуглавого мускула; *16* — дистальный межкостный канал.

Дистальный эпифиз несет суставную поверхность для проксимального ряда костей запястья (*7*), поэтому эта поверхность разделена двумя косыми гребнями на три, косо идущие, спереди назад, седлообразные суставные поверхности с небольшими заставками и площадками у дорзального края.

Дорзальная поверхность дистального конца несет два гребня, идущих продольно с тела луча. Между гребнями лежат три жолобка

Тело, или диафиз луча, — довольно длинное (весь луч до 25,5 см), но тонкое и слабо изогнутое вперед и медиально. Волярная поверхность более плоская и жолобообразная вследствие прирастания локтевой кости; с медиальной поверхностью образует довольно резкий гребень, от дистальной трети которого на волярную поверхность идет косо латерально сосудистый жолоб (*9*).

Дорзальная поверхность тела гладкая, в дистальной своей половине узкая и в боковые поверхности переходит без резких границ, но круто; кроме того, в дистальной половине несет упомянутые уже два гребня.

2. Локтевая кость (ulna) прирастает к лучевой сзади и латерально; длина ее до 31,5 см (*6*). Проксимальный конец локтевой кости сильно выступает над лучевой костью (до 7 см) в виде локтевого отростка, который заканчивается плоско-округлым локтевым бугром, неясно разделенным на передний и задний отделы (*1*). Наружная поверхность локтевого отростка несколько более выпуклая и шероховатая, в то время как медиальная его поверхность более плоская или даже чуть-чуть вогнутая. В целом отросток загнут в медиальную сторону. Спереди над лучевой костью на локтевом отростке находится полулунная вырезка (*3*). Проксимальный край вырезки выступает в виде крючковатого отростка (*2*).

Тело локтевой кости прирастает к лучу вдоль латеро-волярного края последнего. В дистальном направлении оно суживается сначала с боков, а затем дорзально. В проксимальном конце предплечья между лучевой и локтевой костями остается проксимальное межкостное пространство (*10*). На медиальной поверхности локтевой кости над этим пространством резко выступает шероховатость для прикрепления плечевого мускула (*15*). По латеральной поверхности предплечья между лучевой и локтевой костями идет межкостный латеральный жолоб (*12*), который открывается в дистальный межкостный канал между дистальными концами обеих костей предплечья. Канал этот выходит на волярную поверхность дистального конца предплечья. Дистальный конец локтевой кости выдается в виде латерального грифелевидного отростка (*6*). Латерально на нем лежит жолобок для сухожилия.

Кости запястья

Запястье (carpus) состоит из двух рядов костей (рис. 23 и 24). В проксимальном ряду лежат четыре кости: лучевая (*2*), средняя (*16*), локтевая (*15*) и добавочная запястные кости (*22*). В дистальном ряду находятся две кости: четвертая запястная (*17*) и сросшиеся вместе третья и вторая запястные (*3*).

Лучевая запястная кость лежит медиально. По своей форме она слегка напоминает куб, но неправильной формы. В целом кость сжата с боков; дорзальная, медиальная и волярная ее поверхности шероховаты от прикрепления связок. Латеральная поверхность несет узкие суставные поверхности вдоль проксимального и дистального краев для средней запястной кости. Проксимальная более узкая и дистальная более широкая поверхности сплошь покрыты хрящом и в дорзальных своих половинах несут бугорки, а в волярных — ямки; последние на дистальной поверхности более плоские. Волярный край проксимальной поверхности крючкообразно загнут в прокси-

Две поверхности ее, проксимальная и дистальная, сплошь суставные, а на боковых поверхностях суставной хрящ находится лишь вдоль проксимального и дистального краев. Дистальная поверхность гребнем делится на бо́льшую латеральную и меньшую медиальную части для сочленения с четвертой и третьей запястными костями. Дорзальная поверхность гладкая, четырехугольная. Волярная поверхность бугристая, косая, проксимальным концом наклонена медиально. Кость лежит в середине между лучевой и локтевой запястными костями.

Локтевая запястная кость по форме крючковатая, сжатая с боков. Крючок обращен дистально и волярно. Седлообразная проксимальная и вогнутая дистальная поверхности сплошь покрыты суставным хрящом. Медиальная поверхность несет две суставных площадки для средней запястной кости. Волярная поверхность над крючком несет

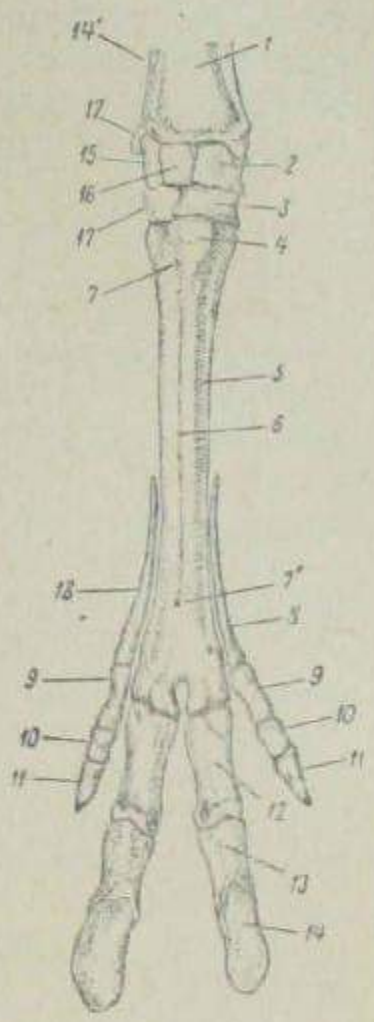

Рис. 23. Автоподий правой грудной конечности с дорзальной поверхности.

1 — лучевая кость предплечья; *2* — лучевая кость запястья; *3* — сросшиеся вторая и третья кости запястья; *4* — пястная шероховатость; *5* — основная пястная кость (сросшиеся третья и четвертая); *6* — дорзальный межкостный желоб; *7* — проксимальный и *7'* — дистальный межкостные каналы; *8* — вторая пястная кость; *9* — первые фаланги боковых пальцев; *10* — вторые фаланги боковых пальцев; *11* — третьи фаланги боковых пальцев; *12* — первая, *13* — вторая и *14* — третья фаланги третьего пальца; *14'* — локтевая кость; *15* — локтевая, *16* — средняя и *17* — четвертая кости запястья; *18* — пятая пястная кость.

вогнутую суставную площадку для добавочной кости. Кость лежит латерально в суставе.

Добавочная кость запястья неправильно округлой формы. Волярная половина ее яйцевидна. Дорзальный конец несет седлообразную суставную поверхность для локтевой кости запястья и проксимальную маленькую площадку для локтевой кости. Медиальная поверхность вогнутая, латеральная — более бугристая. Кость лежит позади локтевой запястной кости.

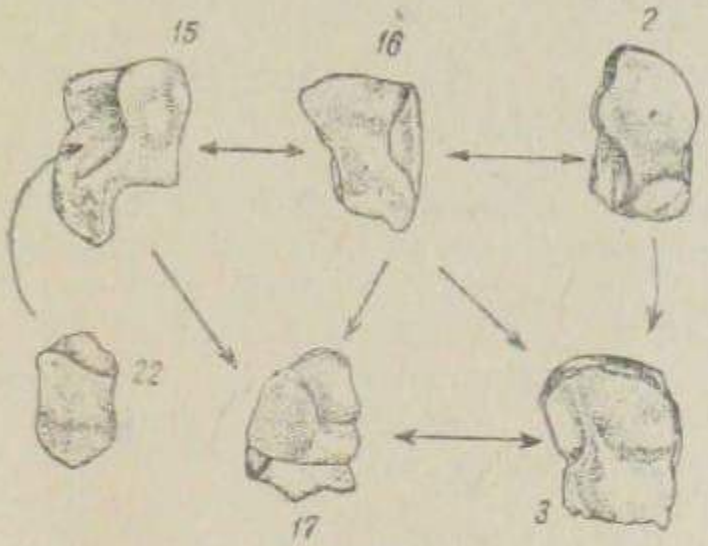

Рис. 24. Кости запястья левой конечности с волярной поверхности.

2 — лучевая, *3* — сросшиеся вторая и третья, *15* — локтевая, *16* — средняя, *17* — четвертая и *22* — добавочная кости запястья.

Четвертая кость запястья лежит с латеральной стороны; проксимально сочленяется с локтевой и средней запястной костями, вследствие чего ее проксимальная поверхность разделена надвое гребешком. Медиально она соединяется тремя площадками с третьей костью запястья, а дистально с пястной костью, для которой несет плоскую суставную поверхность.

Третья и вторая кости запястья срослись вместе, причем образовалась кость более крупная, чем четвертая. Проксимально она сочленяется с лучевой и средней костями запястья, вследствие чего поделена гребнем на бо́льшую — медиальную и меньшую латеральную части. Дистальная ее поверхность для пястной кости — плоская. На латеральной поверхности она несет три фасетки для четвертой кости; лежит медиально.

Кости пясти

Пястных костей соответственно пальцам четыре, причем третья и четвертая пястные кости, несущие главные пальцы, срослись в одну трубчатую — основную пястную кость, как и у других домашних жвачных животных. Она называется также костью бегунов. Пястные кости II и V пальцев, несущие боковые пальцы, сильно редуцированы, от них сохранились лишь их дистальные части.

Основная пястная кость (III и IV пальцев) (os metacarpi tertium et quartum) длиной до 18,5—19 см. Проксимальный несколько утолщенный конец ее несет полуовальной формы суставную поверхность для сочленения с костями дистального ряда запястья. Эта поверхность разделена гребешком и глубокой ямкой на больший медиальный отдел для второй и третьей костей запястья и на меньший латеральный отдел для четвертой кости запястья. Близ суставной поверхности проксимальный конец с боков несет шероховатость для прикрепления связок, а на дорзальной своей поверхности — пястную шероховатость для прикрепления лучевого разгибателя пясти (рис. 23, *4*).

Дистальный конец кости очень расширен и несет два блока для III и IV пальцев. Каждый блок представляет собой косо поставленный поперечный валик, разделенный гребнем на внешнюю меньшую и внутреннюю бо́льшую часть. Так как оба блока поставлены косо, то пальцы несколько расставлены. Между обоими блоками находится довольно глубокая вырезка. На внешних сторонах каждого блока находятся связочные ямки.

Тело средней пястной кости длинное, дорзальная поверхность его гладкая, с едва намеченным дорзальным жолобком (*6*) на месте сращения обеих пястных костей. Этот жолобок проксимально (под пястной шероховатостью) оканчивается проксимальным межкостным каналом (*7*), ведущим на волярную поверхность пясти. На дистальном конце пясти находится такой же, но более крупный дистальный межкостный канал, также ведущий на волярную поверхность пясти (*7'*). От отверстия канала дорзальный межкостный жолоб спускается до вырезки между блоками. Дорзальная поверхность тела без всякой границы переходит в обе боковые поверхности. Волярная поверхность пясти несет сухожильный жолоб (рис. 25, *А*, *4*). Края жолоба образуют валиковатые гребни; из них более сильно развит медиальный. На волярной поверхности находятся два отверстия упомянутых уже межкостных каналов — проксимального (*3*) и дистального (*5*). Кроме того, находится третий канал (*2*), выходящий в ямку на суставной поверхности проксимального конца пясти; волярное отверстие этого добавочного межкостного канала лежит выше отверстия проксимального межкостного канала. Во всех трех описанных кана-

Пястные кости II и V пальцев (os metacarpi secundum et quintum) почти одинаковой формы, только изогнуты различно (рис. 23, *8* и *13*). Вторая пястная кость серединой своей изогнута несколько латерально, а пятая пястная кость, напротив, медиально. Длина костей до 7,5 см. Обе кости лежат с боков дистальной половины основной пястной кости. На дистальных (несколько утолщенных)

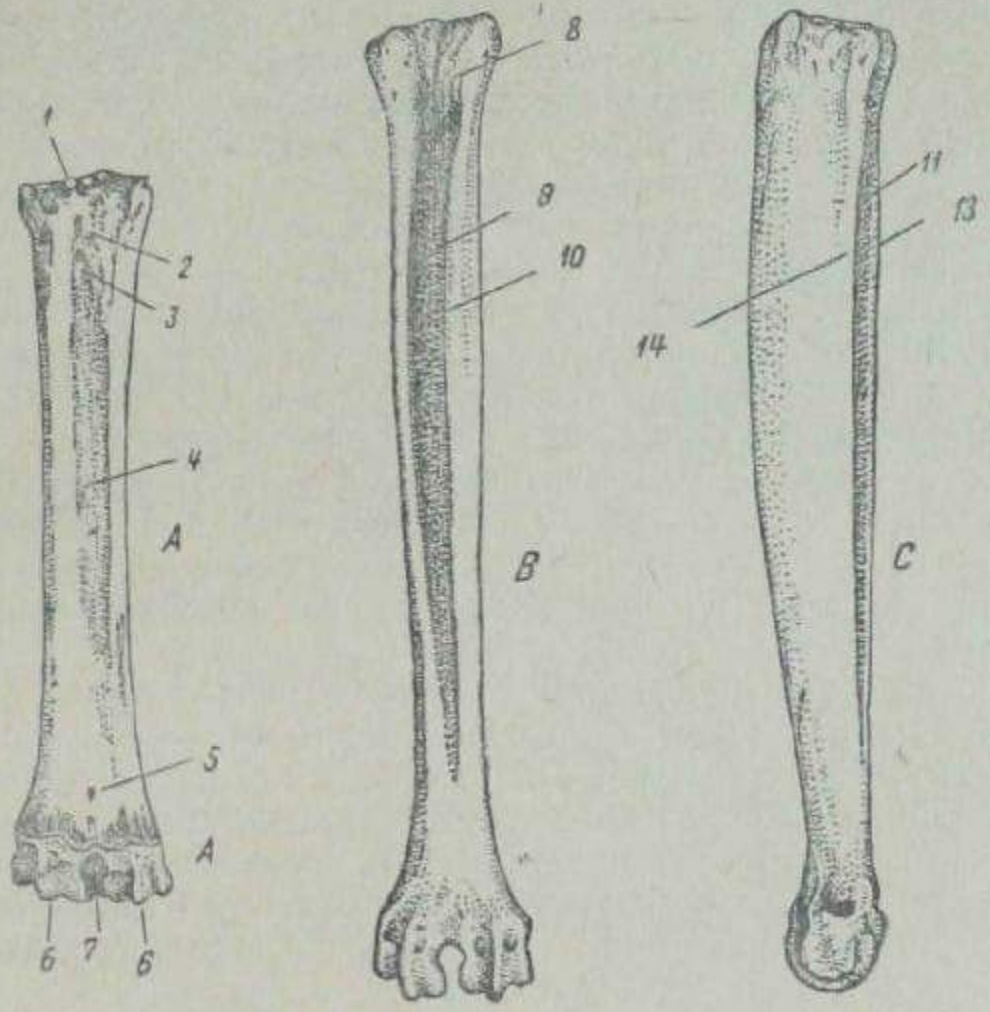

Рис. 25. *A*—основная пястная кость правой конечности с волярной поверхности.

1 — проксимальная суставная поверхность; *2*, *3* и *5* — сосудистые каналы; *4* — сухожильный желоб; *6* — блок для первой фаланги; *7* — межблоковая вырезка.

B—основная правая плюсневая кость с плантарной поверхности.

8 — проксимальный межкостный канал; *9* — плантарный сухожильный желоб; *10* — латеральный край желоба.

C—основная правая плюсневая кость с латеральной поверхности.

11 — дорзальный сосудистый желоб; *13* — медиальный край желоба; *14* — латеральный край желоба.

своих концах они несут отделенные перехватом суставные головки (рис. 26, *A*, *1*) со слабо заметным гребнем для сочленения с первыми фалангами боковых пальцев. В проксимальном направлении тело обеих боковых пястных костей истончается и оканчивается заостренным проксимальным концом. Дорзальные края—дугообразные, острые (*3*); волярные края — более прямые, тупые (*2*).

Кости пальцев

Кости пальцев, или фаланги, на грудной и тазовой конечностях имеют почти одинаковое строение, а потому их удобнее рассматри-

Первые фаланги главных III и IV пальцев (phalanx prima) представляют собой трубчатые кости, сравнительно небольшой величины (рис. 26). Проксимальный конец их утолщен и несет суставную поверхность, разделенную глубоким жолобком (*4*). Эта поверхность является отпечатком блока пястной или соответственно плюсневой кости. Дистальный конец фаланги, или головка, несет блок, разделенный плоским жолобком (*7*). Сзади блок более широкий чем спереди. Тело в проксимальном конце сильно расширено спереди назад и несет задние (волярные или соответственно плантарные) связочные бугры (*5*). Дистально к головке тело истончается. Боковые поверхности, без резкой границы, переходят в дорзальную поверхность, но с задней (волярной или соответственно плантарной) поверхностью образуют ребра. На задней поверхности близ дистального конца находятся шероховатости для связок (*6*), из них большие лежат на стороне, обращенной к другому пальцу. Поверхности фаланг, обращенные друг к другу, более плоские чем внешние.

Первые фаланги главных пальцев грудной конечности отличаются от таковых же тазовой конечности тем, что чуть короче—на 2—2,5 мм—при общей длине в 48,5 мм (тазовая — 51 мм), проксимальные концы их уже спереди назад—21 мм (тазовая — 23 мм). Более заметный отличительный признак—это наличие резко выраженного связочного бугорка на задне-внутренней поверхности проксимального конца фаланги.

Первые фаланги боковых II и V пальцев грудной конечности короткие, до 25 мм, тонкие, в середине до 5 мм, и узкие, в середине до 10 мм (*IV*). Дорзальный край их более острый и более длинный, волярный более тупой и более короткий; внешняя поверхность их более выпуклая чем внутренняя, обращенная к соседнему пальцу. Проксимальный конец несет глубокую суставную ямку, более широкую кзади. Дистальный конец несет косо поставленную плоско-седлообразную суставную поверхность (*18*).

Первые фаланги боковых II и V пальцев тазовой конечности сильно редуцированы, плоские, имеют треугольную форму (*B*, *IV*). Длина их всего лишь до 18—23 мм. Вершиной они обращены проксимально, а основанием дистально; на последнем находится суставная поверхность для второй фаланги. Дорзальный край их более скошен а плантарный — прямой.

Вторые фаланги (ph. secunda) главных пальцев грудной и тазовой конечностей походят до известной степени на первые фаланги, но значительно короче их, до 38—39 мм (*II*). Они в целом также тонкие и удлиненные. Проксимальные концы их несут суставную поверхность для головки первой фаланги. Эта поверхность разделена гребешком (отличие от первых фаланг). Дистальные концы их несут головки в виде блоков, разделенных жолобком (также как и на первых фалангах) (*9*). Кзади блок шире чем кпереди. Жолобок отделяет на дорзальной, суженной, поверхности блока бо́льшую внешнюю часть, обращенную к боковому пальцу, от меньшей внутренней, обращенной к главному пальцу. На волярной поверхности фаланги, сзади у проксимального конца, находятся связочные бугорки: больший внешний (*8*) и меньший внутренний. Отличий на вторых фалангах пясти и стопы еще меньше, чем на первых. Вторые фаланги грудной конечности чуть короче, на 1 мм, таковых тазовой конечности. Более

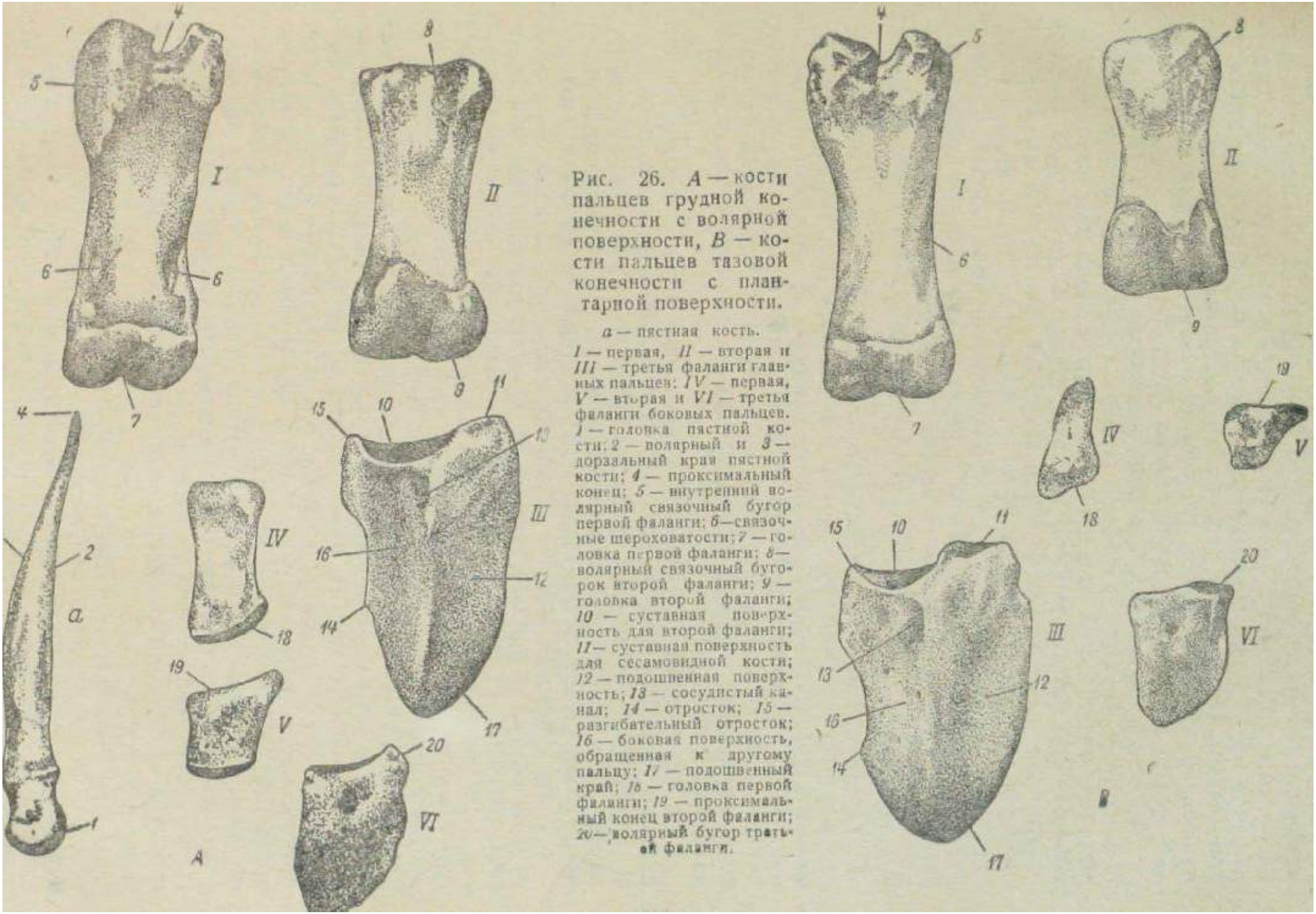

Рис. 26. *A* — кости пальцев грудной конечности с волярной поверхности, *B* — кости пальцев тазовой конечности с плантарной поверхности.

a — пястная кость.

I — первая, *II* — вторая и *III* — третья фаланги главных пальцев; *IV* — первая, *V* — вторая и *VI* — третья фаланги боковых пальцев. *1* — головка пястной кости; *2* — волярный и *3* — дорзальный края пястной кости; *4* — проксимальный конец; *5* — внутренний волярный связочный бугор первой фаланги; *6* — связочные шероховатости; *7* — головка первой фаланги; *8* — волярный связочный бугорок второй фаланги; *9* — головка второй фаланги; *10* — суставная поверхность для второй фаланги; *11* — суставная поверхность для сесамовидной кости; *12* — подошвенная поверхность; *13* — сосудистый канал; *14* — отросток; *15* — разгибательный отросток; *16* — боковая поверхность, обращенная к другому пальцу; *17* — подошвенный край; *18* — головка первой фаланги; *19* — проксимальный конец второй фаланги; *20* — волярный бугор третьей фаланги.

Вторые фаланги II и V пальцев в виде почти четырехугольных неправильных пластинок длиной и шириной по 13 мм; передний край их более острый чем задний (*V*). Внешняя поверхность более выпуклая чем внутренняя. Проксимальный конец несет в общем вогнутую поверхность (*19*), задний угол вытянут. Дистальная поверхность выпуклая. На тазовой конечности вторые фаланги боковых пальцев такие же, но меньших размеров, всего лишь до 10 мм.

Третьи фаланги, или копытцевидные кости (ph. tertia), главных пальцев грудной и тазовой конечностей по форме напоминают копытца, откуда их и название (*III*). На них различают подошвенную поверхность, имеющую форму одной четверти вытянутого спереди назад овала длиной до 45 мм и шириной до 18 мм (*12*). Боковая внешняя поверхность, очень пологая, образует острый край с подошвенной поверхностью (*17*) и переходит в более крутую боковую внутреннюю поверхность (*16*). Обе несут массу сосудистых отверстий. Внутренняя плоская поверхность образует с подошвенной почти прямой или даже тупой (в передней своей части) угол; также несет сосудистые отверстия.

Проксимальная поверхность стоит косо, обращена назад и несет разделенную гребнем суставную поверхность для головки второй фаланги (*10*). Передний край проксимального конца несколько вытянут и образует разгибательный отросток (*15*), а вдоль заднего края находится небольшая фасеточка для челночной кости (*11*); под этой фасеточкой заметна узкая шероховатая ямка для сухожилия глубокого пальцевого сгибателя.

На внутренней поверхности, обращенной к копытцевидной кости другого главного пальца, близ проксимального конца лежит крупное сосудистое отверстие (*13*); такое же отверстие, но меньшей величины, находится и на внешней поверхности, и притом ближе к подошвенному краю. Отличий для копытцевых костей тазовой конечности нет.

Третьи фаланги II и V пальцев походят на таковые средних пальцев, но слабее развиты, длина их по подошвенному краю до 25 мм (*VI*). Копытцевидные кости грудной конечности отличаются от таковых тазовой конечности более сильно развитыми задними бугорками (*20*) и несколько большей длиной, в то время как на тазовых конечностях они более широкие и короткие.

Сесамовидные кости первой фаланги лежат парами на задней поверхности пястно-(соответственно) плюсне-фалангового сустава каждого главного пальца, непосредственно прилегая к гребням блоков справа и слева. Внешние косточки более сжаты с боков, вытянуты спереди назад и сверху вниз, дистальные концы их расширены. Дорзально они несут суставные поверхности, разделенные гребнем, идущим сверху вниз. Внутренние косточки округло четырехугольной формы, более широкие и сжаты спереди назад, но также вытянуты сверху вниз. Дистальные концы их более массивные и заостренные. Дорзально они несут суставные поверхности, разделенные гребнем.

Сесамовидные кости третьей фаланги, или челночные кости, лежат по одной на каждом главном пальце позади сустава второй и третьей фаланг. Они неправильной четырехугольной формы, вытянуты справа налево. Дорзальная суставная поверхность их разделена гребнем и прилежит к головке второй фаланги. Дистально они несут

Тазовый пояс, или таз

Тазовый пояс, или просто таз (pelvis) (рис. 27, 28, 29), представлен двумя безыменными костями, каждая из которых состоит из трех сросшихся друг с другом костей: подвздошной (*2, 3*), лонной (*13, 16*) и седалищной (*33*). Все эти три кости срастаются в суставной впадине (*20*), служащей для сочленения таза с головкой бедра. На дне впадины находится связочная ямка (*21*), от которой в каудальном направлении идет глубокая вырезка впадины (*22*). Края суставной впадины дополнены хрящом, образующим суставную губу высотой на седалищной кости до 8 мм, на подвздошной кости до 5 мм и на лонной кости всего лишь до 2 мм. Этот хрящ углубляет впадину.

Обе безыменные кости срастаются друг с другом в тазовом шве (*15*).

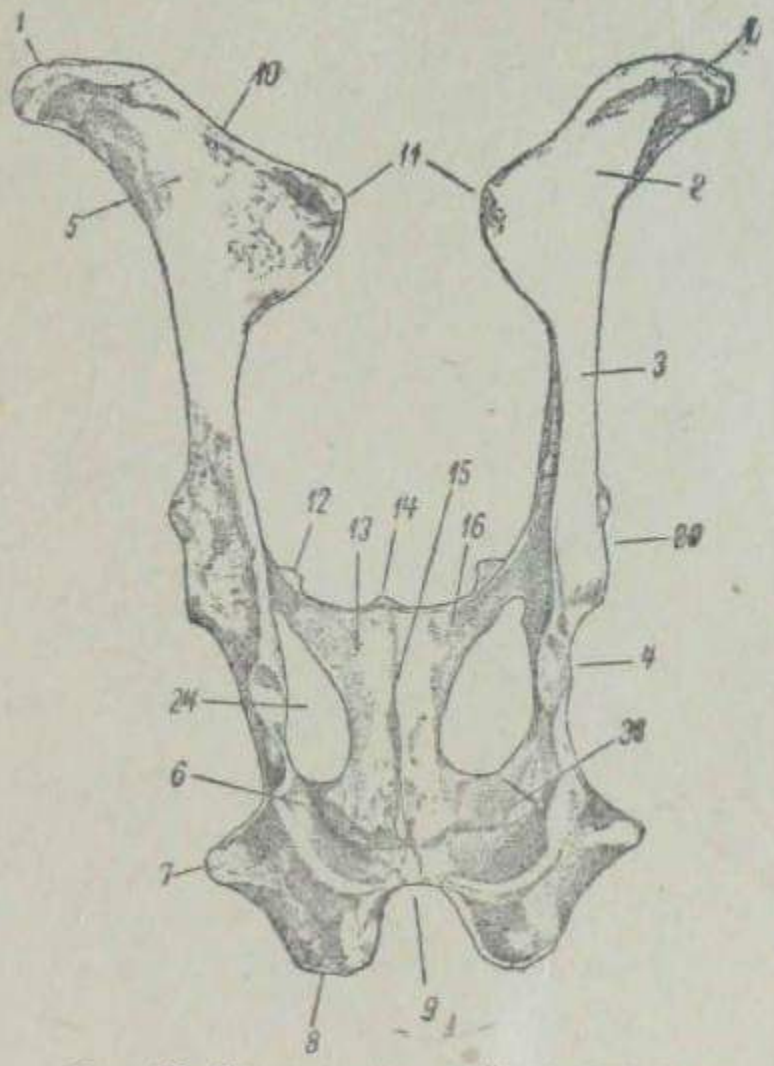

Рис. 27. Таз с дорзальной поверхности.

1 — моклок; *2* — крыло и *3* — тело подвздошной кости; *4* — сухожильный желоб; *5* — ягодичный гребень на ягодичной поверхности; *6* — дорзальный, *7* — латеральный и *8* — вентральный отростки седалищного бугра; *9* — седалищная дуга; *10* — подвздошный гребень; *11* — крестцовый бугор; *12* — подвздошно-лонное возвышение; *13* — тазовая ветвь лонной кости; *14* — лонный бугор; *15* — тазовый шов; *16* — впадинная ветвь лонной кости; *20* — суставная впадина; *24* — запирательное отверстие; *33* — тело седалищной кости.

1. Подвздошная кость (os ilium) лежит впереди от суставной впадины. Она соединяется суставом с крылом крестцовой кости. На подвздошной кости различают крыло (*2*) и тело, или столбиковую часть (*3*). Крыло является краниальной частью подвздошной кости; на нем различают наружную, или ягодичную, поверхность (*2*), служащую для прикрепления ягодичных мускулов. Она несет не особенно резко выступающий, плоский ягодичный гребень (*5*), который идет от краниального бугра подвздошного гребня на тело. Противоположная поверхность крыла называется тазовой (*27*), на ней видна ушковидной формы площадка для сочленения с крылом крестцовой кости (*23*).

На крыльях различают два бугра: латеральный, или моклоковый бугор, острый (*1*) и медиальный, или крестцовый бугор, более округлый (*11*). Оба бугра соединяются подвздошным гребнем (*10*). На нем у начала ягодичного гребня выступает бугор (*5*).

Дорзальный край столбиковой части резко вогнут, образуя большую седалищную вырезку (*17*). Передней границей вырезки служит

На передне-внутренней поверхности столбика подвздошной кости заметен подвздошно-лонный гребень (*29*). Он начинается от переднего конца ушковидной суставной поверхности (*23*) и идет на краниальный край лонной кости. На подвздошно-лонном гребне находятся: сосудистое отверстие, затем хорошо выраженный в виде шероховатости поясничный бугорок (*30*) и уже на лонной кости, против вентрального края суставной впадины, резко выдается в виде отростка подвздошно-лонное возвышение, вершиной своей загнутое медиально (*12*). На каудальном конце столбика, близ краниального края суставной впадины, находятся две ямки для прямой головки четырехглавого мускула бедра: одна ямка лежит вентрально, а другая более латерально (*31*).

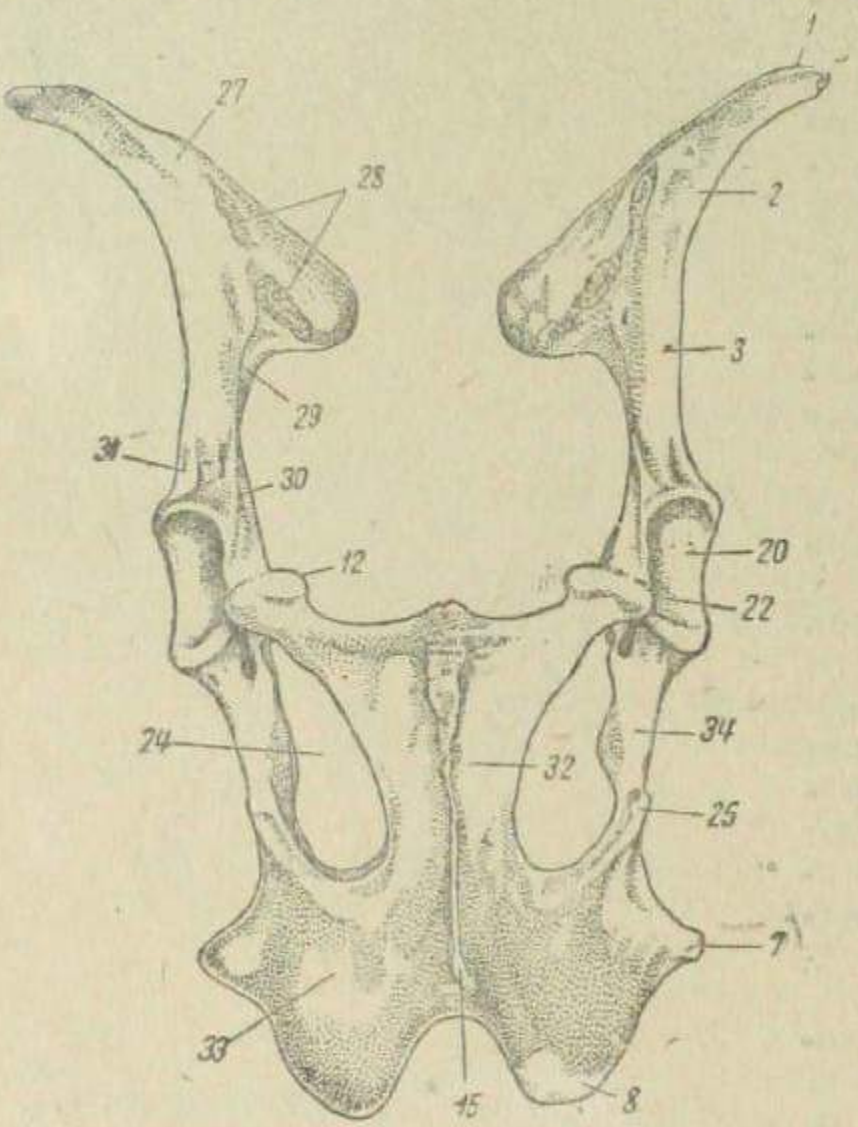

Рис. 28. Таз с вентральной поверхности.

27 — тазовая поверхность крыла подвздошной кости; *28* — ушковидная суставная поверхность; *29* — подвздошно-лонный гребень; *30* — поясничный бугорок; *31* — мускульные ямки; *32* — шовная ветвь седалищной кости; *33* — тело седалищной кости; *34* — впадинная ветвь седалищной кости. Остальные обозначения те же, что и на рис. 27 и 29.

2. Седалищная кость (os ischi) лежит каудально от суставной впадины и от подвздошной кости. На ней различают каудально лежащую массивную часть, или тело седалищной кости (*33*), и две ветви: одна из них направлена к суставной впадине, вследствие чего и называется впадинной ветвью (*34*). Эта именно ветвь седалищной кости и соединяется с подвздошной костью приблизительно на середине седалищной ости. Другая ветвь лежит вдоль тазового шва, поэтому называется шовной ветвью (*32*). Она соединяется с одноименной ветвью другой стороны и с шовной ветвью лонной кости. Тело седалищной кости в дорзо-каудальном направлении образует мощный седалищный бугор, на котором резко выступают три выступа: один строго в латеральном направлении (*7*), другой — в дорзальном (*6*) и третий — широкий — в вентральном направлении (*8*). Между вентральными выступами седалищных бугров обеих костей остается в виде глубокой вырезки седалищная дуга (*9*). Между дорзальным выступом седалищного бугра и седалищной остью находится, по дорзальному краю впадинной ветви, малая седалищная вырезка (*19*). На ней резко выступает жолоб для сухожилия внутреннего запирательного мускула (*4*). Жолоб этот

3. Лонная кость (os pubis) лежит в краниальной части вентральной стенки таза. Она состоит из двух ветвей. Впадинная ветвь (*16*) идет в поперечном направлении к суставной впадине, краниальный край ее называется лонным гребнем, на котором, при переходе его в подвздошно-лонный гребень, находится подвздошно-лонное возвышение в виде мощного отростка (*12*). Обе лонные кости в тазовом шве благодаря утолщению формируют лонный бугор (*14*), особенно сильно развитый у самцов. Шовная ветвь лонной кости (*13*) соединяется швом с одноименной костью другой стороны и с седалищной костью.

Между лонной и седалищной костями остается в вентральной стенке таза довольно обширное запирательное отверстие овальной формы (*24*). Обычно близ суставной впадины оно имеет глубокую вырезку для запирательного нерва и артерии (*23*). У латерального

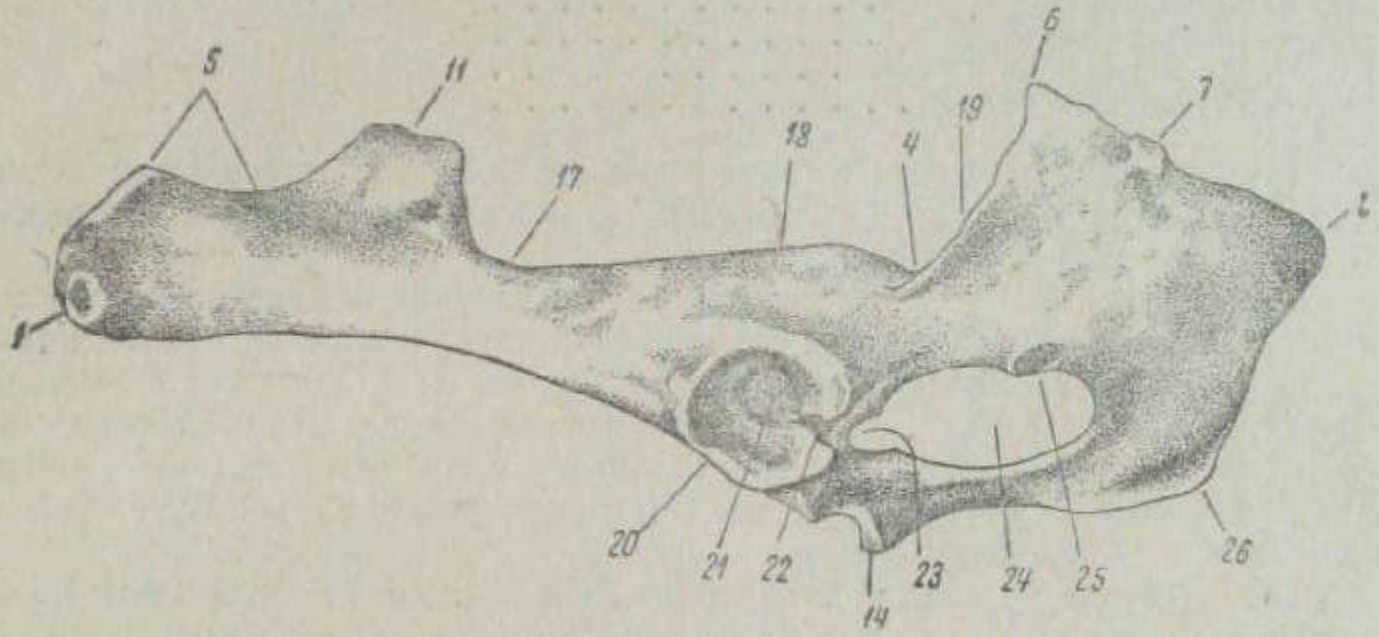

Рис. 29. Таз с левой стороны.

17 — большая седалищная вырезка; *18* — седалищная ость; *19* — малая седалищная вырезка; *20* — суставная впадина; *21* — связочная ямка суставной впадины; *22* — вырезка суставной впадины; *23* — вырезка для запирательной артерии и нерва; *24* — запирательное отверстие; *25* — бугор для квадратного мускула; *26* — шероховатость для стройного мускула. Остальные обозначения как на рис. 27.

края отверстия (на вентральной поверхности седалищной кости) находится резко выраженный бугорок для квадратного мускула бедра (*25*).

На вентральной поверхности тазового шва (в его каудальной половине) у более старых животных хорошо выражена шероховатость для прикрепления стройного мускула (*26*).

Тазовый пояс в целом вместе с крестцовой костью, первыми четырьмя (тремя) хвостовыми позвонками и тазовыми связками образует тазовую полость, вход в которую ограничен спереди мысом крестцовой кости и терминальной линией, идущей от мыса по краниальным краям крыльев крестцовой кости и далее по подвздошно-лонным гребням обеих подвздошных костей и, наконец, по лонным гребням обеих лонных костей.

Вход в таз измеряется следующими промерами: 1) линия от мыса крестцовой кости до переднего конца шва лонных костей называется conjugata vera, она дает высоту входа; 2) линия между моклоковыми буграми дает дорзальный поперечник входа; 3) линия между поясничными бугорками дает средний поперечник входа; 4) линия между

входа; 5) диагональное измерение полости таза производится по линии от мыса до каудального конца шва седалищных костей, оно называется conjugata diagonalis; 6) поперечный диаметр полости измеряется линией между седалищными остями, что дает поперечный диаметр; 7) выход из таза измеряется линией от тела 4-го хвостового позвонка до середины седалищной дуги, что дает высоту выхода; наконец 8) поперечник выхода таза определяется линией между дорзальными отростками седалищных бугров.

Для северного оленя эти промеры дают следующие величины:

	Самец	Самка
1. Conjugata vera	13,5 см	15,0 см
2. Дорзальный поперечник входа	10,0 „	13,0 „
3. Средний	9,0 „	10,5 „
4. Вентральный	6,5 „	6,5 „
5. Conjugata diagonalis	21,5 „	23,0 „
6. Поперечный диаметр	7,5 „	9,2 „
7. Высота выхода из таза	8,0 „	10,0 „
8. Поперечник выхода	7,0 „	7,5 „

Таким образом полость таза, как показывают измерения, представляет собой цилиндр, вытянутый кранио-каудально (также как и у домашних парнокопытных).

У самца длина таза от середины суставной впадины до моклокового бугра и от впадины до латерального выроста седалищного бугра равна 15 и 10,5 см, т. е. в отношении 3:2, а у самок соответственно 15,5 и 10 см, т. е. таз лишь чуть длиннее. Длина всего таза от моклокового бугра до каудального края седалищного бугра у самки — 30 см, у самца же этот промер равен 29 см, т. е. длина таза также почти одинаковая.

Тазовый шов у самки несколько длиннее: до 11 см против 9,5 см у самца.

Лонный бугор у самца очень массивный по сравнению с таковым у самки, у последней он почти отсутствует.

Бедренная кость

Бедренная кость (os femoris) (рис. 30, *A*, *B* и *C*) представляет собой трубчатую кость длиной до 28 см. Проксимальный, или тазовый, конец несет резко очерченную головку (*2*), отделенную от тела кости ясно выраженной шейкой (*10*). Головка направлена медиально. В центре головки находится связочная ямка для круглой связки (*1*). Латерально от головки выступает сильно развитый большой вертел с бугристой наружной поверхностью (*4*). Плантарно от вертела косо в медио-дистальном направлении идет вертлужный гребень (*5*), заканчивающийся малым вертелом (*11*). Последний лежит на плантарной поверхности тела бедра дистально от головки. Между вертлужным гребнем, шейкой и большим вертелом находится глубокая вертлужная ямка (*3*).

Дистальный, или коленный, конец бедренной кости несет с дорзальной своей поверхности блок для коленной чашки (*15*). Он образован двумя гребнями, разделенными жолобом. Гребни лежат в сагиттальной плоскости, спирально слабо закручиваясь с латеральной стороны на медиальную. Медиальный гребень в дорзальной своей

конца латерального гребня блока (с латеральной его поверхности) расположена разгибательная ямка для прикрепления длинного разгибателя пальцев (*16*). На плантарной поверхности коленного конца бедренной кости находятся два резко выраженных суставных мыщелка яйцевидной формы (*9*); они служат для сочленения бедренной кости с большой берцовой костью. Оба мыщелка разделены глубокой меж-

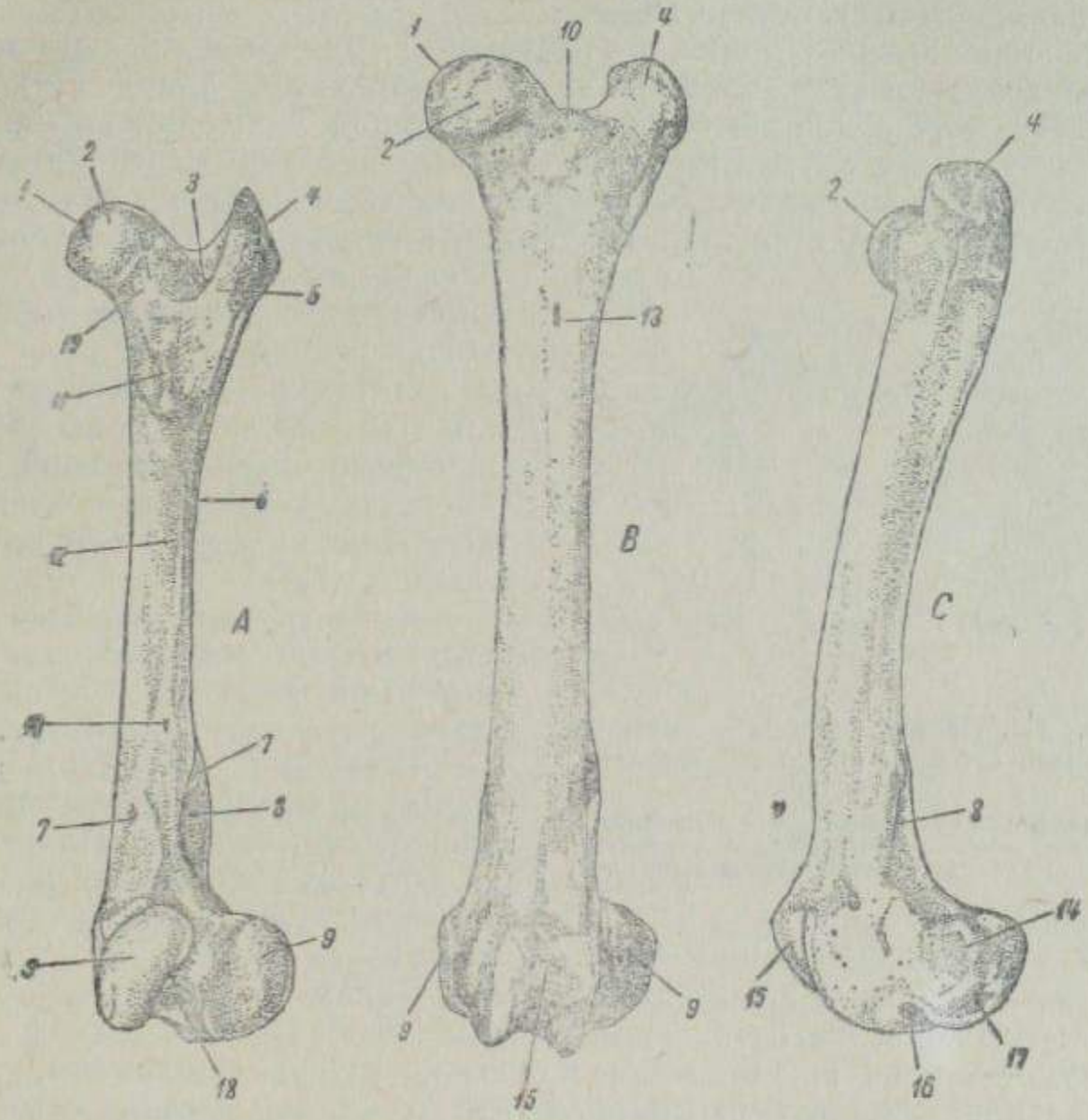

Рис. 30. *A*—правая бедренная кость с плантарной поверхности, *B*—левая бедренная кость с дорзальной и *C*—с латеральной поверхностей.

1 — ямка головки; *2* — головка; *3* — вертлужная ямка; *4* — большой вертел; *5* — вертлужный гребень; *6* — латеральная губа; *7* — шероховатость для икроножного мускула; *8* — плантарная ямка; *9* — мыщелки; *10* — шейка; *11* — малый вертел; *12* — медиальная губа; *13* — сосудистое отверстие; *14* — связочный бугор; *15* — блок для коленной чашки; *16* — разгибательная ямка; *17* — ямка подколенного мускула; *18* — межмыщелковая вырезка.

мыщелковой вырезкой (*18*). На дне этой вырезки лежат ямки для крестовидной связки коленного сустава. На внешних поверхностях обоих мыщелков (латеральной и медиальной) находятся бугристые шероховатости для прикрепления связок (*14*), а на латеральном мыщелке, кроме того, близ разгибательной ямки находится ямка для прикрепления подколенного мускула (*17*).

Средняя часть бедренной кости длинная, довольно тонкая, округлая и несколько изогнутая в дорзальном направлении. Помимо уже

тела, на теле бедренной кости находится еще (в виде шероховатой линии) латеральная губа для прикрепления мускулов (*6*). Она начинается от большого вертела и идет по латеро-плантарной поверхности тела дистально и близ латерального суставного мыщелка оканчивается значительной шероховатостью для прикрепления икроножного мускула (*7*). Медиально от этой шероховатости лежит плантарная ямка; она довольно глубокая и служит для прикрепления поверхностного пальцевого сгибателя (*8*).

Непосредственно рядом с латеральной губой и медиально от нее идет медиальная губа, также в виде шероховатой линии (*12*). Она начинается под головкой бедра на плантарной поверхности последнего, откуда уже дугообразно переходит на латеро-плантарную поверхность тела и оканчивается близ плантарной ямки. Как бы ее продолжением является шероховатость, которая лежит медиально от плантарной ямки; она также служит для прикрепления икроножного мускула (*7*).

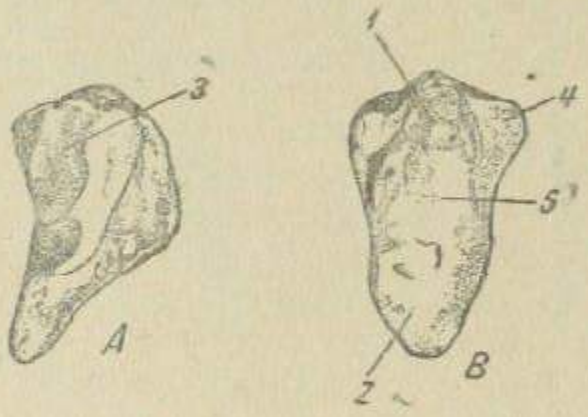

Рис. 30а. Правая коленная чашка; *A* — с плантарной и *B* — с дорзальной поверхностей.

1 — основание; *2* — вершина; *3* — плантарная суставная поверхность; *4* — медиальный связочный бугорок; *5* — дорзальный связочный бугорок.

Питательное отверстие находится или на дорзальной поверхности проксимальной половины тела или на плантарной поверхности дистальной его половины (*13*).

Коленная чашка (patella) по типу строения является короткой костью, имеет пирамидальную форму (рис. 30а, *A* и *B*). Основанием (*1*) своим она обращена проксимально, а вершиной (*2*) дистально. Плантарная поверхность кости покрыта суставным хрящом (*3*) для сочленения с соответствующим блоком бедренной кости, к которому прилежит дорзально. Соответственно блоку суставная поверхность разделена сагиттальным низким, плоским гребнем на латеральную — бо́льшую и медиальную — меньшую половины. Дорзальная поверхность кости несет бугор (*5*). На медиальной поверхности у проксимального конца заметен бугорок (*4*). Длина коленной чашки до 4,5—5 см, а ширина до 2,7—3 см. Следовательно, она узкая и длинная. Коленная чашка является сесамовидной костью, заключенной в сухожилие четырехглавого мускула бедра, проходящего через блок для коленной чашки. Для удержания на этом блоке коленная чашка с медиальной своей стороны дополнена медиальным, крючковатой формы, хрящом.

Кости голени

Большая берцовая кость (tibia) (рис. 31, *A* и *B*) представляет собой трубчатую кость длиной до 29—32 см. Проксимальный, или коленный, конец ее трехгранный, сильно расширен и несет два суставных мыщелка: латеральный (*1*) и медиальный (*4*). Оба мыщелка покрыты выпукло-вогнутыми суставными поверхностями. Медиальные края их несколько приподняты в проксимальном напра-

вым возвышением (*3*). Между суставными поверхностями обоих мыщелков находятся связочные ямки как для крестовидной связки коленного сустава, так и для связок менисков сустава (*2*). На плантарном крае обоих мыщелков находится подколенная вырезка (*5*), в которой проходит подколенный мускул. Соответственно подколенной вырезке на дорзальном крае между мыщелками находится мускульный жолоб (*6*), в котором проходят длинный пальцевый разгибатель и третий малоберцовый мускул. Жолоб спускается на тело большеберцовой кости. Медиально он ограничен шероховатым утолщением медиального мыщелка для прикрепления прямой связки коленной чашки (*7*). От этого шероховатого утолщения на тело кости спускается гребень большеберцовой кости (*8*); медиальная поверхность гребня выпуклая и шероховатая, в то время как латеральная поверхность более гладкая и жолобообразная, т. е. весь гребень как бы отвернут в латеральную сторону.

Дистальный, или заплюсневый, слабо расширенный конец несет блок для таранной кости. Блок этот образован двумя глубокими сагиттально идущими

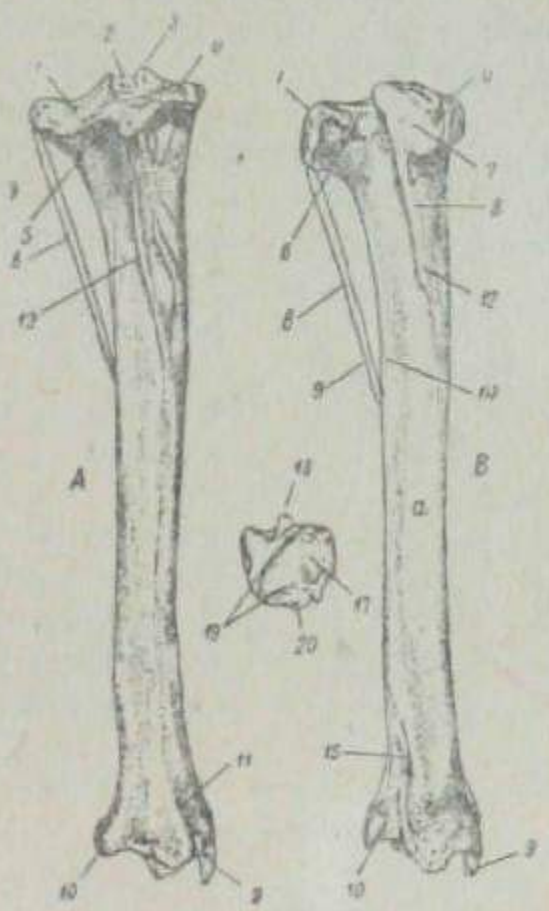

Рис. 31. *A* — Кости левой голени: с плантарной и *B* — правой голени с дорзальной поверхностей. *a* — большая и *b* — малая берцовые кости.

1 — латеральный мыщелок большой берцовой кости; *2* — связочные межмыщелковые ямки; *3* — межмыщелковое возвышение; *4* — медиальный мыщелок; *5* — подколенная вырезка; *6* — мускульный жолоб большой берцовой кости; *7* — шероховатое утолщение медиального мыщелка; *8* — гребень большой берцовой кости; *9* — медиальная лодыжка; *10* — суставная поверхность для лодыжковой кости; *11* — сухожильный жолоб; *12* — шероховатость гребня; *13* — подколенная линия; *14* — питательное отверстие; *15* — шероховатость для коленевидной связки; *17* — лодыжковая кость (дистальный отдел малой берцовой кости) с медиальной поверхности; *18* — ее проксимальный отросток; *19* — медиальная суставная поверхность для таранной кости; *20* — дистальная суставная поверхность для пяточной кости.

жолобками, разделенными гребнем. Медиальный край блока крючкообразно оттянут дистально, вследствие чего образуется медиальная лодыжка (*9*). На соответствующем месте у латерального края блока находится узкая (сагиттально поставленная) суставная поверхность в виде жолобка (третьего) для лодыжковой кости. Латеральная и медиальная поверхности заплюсневого конца несут шероховатости для прикрепления связок, а на медио-плантарной поверхности, кроме того, находится жолобок для сухожилия длинного пальцевого сгибателя (*11*).

Тело большеберцовой кости длинное, в дистальной своей половине округлое, тонкое. В проксимальной половине оно несколько изогнуто в медиальном направлении, а в целом все тело изогнуто в плантарном направлении.

На дорзальной поверхности проксимального конца тела находится уже описанный гребень большеберцовой кости, кончающийся небольшой шероховатостью в проксимальной трети тела (*12*). На плантарной поверхности проксимальной половины тела расположены косые мус-

ней (по медио-плантарному краю тела) доходит почти до дистального конца кости. На дорзо-медиальной поверхности тела близ дистального конца резко выражена шероховатость, которая слабой шероховатой линией соединяется с латеральным мыщелком. На этой линии в проксимальной половине кости находится питательное отверстие (*14*).

Малая берцовая кость (fibula) сильно редуцирована. Она представлена проксимальной и дистальной частями.

Проксимальная часть малой берцовой кости имеет вид очень тоненькой, диаметром до 2 мм, плоской костной палочки длиной до 12 см (рис. 31, в). Проксимальный хрящевой конец ее расширен до 1,4 см и утолщен до 4 мм. Она прикрепляется к латеральному краю латерального мыщелка большеберцовой кости близ суставного его края; дистальным концом она доходит почти до середины большой берцовой кости и заканчивается острием, от которого идет связочка к дорзальному краю лодыжковой кости.

Дистальная часть малоберцовой кости — лодыжковая кость (os malleolare) — имеет неправильную характерную форму (рис. 31, *17*). Она вытянута спереди назад, сжата с боков, особенно в передней своей части, и довольно короткая. Проксимальная поверхность ее несет узкую суставную площадку для большеберцовой кости; на середине этой площадки выступает в проксимальном направлении острый отросток (*18*). Медиальная (*19*) и дистальная (*20*) поверхности также несут суставной хрящ для сочленения с таранной костью медиально и с пяточной — латерально. По медиальной суставной поверхности с плантарно-проксимального конца спускается сухожильный желобок (в дорзо-дистальном направлении) для длинного малоберцового мускула.

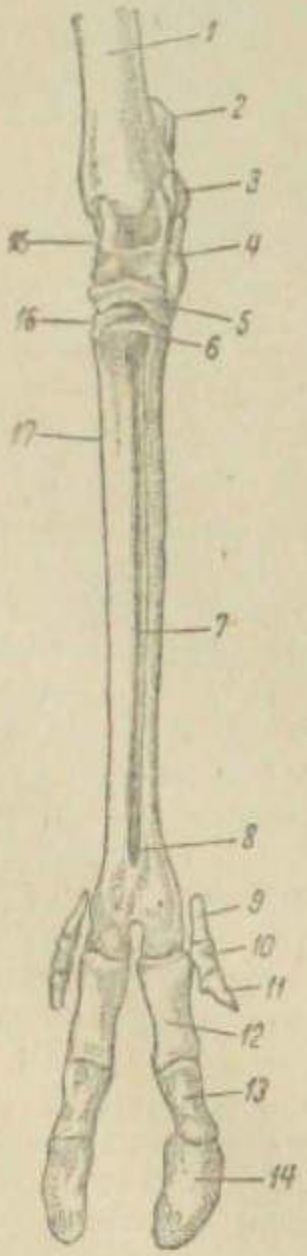

Кости заплюсны

Заплюсна, или скакательный сустав (tarsus) (рис. 32 и 33), имеет пять костей, расположенных в три ряда. В проксимальном ряду лежат: с дорзо-медиальной стороны таранная кость, а с латеро-плантарной — пяточная кость. В среднем ряду лежит центральная кость, сросшаяся с четвертой заплюсневой костью. В дистальном ряду под центральной костью лежат: рядом и медиально от четвертой — третья заплюсневая кость, сросшаяся со второй, и плантарно, между только что упомянутой костью и четвертой, лежит первая заплюсневая кость.

Рис. 32. Автоподий левой тазовой конечности с дорзальной поверхности.

1 — большая берцовая кость; *2* — бугор пяточной кости; *3* — лодыжковая кость; *4* — пяточная кость; *5* — сросшиеся центральная и четвертая кости заплюсны; *6* — шероховатость плюсны; *7* — дорзальный межкостный желоб; *8* — дистальный межкостный канал; *9* — первая, *10* — вторая и *11* — третья фаланги бокового пальца; *12* — первая, *13* — вторая и *14* — третья фаланги четвертого пальца; *15* — таранная кость; *16* — сросшиеся третья и вторая кости заплюсны; *17* — ос-

1. Таранная кость (os tarsi tibiale) представляет собой короткую кость длиной до 4,5 см и шириной до 2,5 см. Она несет два блока: проксимальный (рис. 33, *2*) — с более глубокой бороздкой между гребнями, который служит для сочленения с большеберцовой костью, и дистальный (*3*) — с более мелкой бороздкой, служащий для сочленения с центральной костью. На дорзальной поверхности между обоими блоками находится глубокая ямка (*1*). Плантарная, выпуклая с жолобком поверхность покрыта суставным хрящом для сочленения с пяточной костью. На проксимальном конце плантарная поверхность образует глубокую выемку. Медиальная поверхность слегка шероховатая. На латеральной поверхности находится добавочная суставная площадка для пяточной кости.

2. Пяточная кость (os tarsi fibulare) (*4*) лежит латероплантарно от таранной кости. Проксимальный конец ее, или пяточный бугор (*5*), несет резко выраженный плантарный жолоб (*6*) для сухожилия поверхностного пальцевого сгибателя и дорзальный бугор (*7*) для ахиллова сухожилия. Боковые поверхности бугра шероховаты. На медиальной поверхности дистальной половины пяточной кости находится мощный отросток — держатель таранной кости (*8*). Плантарная поверхность отростка блоковидна (*9*), по ней скользит сухожилие глубокого пальцевого сгибателя. Медиальная поверхность отростка ограничена двумя краями: проксимальным и дистальным. Для сочленения с таранной костью на пяточной кости находятся три суставных площадки, а для сочленения с ладыжковой костью на дорзальном крае дистальной половины кости находится выпуклый суставной бугорок (*10*). Дистальный конец пяточной кости клиновидно заострен и плантарно несет вогнутую суставную поверхность для 4-й заплюсневой кости (*11*). Длина всей пяточной кости до 9,5 см.

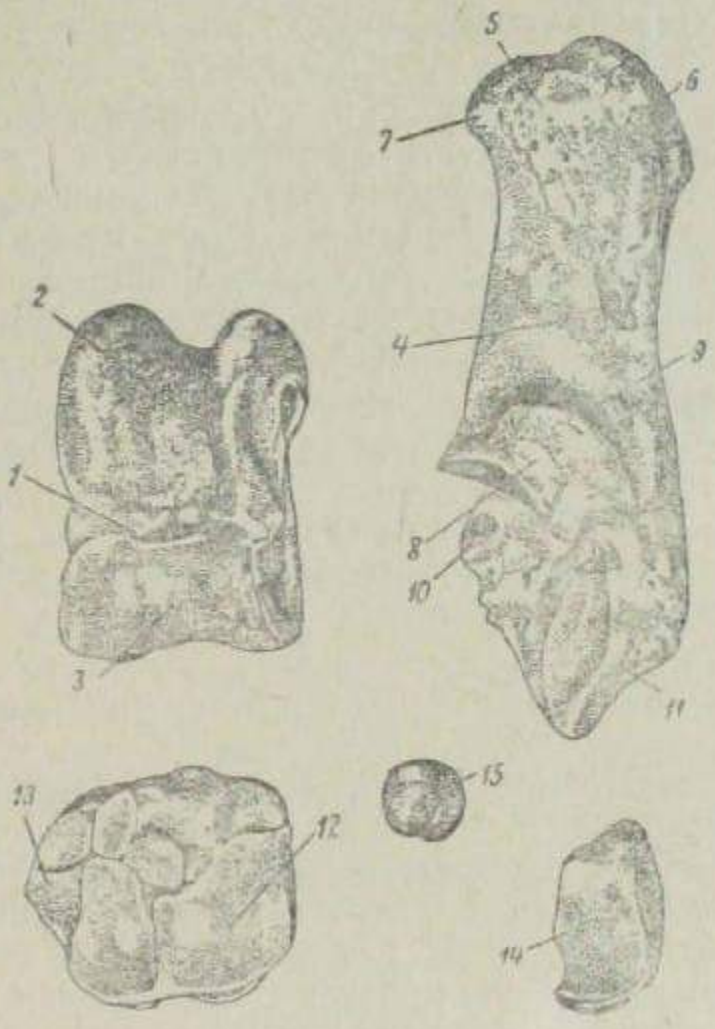

Рис. 33. Кости правой заплюсны. (Таранная кость с дорзальной поверхности.)

1 — дорзальная межблоковая ямка; *2* — проксимальный и *3* — дистальный блоки; *4* — пяточная кость; *5* — пяточный бугор; *6* — плантарный жолоб; *7* — дорзальный бугор; *8* — держатель таранной кости; *9* — блок для сухожилия глубокого сгибателя пальцев; *10* — бугорок для ладыжковой кости; *11* — суставная площадка для четвертой заплюсневой кости. Сросшиеся: центральная — *12* и четвертая — *13* заплюсневые кости; *14* — сросшиеся вторая и третья заплюсневые кости; *15* — первая заплюсневая кость.

3. Центральная кость (*12*) вместе с четвертой заплюсневой костью представляет довольно массивную короткую кость. Боковой диаметр ее до 3,5 см; передне-задний — немногим больше 3 см. Проксимальная поверхность ее сплошь покрыта суставным

латерально лежащую, узкую, выпуклую для пяточной кости (*13*). Медио-плантарный угол крючкообразно вытянут проксимально.

Дистальная поверхность с медиальной стороны (под центральной костью) несет глубокую выемку для помещения второй и третьей заплюсневых костей, для чего находится соответствующая обширная суставная площадка. У медио-плантарного угла кости находится меньшая выемка с углубленной суставной ямкой для первой заплюсневой кости. Дистальная поверхность четвертой заплюсневой кости несет две суставных площадки для плюсневой кости; из них более узкая лежит плантарно, а более широкая — дорзально.

Между площадками проходит жолобок с латеральной поверхности для сухожилия длинного малоберцового мускула. Плантарная поверхность кости (от прикрепления связок) более бугристая чем все остальные: дорзальная, латеральная и медиальная.

4. Третья и вторая заплюсневые кости (*14*) представляют плоскую, вытянутую спереди назад кость с широкими суставными поверхностями: проксимальной — вогнутой и дистальной — выпуклой. Первая служит для сочленения с центральной костью, вторая — с плюсневой. Латеральная поверхность кости образует острый угол с дорзальной поверхностью и более тупой — с плантарной.

5. Первая заплюсневая косточка (*15*) невелика; в виде короткого цилиндра она несет проксимальную и дистальную суставные поверхности.

Кости плюсны

Плюсневые кости (рис. 25, *B* и *C*, и 32) представлены только третьей и четвертой костями, сросшимися друг с другом, подобно пястным костям, в одну массивную среднюю, или основную, плюсневую кость (os metatarsi tertium et quartum). Проксимальный (чуть расширенный) конец несет две больших дорзальных и две маленьких плантарных суставных площадки; из последних меньшая округлая лежит медиально, а бóльшая продолговатая — латерально.

Дистальный (значительно расширенный) конец, также как и на пястной кости, несет два блока.

Тело кости длинное, на поперечном сечении более округлое чем на пясти. Дорзальная поверхность тела несет резко выраженный дорзальный сосудистый жолоб (*11*) с медиальным приподнятым краем (*15*). На дистальном конце жолоб переходит в дистальный межкостный канал, открывающийся в вырезке между блоками, что очень типично для оленя.

Плантарная поверхность образует глубокий сухожильный жолоб (*9*) вследствие того, что оба края, как медиальный, так и в особенности латеральный (*10*), сильно приподняты. Из плантарного жолоба выходит проксимальный межкостный канал на проксимальный конец кости (*8*). Латеральная поверхность плюсневой кости много шире медиальной. Длина плюсневой кости значительная, до 25 см.

Боковые плюсневые кости — вторая и пятая — отсутствуют. (О костях пальцев см. в разделе „Грудная конечность".

СОЕДИНЕНИЕ КОСТЕЙ

Отдельные кости скелета соединяются друг с другом весьма разнообразно, в зависимости от функции данного участка скелета, т. е. то более, то менее подвижно. Различают два типа соединения костей: непрерывный и прерывистый.

Непрерывный тип соединения костей, или синартроз, характеризуется отсутствием какой-либо полости или щели между соприкасающимися поверхностями костей. В зависимости от того, какая ткань выполняет промежуток между костями, синартрозы получают различное название: синдесмозы — при наличии плотной соединительной ткани, синхондрозы — при наличии хрящевой ткани, синостозы — при наличии костной ткани и, наконец, синсаркозы — при наличии мускулов, например соединение лопатки с туловищем.

Синдесмозы бывают разнообразные, в зависимости от количества и типа соединительной ткани и от формы соприкасающихся краев костей. Соединяться кости могут посредством пластинок-мембран из плотной соединительной или эластической ткани. Если прослойка соединительной ткани незначительна, то такие синдесмозы (специально между костями черепа) называются швами. В зависимости от формы поверхностей соприкасающихся костей, швы различают трех видов: гладкие швы, когда края костей ровные, например между носовыми костями; зубчатые швы, когда края одной кости образуют зубцы, входящие в соответствующие вырезки другой кости, например между затылочной и теменными костями; чешуйчатые швы, когда одна кость, истончаясь, накладывается на другую в виде чешуи, например между чешуей височной кости и теменной костью. Крепость швов различна в зависимости от их характера. Соединение зубов с челюстями называется вколачиванием — гомфозом.

Прерывистый тип соединения костей (диартроз), или сустав, характеризуется наличием щели — суставной полости — между соприкасающимися поверхностями костей. В каждом суставе находится капсула сустава (capsula articularis). Она состоит из двух пластов: наружного — плотного фиброзного и внутреннего — синовиального. Синовиальный слой выделяет суставную смазку, или синовию, которая находится в полости сустава и смазывает и питает суставные хрящи. Последние покрывают соприкасающиеся поверхности костей. На вогнутой поверхности кости суставной хрящ утолщен на периферии и истончен в центре; на выпуклой поверхности, наоборот, утолщен в центре, а истончен на периферии. Во всех суставах, кроме лопаточно-плечевого, тазобедренного и между суставными отростками позвонков, помимо капсулы сустава, имеются еще дополнительные связки, которые представляют утолщения фиброзного слоя капсулы. Эти связки располагаются по концам осей, вокруг которых происходит движение в суставах, например на конечностях; эти связки лежат на латеральной и медиальной поверхностях каждого сустава. Располагаясь, напротив, в плоскости движения в суставах, они ограничивают размах движения, например волярная связка запястья. Лишь в двух суставах добавочные связки находятся внутри полости капсулы: это тазобедренный и коленный суставы. В так называемых сложных суставах

Поверхности костей, образующие суставы, представляют собой отрезки то более, то менее сложных тел вращения, как то: отрезок шара (головки плеча и бедра), отрезок эллипсоида (мыщелки бедра), отрезок цилиндра или конуса (например, блоки пястной, плюсневой и плечевой костей).

Суставы бывают: с одной осью движения — цилиндрические, к которым относятся все блоковидные суставы, или гинглимы; винтообразные суставы, с двумя осями движения, к которым относятся седловидные суставы; наконец, с тремя осями движения, как, например, шаровидные суставы.

Связки скелета туловища

А. Связки позвонков

1. Затылочно-остистая связка (ligamentum nuchae et supraspinale) состоит из канатиковой и пластинчатой частей (рис. 44, 2).

Канатиковая часть представляет собой двойной тяж из эластической ткани, который меньшей своей частью начинается от затылочной кости, а главной своей массой—от каудального угла гребня эпистрофея. Идет он каудально, минуя шейные позвонки, и закрепляется отчасти лишь на верхушке остистого отростка 1-го грудного позвонка, главным же образом на отростке 2-го грудного позвонка, и далее направляется каудально, как надостистая связка, по вершинам остистых отростков до 9-го грудного позвонка, где образует расширение (капюшоновидная часть связки) (2″), выдающееся по обе стороны от остистых отростков на 2 см. С 9-го грудного позвонка связка развита значительно слабее, но все же ее можно проследить до крестцовой кости.

Пластинчатая часть связки также двойная. Она лежит только в области шеи и развита очень слабо. Каждая пластинка прикрепляется одним краем к канатиковой части, а другим — к остистым отросткам 3—4-го шейных позвонков, к 5—6-му позвонкам идут только слабые пучки, к 7-му шейному — опять более сильный пучок.

2. Вентральная длинная связка (lig. longitudinale ventrale) лежит на вентральной поверхности тел позвонков и простирается от 2-го шейного позвонка до крестцовой кости.

3. Дорзальная длинная связка (lig. longitudinale dorsale) лежит на дорзальной поверхности тел позвонков внутри позвоночного канала. Она простирается от зубца эпистрофея до крестцовой кости. В области межпозвоночных дисков связки расширяются и прикрепляются к ним.

4. Межпозвоночные хрящевые диски (fibrocartilagines intervertebrales) лежат между телами позвонков, исключая лишь 10-й и 2-й шейные позвонки и 1—4-й (5-й) крестцовые. Они состоят из волокнистого хряща, расположенного по периферии диска и центрально лежащего студневидного ядра. С поверхности хрящевые диски покрыты пучками фиброзных волокон, идущими косо от одного позвонка к другому, перекрещиваясь друг с другом. Эти пучки волокон образуют фиброзное кольцо.

Студневидное ядро особенно сильно развито в межпозвоночном диске между последним поясничным позвонком и крестцовой костью,

5. Междудуговые связки (lig. intercrurale) лежат между дугами позвонков; они построены из эластической ткани.

6. Межостистые связки (lig. interspinosum) — парные, лежат между остистыми отростками. Состоят они из эластической ткани. Пучки волокон их идут косо: спереди назад и вниз.

7. Капсулы суставов между суставными отростками закрепляются по краям их суставных поверхностей.

8. Капсула затылочно-атлантного сустава закрепляется по краю суставной поверхности каждого мыщелка затылочной кости и по краям суставных поверхностей атланта. Каждый сустав имеет собственную капсулу. Обе капсулы хотя и лежат рядом вентрально, но друг с другом не сообщаются.

9. Дорзальная фиброзная пластинка (membrana atlanto-occipitalis dorsalis) соединяет затылочную кость с дорзальной дугой атланта и выполняет пространство между дорзальными отделами обеих капсул.

10. Вентральная фиброзная пластинка как связка отсутствует, представлена лишь рыхлой клетчаткой.

11. Боковые связки (lig. laterale) представляют собой утолщения фиброзных листков капсул на латеральных их поверхностях. Они расположены между атлантом и основанием яремных отростков.

12. Капсула сустава между атлантом и эпистрофеем прикрепляется по краям суставных поверхностей как атланта, так и эпистрофея, образуя один мешок, схватывающий соприкасающиеся части обоих позвонков.

13. Дорзальная фиброзная пластинка (membrana atlantoepistrophica) выполняет пространство между дорзальными отделами капсулы сустава. Она натянута между атлантом и дугой эпистрофея.

14. Дорзальная связка зубца эпистрофея (lig. dentis dorsale) соединяет зубец эпистрофея с атлантом. Она начинается на дорзальной поверхности основания зубца и идет на дорзальную поверхность вентральной дуги атланта.

Соответствующей вентральной связки у зубца нет.

Б. Соединение ребер с позвонками

Каждое ребро своей головкой входит в ямку на телах двух смежных позвонков, а бугорком своим причленяется к поперечному отростку позвонка, вследствие чего образуются два сустава: сустав головки ребра и сустав бугорка ребра. Каждый сустав, помимо капсулы, имеет добавочные связки.

1. Капсула головки ребра состоит из двух частей, из которых одна прикрепляется к одному позвонку, другая — к другому и к соответствующим половинам головки ребра.

2. Лучистая связка головки ребра (lig. capituli costae radiatum) идет от головки ребра веерообразно на боковую поверхность тела краниально лежащего позвонка.

3. Круглая, или соединительная, связка ребер (lig. conjugale costarum) идет от головки ребра одной стороны к головке ребра другой стороны, например от головки 2-го правого ребра к головке 2-го левого ребра. Связка эта проходит дорзально от межпозвоночного хрящевого диска. Она отсутствует лишь между головками первой пары ребер, где ее заменяет связка, соединяющая шейки данных

4. Капсула бугорка ребра соединяет бугорок ребра с поперечным отростком.

5. Дорзальная связка бугорка ребра (lig. tuberculi costae) соединяет бугорок ребра с поперечным отростком; она лежит дорзально.

6. Связка шейки ребра (lig. colli costae) двойная. Она соединяет шейку ребра с основанием поперечного отростка, причем один пучок лежит впереди, а другой — вентрально от поперечного отростка.

В. Соединение ребер с реберными хрящами

Первое ребро и ребра с 11-го по 14-е соединяются с реберными хрящами без образования сустава, а ребра со 2-го по 10-е образуют суставы с суставными капсулами. Однако эти суставы отличаются в своем строении от обычных тем, что капсулы в значительной толще своих стенок состоят из хряща, т. е. здесь имеется полусустав.

Дистальные концы ребер соединены друг с другом поперечными эластическими связками. Эти связки образуются за счет утолщения внутригрудной фасции и лежат на медиальной поверхности ребер.

Хрящи истинных ребер соединяются с грудной костью посредством суставов; здесь имеются капсулы суставов для каждого ребра. У первой пары ребер обе капсулы лежат рядом, но не сообщаются друг с другом. Капсулы усиливаются дополнительной, лучистой грудино-реберной связкой (lig. sternocostale radiatum), которая идет от дорзальной поверхности грудной кости на медио-краниальные края хрящей истинных ребер, со 2-го по 8-е.

Хрящи ложных ребер соединяются друг с другом фиброзной тканью.

Г. Связки грудной кости

Отдельные куски грудной кости соединяются у молодых животных хрящом, образуя симфизы, которые у более старых животных окостеневают и образуют синостозы.

Рукоятка с телом грудной кости соединяется неполным суставом, образуя межгрудинный сустав. Суставная щель находится лишь в дорзальной половине хряща, соединяющего обе описываемые части грудины.

На дорзальной поверхности грудины лежит специальная дорзальная связка грудной кости (lig. sterni dorsale). Она начинается от краниального конца рукоятки и доходит до мечевидного отростка. Начиная с пятого куска грудной кости, связка постепенно расширяется и покрывает собой всю дорзальную поверхность каудальных кусков кости. При этом обособляются правый и левый тяжи связки.

Вентральная связка грудной кости (lig. sterni ventrale) представляет собой утолщение периоста кости. Она состоит из поперечных и косых пучков волокон в срединной части кости и из продольных пучков волокон в боковых частях. Продольные пучки значительно утолщены и прикрепляются вдоль краев реберных ямок.

Соединение костей головы

Кости головы соединяются друг с другом посредством швов всех типов. Гладкий шов находится между носовыми костями и между

чатый шов находится между теменной костью и чешуей височной кости, между лобной костью и орбитальными крыльями основной кости и т. д.

Вентральная челюсть соединяется с височными костями, образуя челюстной сустав. Он характеризуется наличием межсуставного хряща в виде хрящевой пластинки, которая вставлена между суставным отростком вентральной челюсти и суставной поверхностью скулового отростка височной кости.

Связки сустава следующие: капсула сустава прикрепляется близ суставных хрящей на обеих костях; задняя связка челюстного сустава подкрепляет аборальную часть капсулы.

Связки подъязычной кости. Большие ветви со средними, а последние с малыми ветвями, также как и малые ветви с телом, соединяются суставами с тугими капсулами. Большие ветви с язычными отростками височных костей соединяются посредством хрящей, образуя симфиз.

Связки грудной конечности

Лопатка с туловищем соединяется посредством мускулов плечевого пояса (см. мускулатуру).

А. Связки лопаточно-плечевого сустава

Лопатка с плечевой костью образует плечевой сустав. Он имеет только очень обширную капсулу сустава, которая закрепляется по краю суставных поверхностей обеих костей.

Б. Связки локтевого сустава

Плечевая кость с локтевой образует локтевой сустав. Он имеет капсулу сустава и добавочные боковые связки.

1. Капсула сустава закрепляется близ суставных краев обеих костей.

2. Латеральная и медиальная боковые связки начинаются в связочных ямках блока плечевой кости и оканчиваются на связочных буграх и шероховатостях лучевой кости, а латеральная связка также и на локтевой кости.

В. Связки запястного сустава

Кости запястья образуют запястный сустав, который распадается на три сустава: запястно-предплечевой сустав между проксимальным рядом костей запястья и костями предплечья, межрядовой сустав между проксимальным и дистальным рядами костей запястья, запястно-пястный сустав между дистальным рядом костей запястья и пястными костями.

1. Капсула сустава одевает своим фиброзным пластом весь сустав в целом. Она прикрепляется к костям предплечья, к обоим рядам костей запястья и к пясти. Волярная часть капсулы очень сильно утолщена и поэтому описывается как общая волярная связка запястья. Внутренний, синовиальный, пласт капсулы образует три отдельных суставных полости: проксимальную — самую обширную, охватывающую запястно-предплечевой сустав, среднюю — менее об-

вающую запястно-пястный сустав, она тугая в медиальном отделе и более свободная в латеральном.

2. Медиальная длинная прямая боковая связка [ligamentum carpi collaterale mediale longum (rectum)] идет от медиальной связочной шероховатости дистального конца лучá на медиальную шероховатость пястй (рис. 34, *1*).

3. Медиальная длинная косая боковая связка [lig. carpi collaterale mediale longum (obliquum)] начинается на луче, дорзальнее и дистальнее от предыдущей, идет под прямую длинную связку и заканчивается волярно и дистально от предыдущей на пястной кости (*3*).

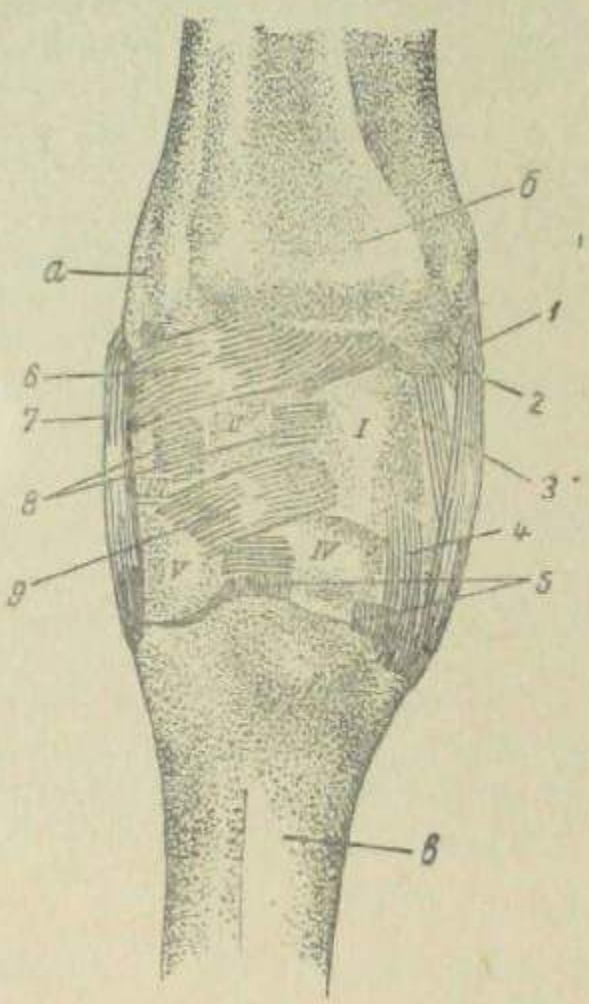

Рис. 34. Связки правого запястного сустава с дорзальной поверхности: *а* — локтевая кость, *б* — лучевая кость, *в* — пястная кость.

I — лучевая кость запястья; *II* — средняя, *III* — локтевая, *IV* — третья и *V* — четвертая кости запястья.

1 — медиальная длинная прямая боковая связка; *2* — проксимальная короткая боковая медиальная связка; *3* — длинная медиальная косая боковая связка; *4* — короткая медиальная дистальная связка; *5* — межрядовые дорзальные связки; *6* — косая дорзальная проксимальная связка; *7* — латеральная длинная боковая связка; *8* — межкостные связки; *9* — косая дорзальная дистальная связка.

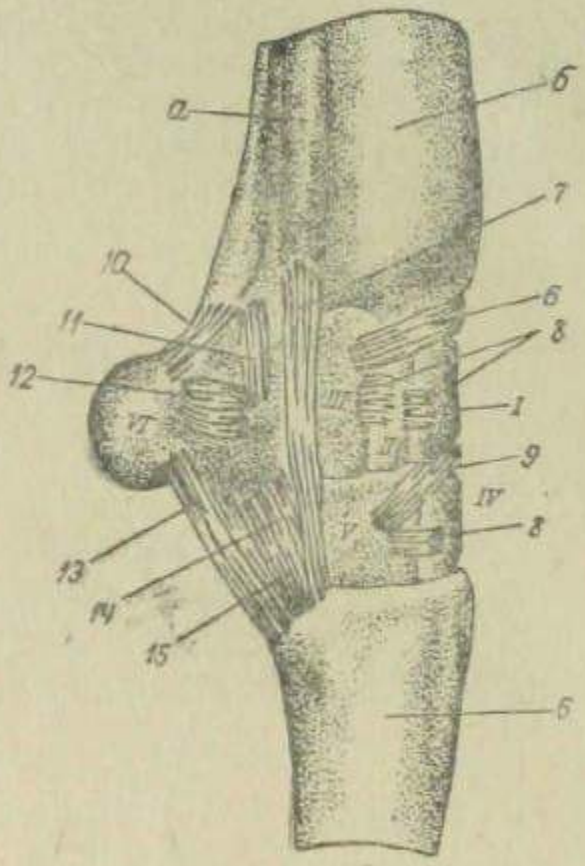

Рис. 35. Связки правого запястного сустава с латеральной поверхности.

VI — добавочная кость запястья.

10 — проксимальная связка добавочной кости; *11* — короткая латеральная проксимальная связка; *12* — средняя и *13* — дистальная связки добавочной кости; *14* — латеральная межрядовая связка; *15* — короткая латеральная дистальная связка. Остальные обозначения как на рис. 34.

4. Латеральная длинная боковая связка (lig. carpi collaterale laterale longum) идет от дистального конца локтевой кости на латеральную шероховатость пястной кости (*7*).

5. Проксимальная короткая боковая медиальная связка начинается на лучевой кости между длинными прямой и косой связками и оканчивается на волярном крючке лучевой кости запястья (*2*).

6. Короткая медиальная дистальная боковая связка идет от лучевой кости запястья на пясть, где закрепляется дорзально от длинной прямой связки (*4*).

7. Короткая латеральная проксимальная связка идет от локтевой кости предплечья на волярный отдел локтевой кости запястья (рис. 35, *11*).

8. Короткая латеральная дистальная связка идет от локтевой кости запястья на пясть (*15*).

9. Межкостные связки лежат между отдельными костями одного и того же ряда (*8*).

10. Межрядовые связки наиболее сильно развиты на волярной поверхности сустава, где они прикрыты общей волярной связкой запястья. На дорзальной поверхности сустава межрядовые связки также имеются и представлены нижеследующими.

11. Косая дорзальная проксимальная связка лежит между лучом и локтевой костью запястья (*6*).

12. Косая дорзальная дистальная связка идет от лучевой и средней запястных костей на запястную четвертую кость (*9*).

13. Связка между локтевой и четвертой костями запястья (*14*).

14. Добавочная кость соединена связками со всеми костями запястного сустава, лежащими с латеральной стороны. Здесь можно выделить три связки: проксимальную—к предплечью (*10*), среднюю—к локтевой запястной кости (*12*) и дистальную—к пястной кости (*13*).

Г. Связки боковых пястных костей

1. Подвешивающая связка боковой пястной кости идет от проксимального конца пястной кости на волярные связки запястья (рис. 36 и 37, *1*).

2. Межпястная связка идет в виде мембраны с короткими косыми пучками волокон от дорзального края боковой пястной кости к волярному краю основной пястной кости (*12*).

3. Пястно-фаланговая боковая связка идет от краниального края пястной кости, несколько ниже его середины, на латеральную поверхность проксимального конца первой фаланги главного пальца (*13*).

Д. Связки главных пальцев

I. *Сустав первой фаланги*, или путовый сустав, образован пястной костью, первыми фалангами и сесамовидными костями.

1. Капсула сустава закрепляется по суставным краям, входящим в сустав костей. В дорзальной стенке капсулы находятся дорзальные сесамовидные косточки. К ним прикрепляется ветвь от сухожилия специального разгибателя соответствующего главного пальца. Кроме того, сесамовидная кость подвешена на связке, происходящей из фасции дорзальной поверхности пясти.

2. Каждый сустав первой фаланги имеет латеральную и медиальную боковые связки для каждого пальца (рис. 36, *3*), которые начинаются на соответствующих поверхностях блока пястной кости и закрепляются на боковых поверхностях первых фаланг.

3. Связки сесамовидных костей путового сустава:

к соседнему пальцу, отдают тонкие связочки к дорзальным сесамовидным костям.

б) Межкостная связка сесамовидных костей соединяет одну сесамовидную кость с другой на каждом пальце, а также и обоих пальцев друг с другом (между внутренними сесамовидными костями).

в) Крестовидные связки сесамовидных костей соединяют сесамовидные кости с первой фалангой, причем идут, перекрещиваясь, от правой сесамовидной кости на левую поверхность фаланги и соответственно от левой кости на правую поверхность фаланги.

г) Волярные связки сесамовидных костей идут по одной от каждой сесамовидной кости на волярную шероховатость первой фаланги.

д) Подвешивающая связка сесамовидных костей, или средний межкостный мускул (см. в описании мускулов).

е) Межпальцевая крестовидная связка сесамовидных костей идет крестообразно от внутренней сесамовидной кости одного пальца к первой фаланге другого пальца.

II. *Сустав второй фаланги*, или венечный сустав, образован первой и второй фалангами.

1. Капсула сустава одевает соприкасающиеся концы обеих фаланг, прикрепляясь по краям их суставных поверхностей.

2. Латеральная и медиальная боковые связки прикрепляются на соответствующих поверхностях соприкасающихся концов обеих фаланг (рис. 37, *3*).

3. Волярные связки лежат на волярной поверхности сустава рядом с боковыми связками (*16*).

4. Дорзальные связки венечного сустава. Внешняя связка происходит из сухожилия межкостного мускула; межпальцевая связка происходит от межпальцевой крестовидной связки сесамовидной кости. Обе связки идут сзади по боковым поверхностям первой фаланги и оканчиваются по обе стороны от сухожилия специального пальцевого разгибателя.

III. *Сустав третьей фаланги*, или копытцевый сустав, образован второй и третьей фалангами и сесамовидной костью третьей фаланги.

1. Капсула сустава прикрепляется ко всем трем костям сустава.

2. Латеральная и медиальная связки идут между обеими фалангами.

3. Латеральная и медиальная связки сесамовидной кости отходят от боковых поверхностей второй и третьей фаланг и прикрепляются на сесамовидной кости.

4. Подвешивающая связка нижней сесамовидной кости. Она идет от сесамовидной кости на боковую поверхность дистального конца первой фаланги (*20*).

5. Дорзальные связки первой и третьей фаланг — внешняя и межпальцевая — идут от боковых поверхностей дистального конца первой фаланги на разгибательный отросток третьей фаланги. Межпальцевая связка прикрепляется также и к дистальному

Е. Межпальцевая связка главных пальцев

Дистальная крестовидная межпальцевая связка (ligamentum interdigitale cruciatum distale) очень сильно развита. Она лежит между главными пальцами, прикрепляется своими проксимальными ножками к дистальным концам первых фаланг и проксимальным концам вторых фаланг, а дистальными ножками — к дистальным концам вторых фаланг и к третьим фалангам (*11*).

Ж. Связки боковых пальцев

I. *Пястно-фаланговый сустав* имеет: капсулу сустава, латеральную (*3*) и медиальную боковые связки и мощную пястно-фаланговую волярную связку, которая начинается выше середины на латеральной поверхности пястной кости, идет вдоль волярного края последней и закрепляется на проксимальном конце первой фаланги, волярно от латеральной боковой связки (*2*).

II. *Венечный сустав* имеет: капсулу сустава, латеральную и медиальную боковые связки и мощную дорзальную связку (*5*). Последняя начинается на латеральной поверхности первой фаланги у дорзального ее края.

III. *Копытцевый сустав* имеет: тугую и крепкую капсулу сустава; мощную волярную связку (*4*), которая является как бы

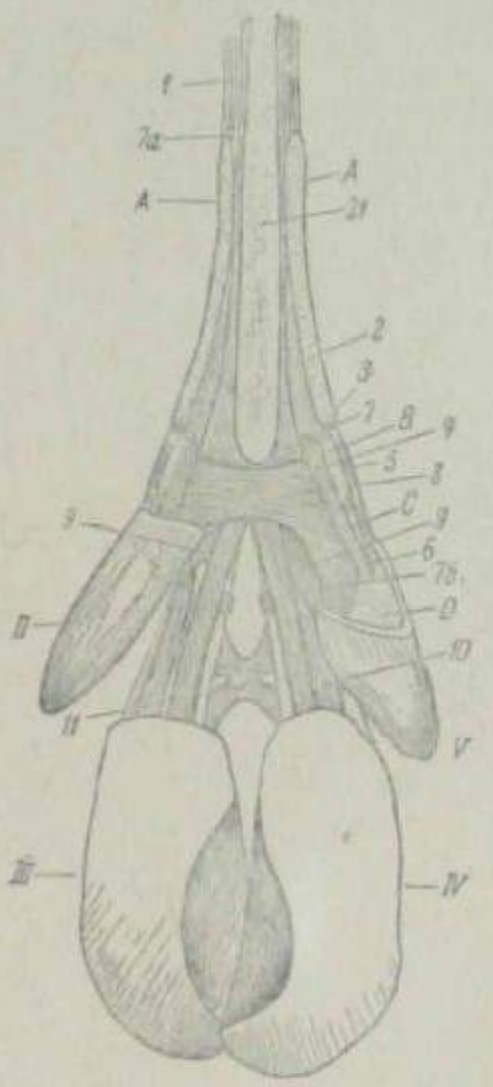

Рис. 36. Связки пальцев правой грудной конечности с волярной поверхности.

A — пястные боковые кости; *B* — первые, *C* — вторые, *D* — третьи фаланги бокового пальца. *II*, *III*, *IV*, *V* — пальцы.

1 — подвешивающая связка боковой пястной кости; *2* — волярная пястно-фаланговая связка; *3* — боковые связки; *4* — волярная связка пястной кости и третьей фаланги; *5* — дорзальная связка первой и второй фаланг; *6* — сухожилие специального пальцевого разгибателя; *7* — средняя межпальцевая волярная связка; *7a* — ее сухожильный тяж к волярным связкам запястья; *7b* — ее сухожильный тяж к третьим фалангам главных пальцев; *8* — поверхностная волярная межпальцевая связка; *9* — связка от внутренних сесамоидных костей к третьей фаланге бокового пальца; *10* — межпальцевая боковая связка между третьими фалангами главного и бокового пальцев; *11* — дистальная крестовидная межпальцевая связка; *2I* — сухожилие поверхностного пальцевого сгибателя.

продолжением пястно-фаланговой волярной связки; она закрепляется на проксимальном конце первой фаланги у ее волярного края и на волярной шероховатости третьей фаланги; крепкую дорзальную связку (*19*), которая начинается на проксимальном конце второй фаланги у дорзального ее края и оканчивается на дорзо-проксимальном углу копытцевой кости.

IV. *Межпальцевые связки боковых пальцев.*

1. Поверхностная волярная межпальцевая связка лежит на волярной поверхности пальцев; очень мощная; соединяет боковые пальцы друг с другом, закрепляясь на всех трех фалангах каждого пальца (рис. 36, *8*).

2. Средняя межпальцевая волярная связка лежит

вых пястных костей и на первых фалангах боковых пальцев. Кроме того, она отдает проксимальные ветви к волярным связкам запястья (*7а*) и дистальные ветви в мякиши и к третьим фалангам главных пальцев (*7б*). Эти ветви лежат непосредственно на сухожильных влагалищах сгибателей пальцев.

3. Глубокая межпальцевая волярная связка лежит под предыдущей непосредственно на кольцевидных связках путового сустава (для сухожилий пальцевых сгибателей). Она срастается с кольцевидными связками и закрепляется на первых и вторых фалангах боковых пальцев. Поперечноидущие волокна связки получают мощное подкрепление от межпальцевой межсесамовидной связки. Дистальный участок этих подкрепляющих волокон формирует самостоятельные связки от сесамовидных костей главных пальцев к третьим фалангам боковых пальцев (*9*).

4. Межпальцевая дорзальная связка соединяет боковой палец с главным пальцем соответствующей стороны (рис. 37, *15*). Она закрепляется на проксимальном конце дорзальной поверхности второй фаланги главного пальца и на боковых пальцах: проксимальной ветвью на дорзальном крае первой фаланги, а дистальной ветвью—на третьей фаланге и на ее дорзальной связке.

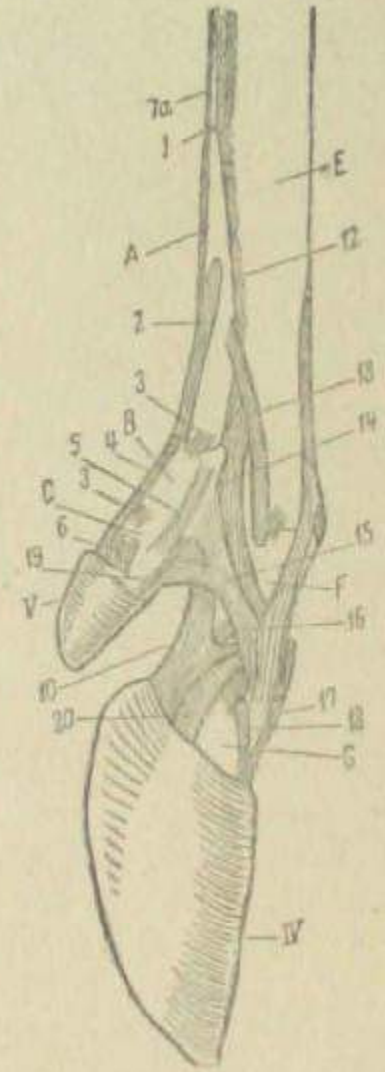

Рис. 37. Связки пальцев правой грудной конечности с латеральной поверхности.

E — основная пястная кость; *F* — первая, *G* — вторая фаланги главного пальца.

12 — межпястная связка; *13* — пястно-фаланговая боковая связка; *14* — ветвь межкостного мускула к сухожилию разгибателя пальца; *15* — межпальцевая дорзальная связка; *16* — волярная связка венечного сустава; *17* — сухожилие общего пальцевого разгибателя; *18* — дорзальная внешняя связка первой и третьей фаланг главного пальца; *19* — дорзальная связка второй и третьей фаланг бокового пальца; *20* — подвешивающая связка нижней сесамовидной кости. Остальные обозначения как на рис. 36.

Связки тазовой конечности

А. Связки тазового пояса

Обе безыменные кости соединяются друг с другом посредством хряща, образуя тазовый шов. Тазовый шов рано окостеневает.

Соединение подвздошных костей с крыльями крестцовой кости образует очень тугой крестцово-подвздошный сустав, почти неподвижный. Здесь имеется тугая и крепкая капсула, стенки которой, утолщаясь, образуют крестцово-подвздошную вентральную связку (ligamentum sacroiliacum ventrale). Помимо описанных, находятся еще другие, подкрепляющие связки.

1. Дорзальная крестцово-подвздошная короткая связка (lig. sacroiliacum dorsale breve) (рис. 38, *1*) идет от крестцового бугра подвздошной кости на гребень суставных отростков крестцовой кости.

2. Крестцово-седалищная связка (lig. tuberoso- et spi-

жильной пластинки от седалищной ости и седалищного бугра до бокового края крестцовой кости и до поперечного отростка первого хвостового позвонка, а поверхностным своим слоем прикрепляется также к гребню суставных отростков и к гребню остистых отростков, достигая отростка второго крестцового позвонка (*2*). В области большой и малой седалищных вырезок в широкой тазовой связке остаются отверстия для седалищного нерва и для внутреннего запирательного мускула — б о л ь ш о е и м а л о е с е д а л и щ н ы е о т в е р с т и я (*3* и *3'*).

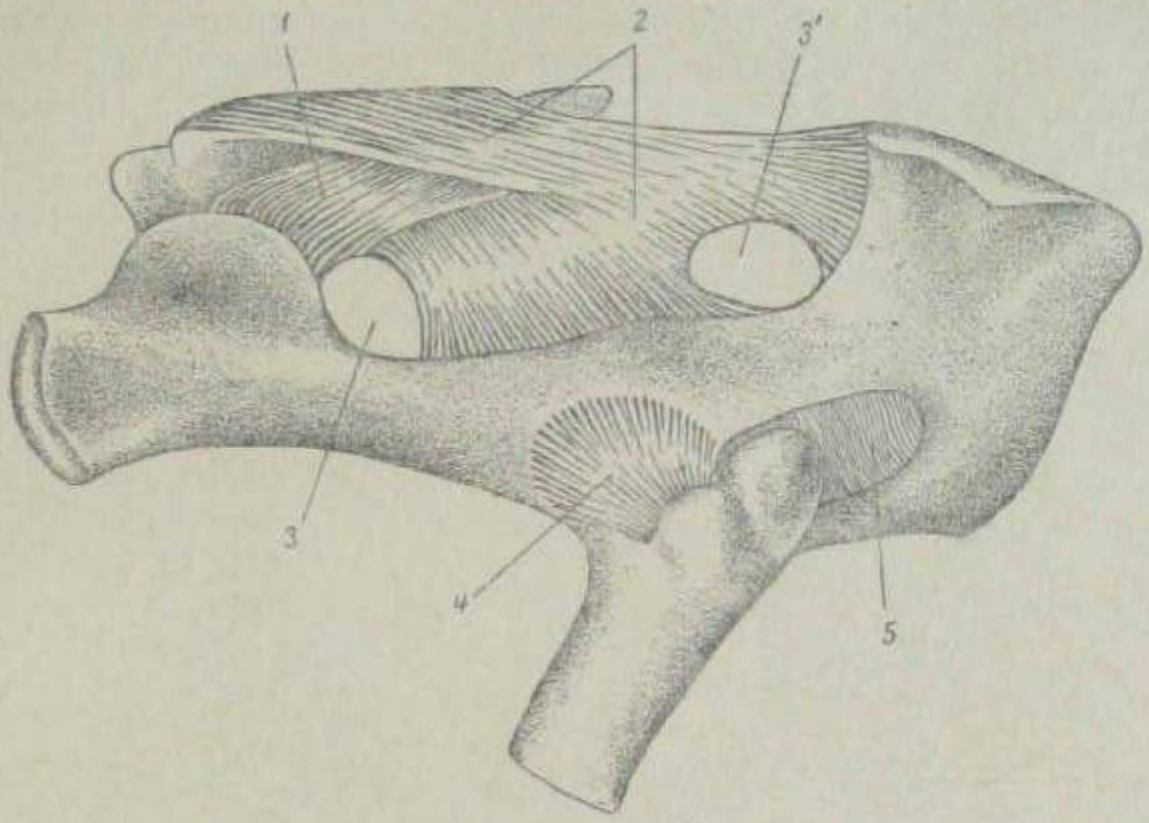

Рис. 38. Связки таза.

1 — дорзальная крестцово-подвздошная (короткая связка; *2* — крестцово-седалищная связка; *3* — большое и *3'* — малое седалищные отверстия в связке; *4* — капсула тазобедренного сустава; *5* — запирательная связка.

3. П о д в з д о ш н о - п о я с н и ч н а я в е н т р а л ь н а я с в я з к а (lig. iliolumbale ventrale) — очень мощная, идет от бугорка, лежащего у основания поперечного отростка 5-го поясничного позвонка, на латеральную часть тазовой поверхности крыла подвздошной кости.

Б. С в я з к и т а з о б е д р е н н о г о с у с т а в а

Тазобедренный сустав образован суставной впадиной таза и головкой бедра.

1. Суставная к а п с у л а прикрепляется по краям суставной впадины и суставного хряща головки бедра.

2. К р у г л а я с в я з к а (ligamentum teres) лежит внутри полости сустава. Она начинается в области вырезки впадины и оканчивается в ямке головки.

3. П о д в з д о ш н о - б е д р е н н а я с в я з к а идет по дорзальной поверхности капсулы косо от суставной впадины, дорзо-латерально;

В. Связки коленного сустава

Коленный сустав образован мыщелками бедра и голени и коленной чашкой. Он подразделяется на бедренно-берцовый сустав и сустав коленной чашки.

I. *В бедренно-берцовом суставе* находятся два хрящевых мениска в виде пластинок полулунной формы (рис. 39, *А*, *8* и *9*). Внешние края менисков — толстые, внутренние, обращенные друг к другу, — тонкие и вогнутые по краю. Мениски выравнивают несоответствие между суставными поверхностями мыщелков бедра и голени. Каждый мениск прикрепляется двумя связками, дорзальной и плантарной, к большеберцовой кости (*13*), а латеральный мениск, кроме того, плантарной связкой соединяется с бедренной костью. Эта связка прикрепляется над медиальным мыщелком бедренной кости сзади (*12*).

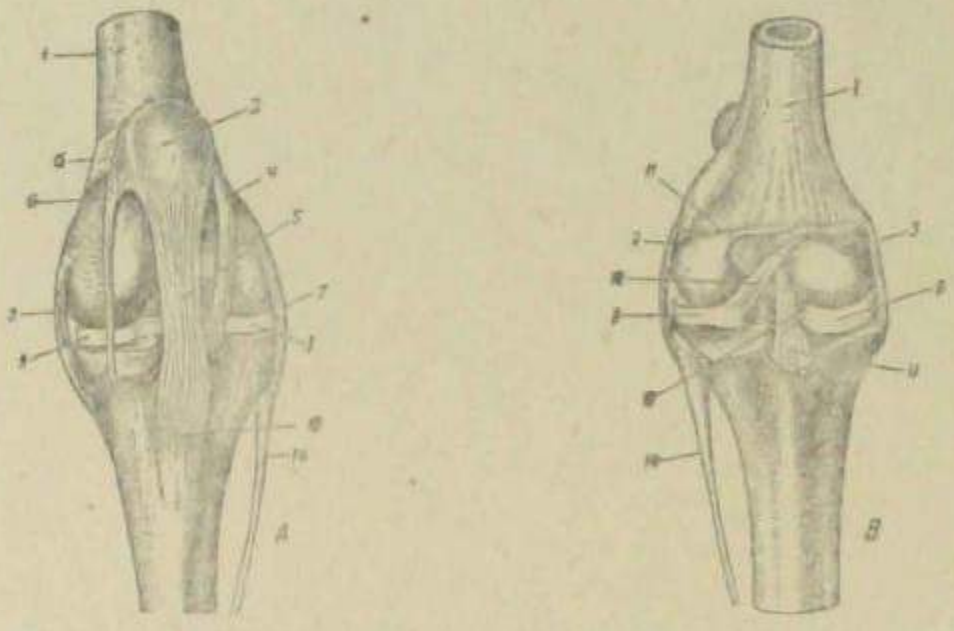

Рис. 39. Связки коленного сустава: *А* — с дорзальной и *В* — с плантарной поверхностей.

1 — бедренная кость; *2* — коленная чашка; *3* — медиальная боковая бедренно-берцовая связка; *4* — прямая латеральная, *5* — прямая средняя и *6* — прямая медиальная связки коленной чашки; *7* — латеральная боковая бедренно-берцовая связка; *8* — латеральный и *9* — медиальный мениски; *10* — шероховатость большой берцовой кости; *11* — крестообразная связка; *12* — менисково-бедренная связка; *13* — плантарные связки менисково-берцовые; *14* — малая берцовая кость; *15* — медиальная связка коленной чашки.

1. Капсула сустава фиброзным слоем одевает весь коленный сустав в целом, включая и сустав коленной чашки. Внутренний синовиальный слой капсулы прикрепляется вокруг обоих мыщелков бедренной и большеберцовой костей, а также и к обоим менискам, к краям блока для коленной чашки и к коленной чашке. Таким образом полость капсулы подразделяется на полость бедренно-берцового сустава и полость сустава коленной чашки. Полость бедренно-берцового сустава, в свою очередь, подразделяется на правый и левый отделы, соответственно латеральным и медиальным мыщелкам бедренной и большеберцовой костей. Каждый отдел полости подразделяется мениском на проксимальный и дистальный этажи, которые

2. Крестовидная связка (lig. cruciatum) (*11*) состоит из двух фиброзных тяжей: латеральный тяж начинается на большеберцовой кости, между мыщелками дорзально, а медиальный тяж — плантарно. На бедренной кости оба тяжа оканчиваются в межмыщелковой вырезке, при этом перекрещиваются друг с другом.

3. Латеральная и медиальная боковые бедренно-берцовые связки (lig. collaterale laterale et mediale) закрепляются на латеральных и медиальных ямках и бугорках мыщелков бедренной и большеберцовой костей (*7* и *3*).

II. *Сустав коленной чашки*, помимо капсулы, имеет боковую медиальную связку коленной чашки (*15*), которая начинается на хряще коленной чашки и оканчивается на гребне бедренной кости, сбоку от прикрепления полуперепончатого мускула. Развита она довольно сильно и началом своим сливается с прямой медиальной связкой.

Прямые связки коленной чашки — латеральная, средняя и медиальная (lig. patellae rectum laterale, medium et mediale) (*4*, *5* и *6*). Средняя прямая связка самая массивная, она начинается на дорзальной поверхности верхушки коленной чашки и заканчивается на шероховатости большой берцовой кости. Латеральная прямая связка развита значительно слабее. Она начинается на латеральной поверхности коленной чашки и закрепляется на большой берцовой кости, плантарно от средней прямой связки. Медиальная прямая связка развита относительно слабо; она начинается на хряще коленной чашки и оканчивается на медиальной поверхности гребня большой берцовой кости.

Г. Связки заплюсневого сустава

Сустав заплюсны, или скакательный сустав, образован костями заплюсны, дистальным концом костей голени и проксимальным концом основной плюсневой кости, поэтому он распадается на ряд отдельных суставов: сустав между голенью и таранной костью, сустав между таранной и центральной костями заплюсны, сустав между центральной костью и дистальным рядом заплюсны, сустав между дистальным рядом заплюсны и плюсной, сустав между таранной и пяточной костями.

1. *Капсула сустава* своим наружным фиброзным пластом одевает весь сустав в целом. Синовиальный слой капсулы закрепляется на всех костях, образующих скакательный сустав, и таким образом подразделяется на отдельные камеры; самые обширные из них лежат между голенью и таранной костью, затем между последней и пяточной костями и, наконец, между проксимальным рядом заплюсны и центральной с четвертой заплюсневой костью.

2. *Латеральные связки скакательного сустава*: а) лодыжко-пяточная длинная связка идет от плантарного отдела лодыжковой кости на латеральную шероховатость пяточной кости (рис. 40, *3*); б) лодыжко-пяточная короткая связка начинается на лодыжковой кости дорзально от предыдущей, идет под последнюю и закрепляется на пяточной кости кзади от лодыжкового отростка (*4*); в) лодыжко-таранная латеральная связка идет от лодыжковой кости на латеральную шероховатость таранной кости (*12*); г) пя-

раннаяя межкостная связка лежит между названными костями (*7*); е) межрядовые связки лежат между пяточной и четвертой заплюсневой костями (*5* и *10*) и между четвертой заплюсневой и основной плюсневой костями (*11*).

3. *Медиальные связки скакательного сустава*: а) лодыжко-пяточно-центральная связка идет от медиальной лодыжки большой берцовой кости на держатель таранной кости и на проксимальный крючковатый отросток центральной кости (*15*); б) лодыж-

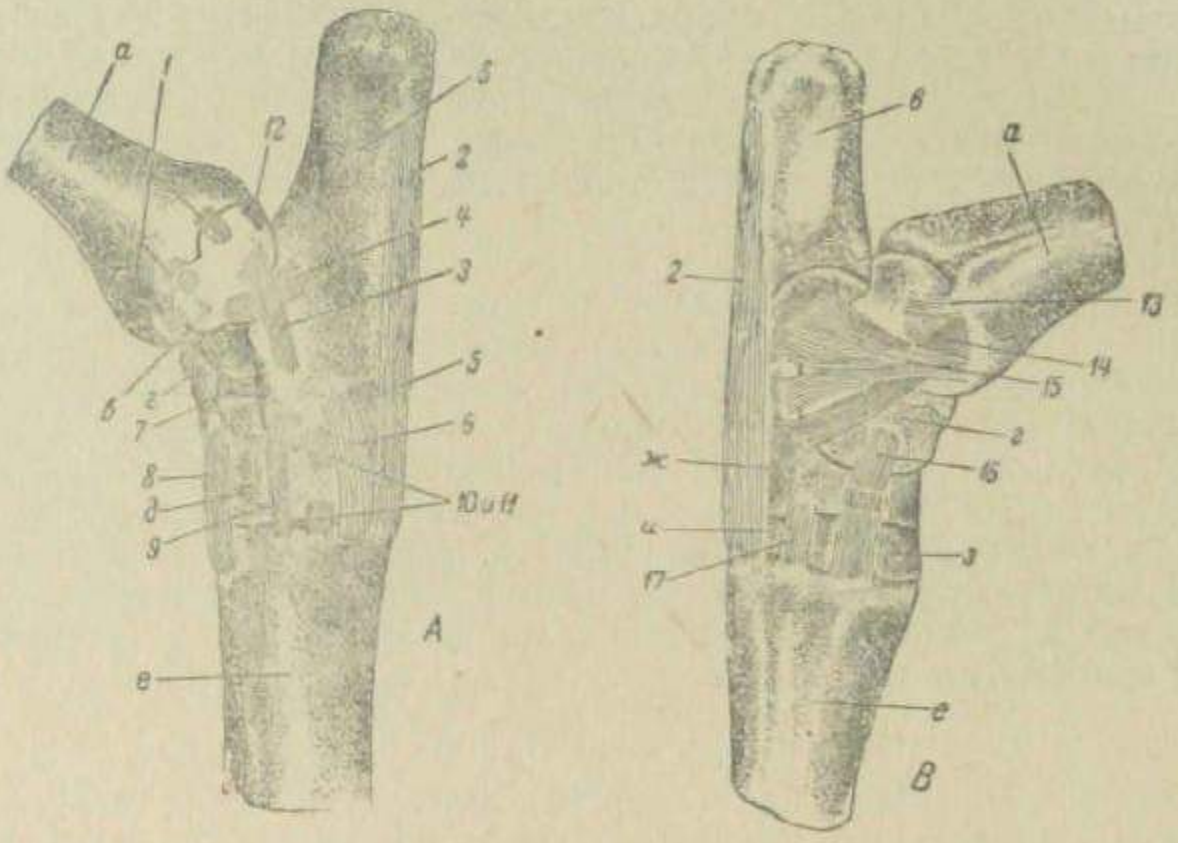

Рис. 40. Связки заплюсневого сустава: *А* — с латеральной и *В* — с медиальной поверхностей.

а — большая берцовая кость; *б* — лодыжковая кость; *в* — пяточная кость; *г* — таранная кость; *д* — четвертая заплюсневая кость; *е* — основная плюсневая кость; *ж* — центральная, *з* — третья и *и* — первая заплюсневые кости.

1 — связки большой берцовой и лодыжковой костей; *2* — плантарная связка; *3* — лодыжко-пяточная длинная и *4* — короткая связки; *5* — межрядовая связка; *6* — пяточно-плюсневая связка; *7* — пяточно-таранная межкостная связка; *8* — дорзальная заплюсневая связка; *10* и *11* — межрядовые связки; *12* — лодыжко-таранная латеральная связка; *13* — берцово-таранная связка; *14* — лодыжко-центральная связка; *15* — лодыжко-пяточно-центральная связка; *16* — таранно-центральная связка; *17* — межрядовые связки.

ко-центральная связка начинается кзади от предыдущей на лодыжке берцовой кости и оканчивается дорзально от предыдущей на центральной кости (*14*); в) берцово-таранная связка начинается под предыдущей связкой и оканчивается на шероховатости дорзального блока таранной кости (*13*); г) таранно-центральная связка начинается на медиальной шероховатости дистального блока таранной кости и оканчивается на центральной кости (*16*); д) межрядовые связки соединяют центральную кость с третьей, и первой заплюсневыми и основной плюсневой костями (*17*).

4. *Дорзальная связка скакательного сустава.* Дорзальная заплюсневая связка начинается в дорзальной межблоковой ямке таранной кости; оканчивается на центральной заплюсневой и на

5. На плантарной поверхности заплюсны лежит мощная *плантарная связка*, которая начинается от пяточной кости и закрепляется на четвертой центральной и первой заплюсневой костях и на основной плюсневой кости (*2*).

6. *Межкостные связки* соединяют отдельные кости каждого ряда друг с другом.

Д. Связки главных пальцев

Связки главных пальцев такие же, как на грудной конечности.

Е. Связки боковых пальцев

Связки боковых пальцев представлены в значительно меньшем количестве.

1. Первая фаланга соединяется тонким сухожильным тяжем с проксимальным отделом плантарного гребня основной плюсневой кости соответствующей стороны.

2. Венечный и копытцевый суставы имеют тугие и мощные капсулы суставов.

3. Межпальцевые связки боковых пальцев представлены лишь тремя связками: плантарная межпальцевая связка (рис. 41, *3*) соответствует волярной межпальцевой глубокой связке грудной конечности; дорзальная межпальцевая связка (*5*) идет так же, как и на грудной конечности; боковая межпальцевая связка (*4*) идет так же, как и на грудной конечности.

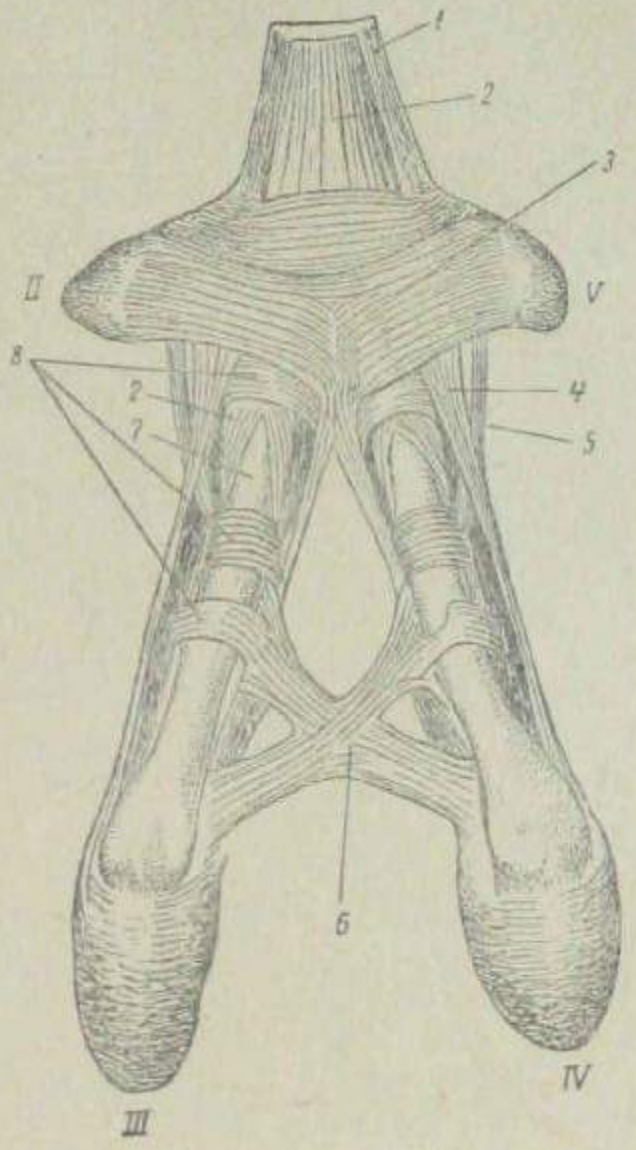

Рис. 41. Связки пальцев тазовой конечности с плантарной поверхности.

II, III, IV, V — пальцы.

1 — основная плюсневая кость; *2* — сухожилие поверхностного сгибателя пальцев; *3* — плантарная межпальцевая связка; *4* — межпальцевая боковая связка; *5* — межпальцевая дорзальная связка; *6* — крестовидная межпальцевая связка; *7* — сухожилие глубокого сгибателя пальцев; *8* — кольцевидные связки сухожилий сгибателей.

АКТИВНЫЕ ОРГАНЫ ДВИЖЕНИЯ, ИЛИ МУСКУЛАТУРА

Мускул как орган состоит из мясистой части, или брюшка, и сухожильной части. Первая является активной в работе мускула, вторая — пассивной и служит только для передачи силы мускула. Форма мускулов исключительно разнообразна в зависимости от местоположения и их функций. Одни из мускулов имеют пластинчатую форму с самыми различными очертаниями, например в виде треугольника, ленты, ромба и пр., другие являются более компактными, например на конечностях они имеют веретенообразную форму. Вообще же форма компактных мускулов трудно поддается

заложены пучки поперечнополосатых мускульных волокон, являющихся главной рабочей частью мускула. Они, именно, и формируют брюшко мускула. Соединительная ткань остова оплетает или отдельные мускульные волокна, или их пучки, или группы пучков, вследствие чего весь остов разделяют на наружный перимизий, одевающий весь мускул в целом, и внутренний перимизий, изолирующий друг от друга отдельные мускульные волокна или их пучки. В остове проходят кровеносные сосуды и нервы.

Строение сухожильной части мускула в основном то же, что и мясистой части, с тем лишь различием, что вместо мускульных волокон имеются пучки волокон плотной соединительной ткани, вследствие чего сухожилия приобретают очень большую прочность. Нервов и сосудов в сухожилиях значительно меньше.

Взаимоотношение пучков мускульных волокон к сухожилию очень разнообразно, поэтому мускулы и делят на два основных типа: простые и перистые. В простых мускулах пучки мускульных волокон идут параллельно длиннику мускула и переходят в сухожилия на обоих концах мускула. Такие мускулы развивают сравнительно небольшую силу, но они значительно укорачиваются: мускул при своем сокращении укорачивается приблизительно на треть длины своих мускульных волокон и при этом утолщается. В перистых мускулах пучки мускульных волокон расположены косо к длиннику мускула, причем сухожилия лежат или на поверхности мускула, в таком случае получается одноперистый тип, или на одном конце мускула сухожилия лежат на двух противоположных поверхностях, а на другом— в центре мускула, в таком случае получается двуперистый мускул. В многоперистом мускуле ход пучков волокон еще сложнее. Так как в перистых мускулах благодаря косому расположению пучков волокон больше, то перистые мускулы значительно сильнее простых; однако при сокращении укорочение этих мускулов меньше, следовательно выигрыш в силе происходит за счет проигрыша в размере укорочения.

Мускулы закрепляются на костях, соединенных друг с другом подвижно. При своем сокращении мускулы изменяют угол между костями в суставе, или уменьшая, или увеличивая его. Поэтому мускулы всегда располагаются парами вокруг каждой оси движения в суставе: например, флексоры (сгибатели) и экстензоры (разгибатели); аддукторы (приводители) и абдукторы (отводители); пронаторы (вращатели внутрь) и супинаторы (вращатели наружу). Флексоры всегда располагаются внутри угла сустава и при своем действии (сокращении) уменьшают этот угол. Экстензоры всегда проходят через вершину угла сустава и при своем сокращении увеличивают этот угол. Аддукторы располагаются также внутри соответствующего угла сустава, а абдукторы проходят через вершину угла. Мускулы часто, наряду с главной функцией, выполняют еще и побочную функцию; например, основная функция у какого-либо мускула разгибание, а в качестве побочной может быть супинация и т. п. Мускулы, действующие одинаково, называются синергистами, а действующие различно на один и тот же сустав — антагонистами.

Мускулы имеют ряд вспомогательных приспособлений, к числу таковых относятся фасции, специальные связки, синовиальные бурсы и влагалища, специальные блоки и сесамовидные кости.

тканные пластинки, которые изолируют друг от друга отдельные мускулы, или группы их, или всю мускулатуру в целом. Различают поверхностные или подкожные фасции, которые отделяют мускулатуру от кожного покрова, и глубокие фасции, отделяющие мускулы друг от друга и от поверхностной фасции. В зависимости от положения на туловище, голове или конечностях эти фасции носят и соответствующие названия: фасции головы, туловища и т. д. В некоторые фасции включены специальные мускулы, например подкожный мускул, напрягатель фасции. Глубокие фасции прикрепляются к костям и таким образом фиксируют положение каждого мускула. Вокруг некоторых сухожилий фасции формируют фиброзные сухожильные влагалища, которые, местами утолщаясь, образуют кольцевидные и петлеобразные связки.

Синовиальные бурзы (bursae synoviales) представляют соединительнотканные мешочки, наполненные тягучей жидкостью. Они лежат между мускулами (соответственно сухожилиями) и костями и таким образом устраняют трение соприкасающихся друг с другом частей их. На сухожилиях, в местах с обширным их смещением, синовиальные бурзы, расположенные внутри фиброзных сухожильных влагалищ, разрастаясь и охватывая сухожилие со всех сторон, превращаются в синовиальные влагалища сухожилий (vaginae tendinum synoviales).

Блоки — это участки костей, через которые скользят сухожилия; они покрыты гиалиновым хрящом. Часто в сухожилиях, расположенных над блоками, развивается костная ткань, образуя сесамовидные кости (например, сесамовидные кости фаланг, коленная чашка и т. д.).

МУСКУЛАТУРА ТУЛОВИЩА, ШЕИ И ХВОСТА

Мускулы, лежащие дорзально на позвоночном столбе, разделяются на четыре группы. Одна из групп лежит только на остистых отростках. При одновременном и двустороннем действии (т. е. справа и слева) эта группа мускулов будет разгибать позвоночный столб (соответственно поднимать шею и хвост), а при одностороннем действии — изгибать его в свою сторону. Мускулы другой группы, закрепляясь каудально на поперечных отростках, идут краниально и оканчиваются на остистых отростках. Вследствие косого расположения такие мускулы при одностороннем действии будут вращать позвоночный столб в свою сторону, а при двустороннем действии разгибать его (например, многораздельный мускул). Мускулы третьей группы, начинаясь каудально на остистых отростках, направляются краниально и закрепляются на поперечных отростках или позвоночных концах ребер. Эти мускулы при одностороннем действии будут вращать позвоночный столб в обратную по сравнению с предыдущей группой сторону, но изгибать его будут также в свою сторону. При двустороннем действии они будут разгибать позвоночник. Наконец, мускулы четвертой группы расположены на поперечных отростках и на позвоночных концах ребер. Эти мускулы будут или изгибать в свою сторону позвоночник, или скреплять ребра. При совместном действии мускулов из разных групп и в разных комбинациях получаются самые разно-

щие вентрально на позвоночном столбе в шейно-грудном отделе, грудо-поясничном и хвостовом; они будут сгибать позвоночный столб.

На ребрах мускулы образуют две группы. Обе группы имеют косой ход мускульных пучков. В одних мускулах пучки волокон идут спереди каудо-вентрально; такие мускулы действуют как инспираторы (вдыхатели), т. е. расширяют грудную клетку; в других—ход пучков мускульных волокон имеет обратное направление, т. е. спереди каудо-дорзально. Такие мускулы уменьшают объем грудной клетки, следовательно являются выдыхателями, экспираторами, при грудном типе дыхания.

На брюшных стенках мускулы располагаются так, что в двух пластах пучки мускульных волокон идут косо в противоположных друг другу направлениях, в третьем пласте — поперечно и в четвертом — продольно. Вследствие этого брюшные мускулы действуют всей своей поверхностью, сдавливая брюшные внутренности, т. е. являются брюшным прессом. Побочное действие брюшных мускулов, однако, чрезвычайно важное, состоит в уменьшении объема грудной полости: мускулы давят на внутренности, а последние вдавливают в грудную полость диафрагму; таким образом брюшные мускулы являются и экспираторами при брюшном типе дыхания.

Мускулы, управляющие позвоночным столбом.

1. Длиннейший мускул спины (musculus longissimus dorsi) (рис. 42, *9*, и 43, *6*) простирается от подвздошной кости через поясничный и грудной отделы до 7-го шейного позвонка. В области поясницы он развит наиболее сильно и выполняет все треугольное пространство между остистыми и поперечными отростками. В грудной области, в сторону шеи, он постепенно уменьшается в своей массе; дорзальным своим краем он отходит от вершин остистых отростков, а латерально заходит несколько на ребра.

Мускул начинается от всего гребня подвздошной кости и мощным поверхностным сухожилием от остистых отростков крестцовой кости и всех поясничных позвонков. Пучки мускульных волокон идут косо краниo-вентрально и формируют медиальные и латеральные зубцы, прикрепляющиеся: 1) на сосцевидных отростках поясничных и четырех последних грудных позвонков; 2) на поперечных отростках поясничных и с 11-го по 2-й грудных позвонках и, наконец, на поперечном отростке 7-го шейного позвонка, где под концевым сухожилием иногда находится слизистая сумочка; 3) сухожильными пучками на ребрах, медиально от реберных углов с 14-го по 5—4-е ребро и на реберных бугорках первых четырех ребер. От своего начала до прикрепления пучки мускульных волокон обычно проходят через несколько костных сегментов.

2. Пластыревидный мускул шеи и головы (m. splenius capitis et cervicis) (рис. 42, *2*, и рис. 45, *2*) лежит непосредственно под ромбовидным, трапециевидным и плече-головным мускулами в области дорзальной половины шеи. Начинается он коротким сухожилием от канатиковой части выйной связки, на протяжении от затылка до уровня остистого отростка 2—3-го грудных позвонков, где также начинается от поперечноостистой фасции. В краниальной части начало мускула

мясистое, а более каудально — сухожильное. Пучки мускульных волокон идут косо кранио-вентрально и над 3—2-м шейными позвонками переходят в пластинчатое сухожилие, которое прикрепляется на крыле

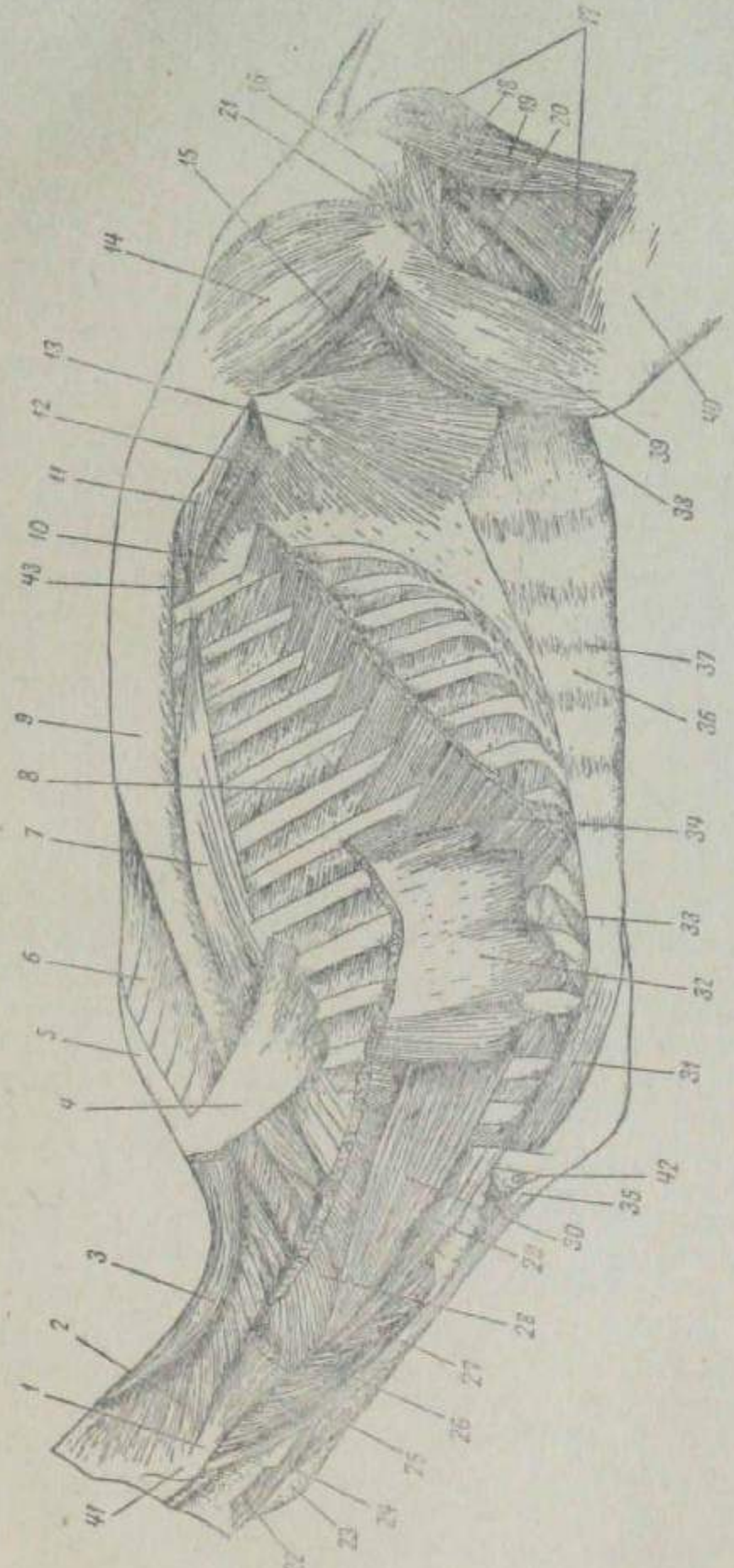

Рис. 42. Мускулы туловища (после удаления мускулов плечевого пояса).

1 — атланто-акромиальный м.; *2* — пластревидный м. шеи и головы; *3* — шейная часть ромбовидного м.; *4* — дорзальный зубчатый м. (инспиратор); *5* — капюшоновидная часть затылочно-остистой связки; *6* — остистый м. спины; *7* — подвздошно-реберный м., его спинная часть; *8* — наружный межреберный м.; *9* — длиннейший м. спины; *10* — последний зубец дорзального зубчатого м. (экспиратора); *11* — поясничная часть подвздошно-реберного м.; *12* — поперечный брюшной м.; *13* — косой внутренний брюшной м.; *14* — средний ягодичный м.; *15* — подвздошный м.; *16* — внутренний запирательный м.; *17* — полуперепончатый м.; *18* — квадратный м. бедра; *19* — полусухожильный м.; *20* — задуктор; *21* — наружный запирательный м.; *22* — щитовидно-подъязычный м.; *23* — гортань; *24* — плече-подъязычный м.; *25* — грудино-щитовидный м.; *26* — длинный шейно-головной м.; *27* — грудино-сосцевидный м.; *28* — шейная часть зубчатого вентрального м.; *29* — лестничный м. первого ребра; *30* — лестничный м. напребериый; *31* — прямой грудной м.; *32* — грудная часть зубчатого вентрального м.; *33* — межреберно-хрящевой м.; *34* — косой наружный брюшной м. (обрезан); *35* — грудино-челюстной м. (обрезан); *36* — прямой брюшной м.; *37* — сухожильные перемычки на нем; *38* — прямая головка и *39* — латеральная головка четырехглавого мускула бедра; *40* — икроножный м.; *41* — крыло атланта; *42* — ключичный м. (обрезан); *43* — поясничио-реберный м.

атланта вместе с длиннейшим мускулом атланта и плече-атлантным мускулом, затем оно вместе с длиннейшим мускулом головы прикрепляется на затылочном гребне и на сосцевидном отростке каменистой

(рис. 43, *4*) простирается от 6-го грудного позвонка до 4-го шейного позвонка. Он лежит медиально от пластыревидного мускула и длиннейшего мускула спины. Начинается мускул отдельными зубцами от сосцевидных отростков первых 6-ти (7—8) грудных позвонков, затем от краниальных суставных отростков последних 2-х (3) шейных позвонков. Оканчивается он также отдельными зубцами, выделяющимися из мускульного брюшка, на поперечных отростках последних 4-х (иногда 5 и даже 6) шейных позвонков.

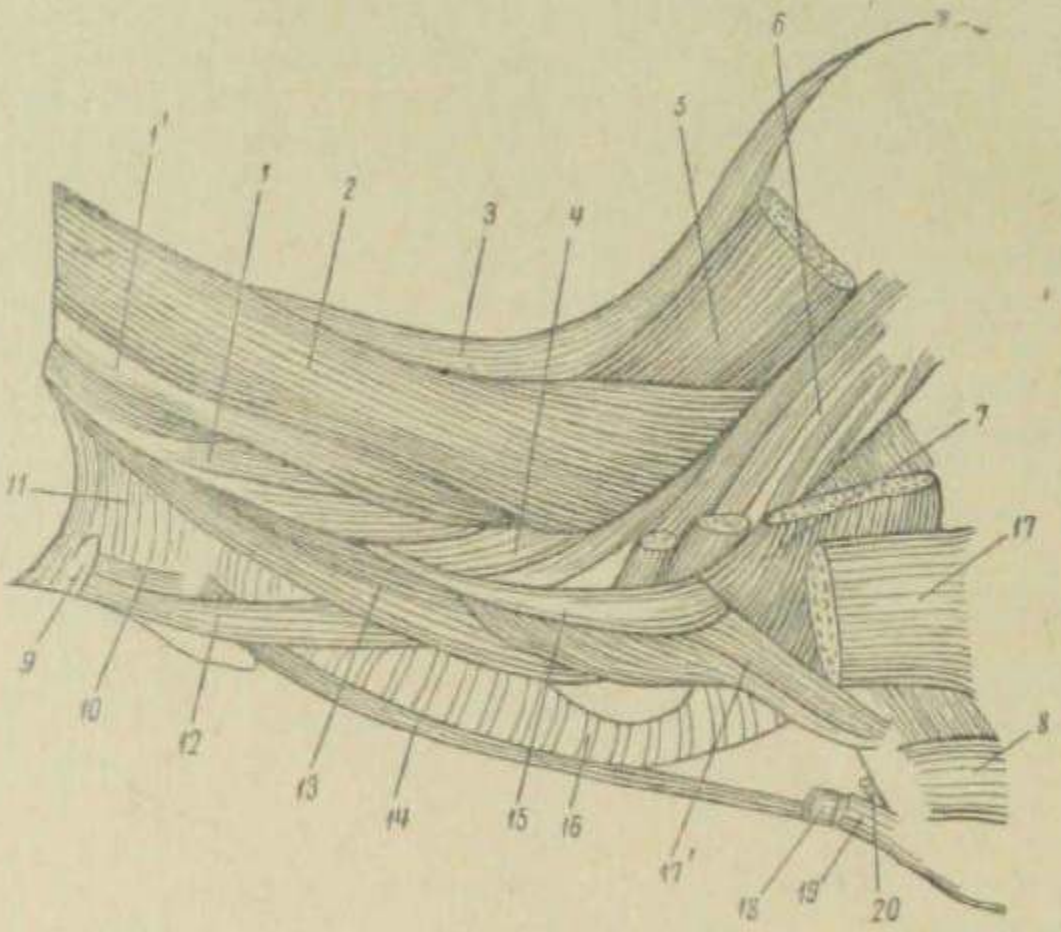

Рис. 43. Глубокие мускулы шеи.

1 — длиннейший мускул атланта; *1'* — длиннейший мускул головы; *2* — полуостистый мускул головы; *3* — затылочно-остистая связка; *4* — длиннейший м. шеи; *5* — остистый мускул спины и шеи; *6* — длиннейший м. спины; *7* — зубчатый вентральный м. (шейная часть); *8* — прямой грудной м.; *9* — подъязычная кость; *10* — подъязычно-щитовидный м.; *11* — глотка; *12* — плече-подъязычный м.; *13* — длинный шейно-головной м.; *14* — грудино-щитовидный м.; *15* — подвздошно-реберный м., его шейная часть; *16* — трахея; *17* — лестничный м. надреберный; *17'* — лестничный м. первого ребра; *18* — грудино-сосцевидный м. (обрезан); *19* — грудино-челюстной м. (обрезан); *20* — подключичный м. (обрезан).

4. Длиннейший мускул атланта (m. longissimus atlantis) (*1*) лежит медиально от предыдущего, начинается слабым пучком от поперечного отростка 1-го (2-го) грудного позвонка, затем от каудальных суставных отростков (7-го) 6—3-го шейных позвонков. Оканчивается он на каудально-латеральном углу крыла атланта вместе с сухожилиями мускулов: пластыревидного, плече-атлантного, длинного вентрального и межпоперечного шейного мускула.

5. Длиннейший мускул головы (m. longissimus capitis) (*1'*) лежит медиально от предыдущего; начинается иногда от краниального суставного отростка 1-го грудного позвонка, обычно же от каудальных суставных отростков (7-го) 6—4-го (3-го) шейных позвонков, оканчивается на сосцевидном отростке каменистой кости мощным

сухожилием, сливающимся над крылом атланта с сухожилием пластыревидного мускула.

6. Подвздошно-реберный мускул (m. iliocostalis) лежит латерально от длиннейшего мускула спины. Он ясно делится на три части: поясничную, спинную и шейную и наиболее сильно развит в краниальной половине спинной своей части.

1) Подвздошно-реберный мускул поясницы начинается пластинчатым сухожилием на длиннейшем мускуле спины по дорзо-латеральному его краю и от гребня подвздошной кости. Оканчивается сухожильными пучками на последнем или на двух последних ребрах (рис. 42, *11*).

2) Подвздошно-реберный мускул спины (*7*) состоит из пучков мускульных волокон, начинающихся сухожильно на краниальных краях реберных углов, с 14-го по 3-е ребро. Начальные зубцы мускула постепенно переходят (в краниальном направлении) с реберных углов на реберные бугорки. Пучки волокон направляются косо краниально и несколько латерально, переходят в сухожилия, которыми и прикрепляются на каудальных краях первых 10-ти (9—11) ребер и, кроме того, на поперечном отростке 7-го шейного позвонка. Отдельные мускульные пучки, преимущественно краниальные и каудальные, перекидываются через 2—3 ребра, большинство же обычно через 4—5 ребер.

3) Подвздошно-реберный мускул шеи (рис. 43, *15*) лежит латерально от шейной части вентрального зубчатого мускула. Начинается он двумя зубцами на бугорке 1-го ребра и на поперечном отростке 7-го шейного позвонка, оканчивается отдельными зубцами на поперечных отростках шейных позвонков, с 5-го по 3-й.

7. Остистый и полуостистый мускул спины и шеи (m. spinalis et semispinalis dorsi et cervicis) (рис. 42, *6*, и 43, *5*) лежит медиально от длиннейшего мускула спины и полуостистого мускула головы в области шеи; простирается от последнего поясничного позвонка до 2-го шейного позвонка. Наиболее сильно он развит в области холки, где прикрывает собой сбоку остистые отростки, а затем — в области шеи, где прикрывает латерально пластинчатую часть выйной связки, причем довольно явственно подразделяется на шейную и спинную части, тесно срастающиеся в один мускул в области холки. Он начинается длинными сухожилиями от остистых отростков всех поясничных позвонков и последних 3-х (4—5) грудных позвонков. При этом срастается с начальными сухожилиями одноименного мускула другой стороны, образуя фиброзную покрышку над вершинами остистых отростков. Кроме того, он начинается от остистого отростка 1-го грудного позвонка (шейная часть остистого мускула) и, наконец, отдельными зубцами на сосцевидных отростках 12-го (13-го), затем 5-го и 4-го грудных позвонков (это зубцы полуостистого мускула спины). Пучки мускульных волокон направляются краниально, увеличиваясь в своем количестве, и прикрепляются на остистых отростках первых 7 грудных позвонков, 7-го (6-го) шейного позвонка и на канатиковой части выйной связки в области 6—4-го грудных позвонков. Это спинная часть мускула. Шейная же часть мускула прикрепляется на гребне эпистрофея (рис. 44, *1*). Кроме того, она вся пронизана сегментально идущими сухожильными перемычками, которые прикрепляются на остистых отростках шейных позвонков, с 7-го по 3-й. Пучки волокон спинной

8. Полуостистый мускул головы (m. semispinalis capitis) (рис. 43, *2*) лежит медиально от пластыревидного и длиннейшего мускулов, сам же прикрывает латерально остистый мускул и пластинчатую часть выйной связки. Мускул очень сильно развит и пронизан сегментально идущими сухожильными тяжами. Начинается он сухожильно от сосцевидных отростков первых 6-ти (7) грудных позвонков и мясисто от 7—2-го шейных позвонков, оканчивается мощным сухожилием на затылочном гребне, достигая основания яремного отростка.

9. Многораздельный мускул (m. multifidus) (рис. 44, *6*) расположен между поперечными и остистыми отростками в области поясницы, спины и шеи, лежит непосредственно на позвонках, являясь таким образом самым глубоким мускульным пластом. По своему положению на скелете мускул подразделяется на поясничную, спинную и шейную части. Начинается он отдельными зубцами на сосцевидных отростках всех позвонков, оканчивается также отдельными зубцами на остистых отростках краниально лежащих позвонков или соседнего сегмента (от 1-го по 3—5-й поясничный позвонок, от первых пяти грудных позвонков и от 3-го шейного позвонка), или пропуская один сегмент, что встречается на всем позвоночнике, за исключением 1-го грудного и 3-го шейного позвонков, или пропуская два сегмента, что встречается главным образом в области спины, за исключением 1-го грудного позвонка (в области поясницы имеется только на 2-м поясничном позвонке, а в области шеи на трех последних шейных позвонках). Или, наконец, пропуская три сегмента, этот мускул встречается только в области спины, где начинается от 13-го по 7-й и затем от 3-го по 2-й грудной позвонок.

10. Межостистые мускулы (mm. interspinales) лежат медиально от остистого мускула между остистыми отростками, латерально от межостистых связок. Мускулы находятся во всех трех отделах позвоночника: в поясничном, спинном и шейном.

а) Межостистые мускулы поясницы лежат между остистыми отростками от 5-го поясничного до 12-го и даже иногда до 10-го грудного позвонка, причем каудальные сегменты их более сильно развиты чем краниальные.

б) Межостистые мускулы спины лежат в области первых грудных сегментов от 7-го грудного до 7-го шейного позвонка. Мускулы более сильно развиты в краниальных своих сегментах и слабее в каудальных. Краниальные сегменты тесно срастаются с остистым мускулом. Мускулы лежат ближе к верхушкам остистых отростков.

в) Межостистые мускулы шеи лежат между остистыми отростками от основания остистого отростка 1-го грудного позвонка до гребня эпистрофея. Каудальные сегменты их более сильно развиты.

11. Косой головной краниальный мускул (m. obliquus capitis cranialis) (рис. 44, *4*) начинается от краниального края крыла атланта; оканчивается на основании яремного отростка; развит очень сильно.

12. Косой головной каудальный мускул (m. obliquus capitis caudalis) (рис. 44, *10*) начинается от гребня эпистрофея на его латеральной поверхности и идет косо кранио-вентрально; оканчивается на дорзальной поверхности крыла атланта. Очень мощный.

13. Остистый мускул головы (m. spinalis capitis) (*3*) лежит сбоку от канатика выйной связки. Он начинается от всего дорзального края гребня эпистрофея и оканчивается на затылочной кости сбоку

14. Прямой головной дорзальный мускул большой (m. rectus capitis dorsalis major) начинается от краниального края гребня эпистрофея и оканчивается на затылочной кости под остистым мускулом головы, которым вообще прикрыт и с которым сливается в каудальной своей части, в то время как краниальной своей частью сливается с прямым головным дорзальным мускулом малым.

15. Прямой головной дорзальный мускул малый (m. rectus capitis dorsalis minor) расположен под предыдущим. Он начинается от дорзального бугра атланта, частью также сухожильно на краниальном крае крыла атланта и оканчивается на вентральном затылочном гребне, покрывая капсулу сустава и выйную часть чешуи затылочной кости.

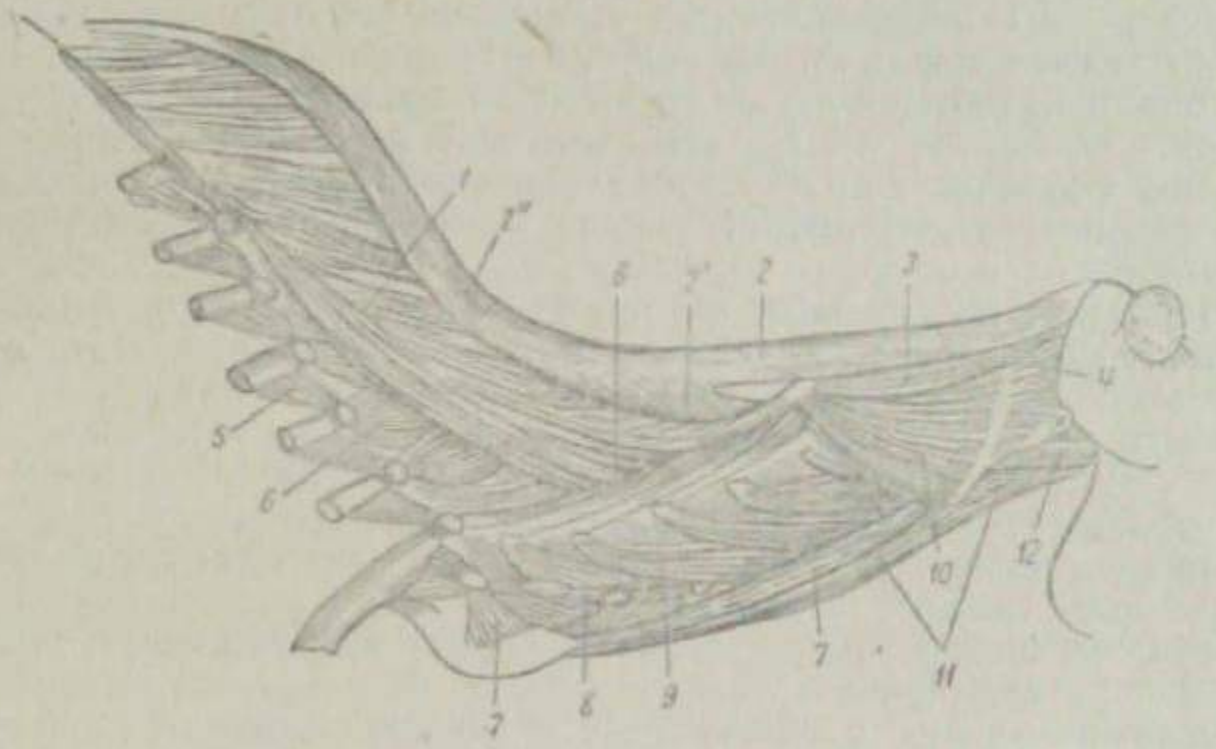

Рис. 44. Глубокие мускулы шеи и короткие мускулы головы.

1 — остистый мускул шеи; *2* — канатиковая часть выйной связки; *2'* — ее хубец к эпистрофею; *2''* — ее капюшоновидная часть; *3* — остистый мускул головы; *4* — косой головной краниальный мускул; *5* — подниматели ребер; *6* — многораздельный мускул; *7* — межпоперечный мускул вентральный; *8* — средний и *9* — дорзальный; *10* — косой головной каудальный мускул; *11* — длинный шейно-головной мускул; *12* — прямой головной вентральный мускул.

16. Прямой головной латеральный мускул (m. rectus capitis lateralis)— двойной. Латеральная большая головка начинается медиально от краниального косого головного мускула на вентральной дуге атланта, оканчивается на основании яремного отростка. Медиальная, меньшая головка начинается медиально от предыдущей и оканчивается на затылочной кости медиально от основания яремного отростка.

17. Длинный шейный мускул (m. longus colli) ясно делится на две части: шейную и грудную. Лежит на вентральной поверхности тел позвонков от атланта до 6—7-го грудного позвонка.

а) Шейная часть начинается от вентрального бугорка атланта и от каудальных утолщений вентральных гребней со 2-го по 5-й шейный позвонок; оканчивается отдельными зубцами на краниальных частях попе-

шейный позвонок. Часть мускульных пучков идет к близлежащему позвонку, а часть проходит через один позвонок. В общем же мускул представляет собою одно целое вследствие тесного срастания мускульных пучков правой и левой сторон и соседних сегментов. Заметно лишь их расхождение от середины в латеро-каудальном направлении.

б) Грудная часть начинается от вентральных гребней первых 6 грудных позвонков и 7-го шейного позвонка; оканчивается на латеральной поверхности тел краниально лежащих позвонков, до 6-го шейного позвонка включительно, где и соединяется с шейной частью. Направление пучков волокон обратно таковому шейной части, а именно: начинаясь по средней линии сзади, они расходятся в кранио-латеральном направлении.

18. Длинный шейно-головной мускул (m. longus capitis) (рис. 44, *11*) лежит латерально от длинного шейного мускула на реберных отростках шейных позвонков. Он начинается от реберных отростков с 6-го по 3-й шейный позвонок и на уровне эпистрофея одним пучком от длинного шейного мускула; всюду тесно сливается с последним и с длинным вентральным межпоперечным мускулом; оканчивается на мускульных буграх тела затылочной кости вместе с концевыми сухожилиями грудино-сосцевидного и плече-головного мускулов.

19. Прямой головной вентральный мускул (m. rectus capitis ventralis) (*12*) начинается от вентрального бугра атланта и оканчивается на мускульных буграх тела затылочной кости медиально от длинного шейно-головного мускула; развит довольно сильно.

20. Межпоперечные мускулы (mm. intertransversarii) лежат между поперечными отростками на шейных, грудных и поясничных позвонках, причем наиболее сильно развиты на шее, где делятся на дорзальные, средние и вентральные.

а) Шейные дорзальные межпоперечные мускулы состоят из длинных и коротких пучков (*9*).

Длинные, более поверхностные пучки начинаются от сосцевидных отростков с 1-го грудного по 3-й шейный позвонок. Идут пучки косо кранио-вентрально, оканчиваются на поперечных отростках с 6-го по 2-й шейный позвонок, а также на каудо-латеральном углу крыла атланта, всюду пропуская один сегмент. От 7-го, 6-го и 5-го шейных позвонков отходит еще по одному более длинному пучку, пропускающему уже два сегмента и оканчивающемуся на 4—2-м шейных позвонках. От 7-го шейного позвонка отходит третий, самый длинный пучок, пропускающий три сегмента и оканчивающийся на 3-м шейном позвонке.

Короткие пучки идут от краниальных суставных отростков, с 1-го грудного по 4-й шейный позвонок, к основаниям краниальных суставных отростков и поперечных отростков впереди лежащих позвонков, с 7-го по 3-й шейный позвонок. Каудальные сегменты развиты более сильно чем краниальные.

б) Шейные средние межпоперечные мускулы (*8*) лежат между поперечными отростками шейных позвонков, на протяжении от 1-го грудного позвонка (а также от бугорка 1-го ребра) до эпистрофея.

в) Шейные вентральные межпоперечные мускулы (*7*) делятся на короткие и длинные. Короткие начинаются от поперечного отростка

отростков 6—5-го шейных позвонков и оканчиваются веерообразно на реберном отростке 6-го позвонка и на медиальной поверхности реберных отростков 5—2-го позвонков. Шейный вентральный длинный межпоперечный мускул начинается, сливаясь с длинным шейно-головным мускулом от реберных отростков 6—4-го шейных позвонков и оканчивается главной своей массой на каудо-латеральном углу крыла атланта, а также на средних частях поперечнореберных отростков с 4-го по 2-й шейный позвонок.

г) Межпоперечные поясничнo-спинные мускулы начинаются от сосцевидных отростков с 5-го поясничного по 10-й (9-й) грудной позвонок. Они оканчиваются на краниально лежащих позвонках: 1) короткими пучками на сосцевидных отростках с 4-го поясничного по 9-й (8-й) грудной, затем на поперечных отростках от 4-го поясничного до 12-го (11-го) грудного; 2) длинными пучками оканчиваются на поперечных отростках, пропуская один сегмент от 3-го поясничного по 13-й грудной позвонок. Мускулы в поясничной области более сильно развиты чем в грудной, где первые сегменты рудиментарны.

21. Квадратный поясничный мускул (m. quadratus lumborum) (рис. 53, *15*) лежит на вентральной поверхности поперечных отростков поясничных позвонков; вентрально, частично, покрыт большим и малым поясничными мускулами и состоит из отдельных мускульных сегментов. Он начинается от латеральной поверхности тел позвонков, с 11-го грудного по последний поясничный и оканчивается на вентральной поверхности поперечных отростков поясничных позвонков и на вентральной крестцово-подвздошной связке.

Мускулы, действующие на хвостовый отдел позвоночного столба

1. Поднимателихвоста (mm. sacrococcygei dorsales lateralis et medialis) начинаются на последних остистых отростках крестцовой кости и хвостовых позвонков или на рудиментах дужек хвостовых позвонков. Они оканчиваются на суставных отростках хвостовых позвонков или на их рудиментах. Среди них различают медиальные и латеральные поднимателихвоста. Первые состоят из более коротких мускульных пучков, вторые из более длинных.

2. Опускателихвоста (mm. sacrococcygei ventrales lateralis et medialis) начинаются от вентральной поверхности тела 2-го хвостового позвонка и оканчиваются на вентральной поверхности поперечных отростков хвостовых позвонков. Среди них также различают медиальные — более короткие и латеральные — более длинные пучки.

3. Межпоперечныехвостовыемускулы (mm. intertransversarii caudae) лежат между поперечными отростками хвостовых позвонков.

4. Хвостовый мускул (m. coccygeus) (рис. 101, *9*) в виде тонкой, суживающейся дорзально мускульной пластинки лежит сбоку от каудального отрезка прямой кишки. Он начинается в тазовой полости на сухожилии внутреннего запирательного мускула, где лежит своим пластинчатым сухожилием под началом мускула, поднимающего задний проход, затем другим пучком начинается от широкой тазовой арки. Мускул оканчивается на поперечных отростках 2-го и 3-го

1. Косой наружный брюшной мускул (m. obliquus abdominis externus) (рис. 45, 27) снаружи прикрыт хорошо развитой желтой брюшной фасцией и кожным большим мускулом. Он представляет собой широкий пластинчатый мускул. Пучки его мускульных волокон идут с грудной клетки на брюшные стенки косо спереди и сверху, назад и вниз.

Он начинается сухожильными зубцами от 9-ти (10-ти) последних ребер. Краниальные зубцы мускула заходят в промежутки между зубцами вентрального зубчатого мускула вдоль реберно-хрящевой линии. В каудальном направлении линия прикрепления мускула постепенно отходит дорзально от указанной линии и на последнем ребре достигает середины длины ребра. Начальные зубцы более резко выражены в краниальной половине мускула и более слабо в каудальной.

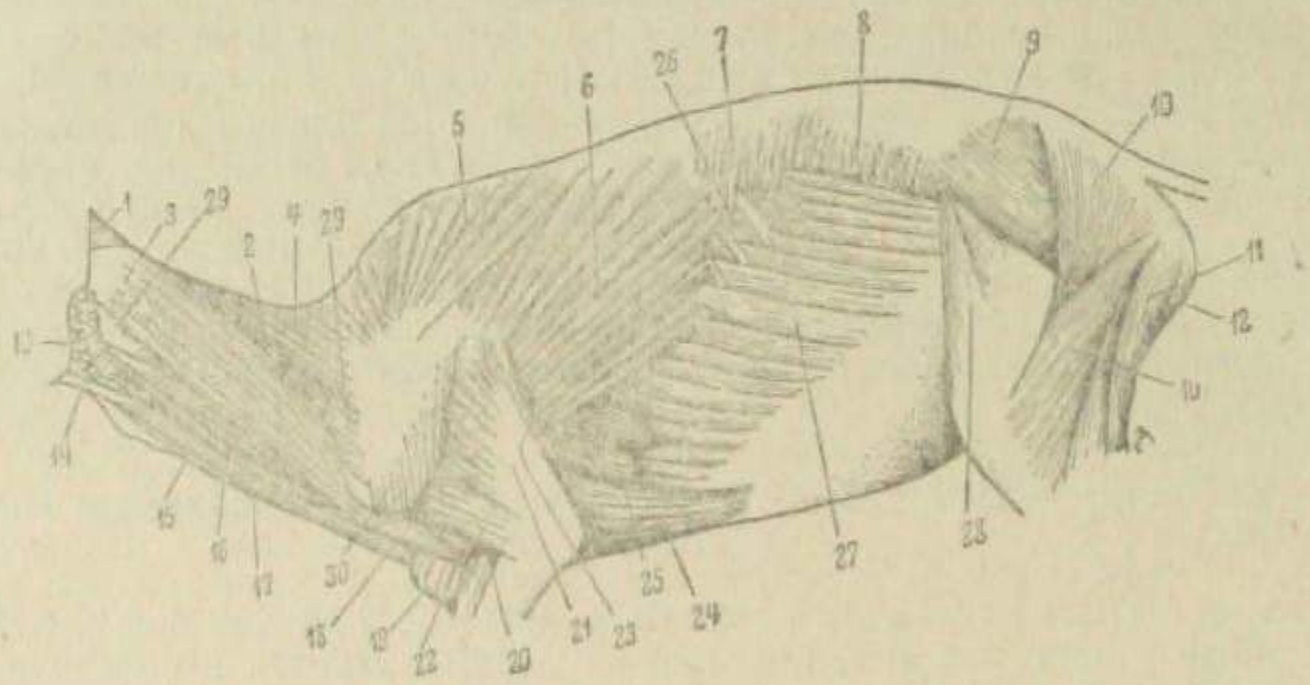

Рис. 45. Поверхностная мускулатура туловища.

1 — ушной м.; *2* — пластыревидный м. шеи и головы; *3* — ключично-шейно-затылочный м.; *4* — шейная и *5* — грудная части трапециевидного м.; *6* — широкий м. спины; *7* — дорзальный зубчатый м. (экспиратор); *8* — внутренний косой брюшной м.; *9* — средний ягодичный м.; *10* — двуглавый м. бедра; *11* — полусухожильный м.; *12* — полуперепончатый м.; *13* — околоушная слюнная железа; *14* — грудино-челюстной м.; *15* — плече-подъязычный м.; *16* — височная вена; *17* — ключично-сосцевидный м.; *18* — ключичная часть плече-головного м.; *19* — поверхностный грудной м.; *20* — латеральная и *21* — длинная головка трехглавого мускула плеча; *22* — внутренний плечевой м.; *23* — напрягатель фасции предплечья; *24* — глубокий грудной м.; *25* — зубчатый вентральный м.; *26* — наружный межреберный м.; *27* — косой наружный брюшной м.; *28* — напрягатель широкой фасции бедра; *29* — атланто-акромиальный м.; *30* — дельтовидный м.

Дорзальный мясистый край мускула идет от середины последнего ребра к моклоковому бугру, на котором мускул и оканчивается сухожильно. Помимо моклока, мускул еще прикрепляется широким пластинчатым тазовым сухожилием на пупартовой связке, натянутой между моклоковым бугром и подвздошно-лонным возвышением. С этой связки сухожилие косого брюшного мускула переходит, на медиальной поверхности таза, в подвздошно-поясничную фасцию, а на медиальной поверхности бедра — в бедренную фасцию. Наконец, брюшным широким пластинчатым сухожилием он оканчивается в белой линии брюха; последняя идет по срединной линии брюшных стенок от мечевидного отростка до лонного бугра.

У самцов в паховой области между тазовым и брюшным сухожилиями имеется наружное, или подкожное, паховое кольцо, которое ведет в паховый канал.

2. Косой внутренний брюшной мускул (m. obliquus abdominis internus) (рис. 42, *13*) лежит медиально от косого наружного брюшного мускула. Пучки мускульных волокон его идут от моклокового бугра косо кранио-вентрально.

Мускул начинается мясисто от моклокового бугра и от поясничноспинной фасции, сливаясь с последним зубцом дорзального зубчатого мускула. Оканчивается мускул мясисто на 14-м ребре, затем на медиальной поверхности реберной дуги и, наконец, широким пластинчатым брюшным сухожилием на белой линии живота. Краниальная половина пластинчатого сухожилия расщепляется на два листка — наружный и внутренний. Наружный листок располагается между пластинчатым сухожилием косого наружного брюшного мускула и прямым брюшным мускулом, прочно срастаясь и с тем и с другим. Внутренний листок лежит между прямым брюшным мускулом и сухожилием поперечного брюшного мускула, срастаясь с последним. Каудальная же половина пластинчатого сухожилия описываемого мускула состоит из одного листка, который лежит между косым наружным и прямым брюшным мускулами, соединяясь с ними лишь рыхлой клетчаткой.

Мясистым своим каудальным краем мускул прилежит к пупартовой связке, оставляя место для прохождения сосудов и нервов. У самок соответствующие сосуды и нервы идут в молочную железу.

3. Поперечный брюшной мускул (m. transversus abdominis) (рис. 42, *12*) лежит медиально от внутреннего косого брюшного мускула, а в вентральной части брюшной стенки лежит медиально и от прямого брюшного мускула. Пучки мускульных волокон идут в поперечном направлении, т. е. дорзо-вентрально.

Мускул начинается пластинчатым сухожилием от свободных концов поперечнореберных отростков всех поясничных позвонков, затем коротким пластинчатым сухожилием на медиальной поверхности реберной дуги, вдоль реберно-хрящевой линии, вплоть до грудной кости. Оканчивается он мясисто на мечевидном отростке грудной кости и широким пластинчатым сухожилием на белой линии живота. Сухожилие лежит медиально от прямого брюшного мускула, в каудальной своей половине отделено от него лишь рыхлой клетчаткой, а в краниальной половине медиальным листком сухожилия внутреннего косого брюшного мускула, с которым срастается.

4. Прямой брюшной мускул (m. rectus abdominis) (рис. 42, *3б*) лежит на вентральной брюшной стенке, от грудины до таза. Дорзальным своим краем он достигает уровня дистального конца 11-го ребра. Вдоль белой линии, до которой, однако, непосредственно не доходит, он граничит с одноименным мускулом другой стороны. Латерально он прикрыт сухожилиями обоих косых брюшных мускулов, причем в каудальной своей половине соединяется с ними рыхлой клетчаткой, в то время как в краниальной половине прочно срастается с ними; медиально прикрыт в краниальной своей половине медиальным листком сухожилия внутреннего косого брюшного мускула и на всем своем протяжении — сухожилием поперечного брюшного мускула, соединяясь с ними рыхлой клетчаткой. Мускул прерывается 5—6(7) сегментально идущими сухожильными

бугорка и оканчивается (также сухожилием) латерально на грудной кости в области прикрепления к ней реберных хрящей, с 8-го по 5-й.

Брюшные мускулы снаружи покрыты желтой брюшной фасцией (tunica flava abdominis), которая состоит из эластической ткани и имеет желтый цвет. Пучки волокон ее идут кранио-каудально. Фасция довольно рыхло соединена с брюшными мышцами, за исключением области мечевидного отростка, где срастание более прочное. Она более сильно развита в вентральной своей части, а на боковых стенках брюха истончается. Оканчивается она частично в апоневрозе над подвздошно-реберным мускулом, а частично у дорзальной границы подкожного грудобрюшного мускула, прикрепляется также и на ребрах вместе с наружным косым брюшным мускулом. С брюшных стенок желтая брюшная фасция переходит и на медиальную поверхность бедра, где она довольно сильно развита.

Снаружи желтую брюшную фасцию покрывает поверхностная фасция туловища, которая переходит на грудные мускулы и на широкий мускул спины. Вентрально она прикрепляется вдоль белой линии, а дорзально идет до остистых отростков.

Паховый канал (canalis inguinalis) начинается из брюшной полости внутренним, или брюшным, паховым кольцом, которое представляет собою щель длиной до 2 см, лежащую каудально от поперечного брюшного мускула. Эта щель расположена непосредственно дорзально от ветвления общего ствола наружной срамной и каудальной надчревной артерии. Канал оканчивается наружным, или подкожным, паховым кольцом, образованным щелью между тазовым и брюшным сухожилиями косого наружного брюшного мускула вместе с желтой брюшной фасцией. Это кольцо лежит дорзально от прямого брюшного мускула. Оба паховых кольца соединяются щелевидным каналом длиной до 4,5—5 см, лежащим между сухожилиями косого наружного и внутреннего брюшных мускулов.

В паховый канал идет наружный мускул, поднимающий семенник; он берет свое начало от поперечнобрюшной фасции в области наружной подвздошной артерии (есть и у самок).

Мускулы грудной клетки

1. Дорзальный зубчатый мускул (m. serratus dorsalis) представляет собой тонкий пластинчатый мускул, прикрывающий подвздошно-реберный, длиннейший и остистый мускулы. По направлению пучков своих волокон и по функции он подразделяется на краниальную и каудальную части.

а) Краниальный дорзальный зубчатый мускул начинается тремя мясистыми зубцами от 5—7-го ребер близ реберных углов и латерально от прикреплений подвздошно-реберного мускула. Иногда встречается четвертый сухожильный зубец от 8-го ребра. Пучки мускульных волокон идут кранио-дорзально, переходят в пластинчатое сухожилие, которое и прикрепляется на надостистой связке в области 1—3-го грудных позвонков (рис. 42, *4*).

б) Каудальный дорзальный зубчатый мускул начинается 4—5-ю мясистыми зубцами от (10-го) 11—14-го ребер, также латерально от

своей части мускул лежит поверхностно, прикрытый лишь фасцией, а последний зубец прикрыт частично также и наружным косым брюшным мускулом. Пучки мускульных волокон идут косо дорзо-каудально и переходят в пластинчатое сухожилие, которое прикрепляется на надостистой связке от остистого отростка 12-го грудного позвонка и каудально. Мускул наиболее сильно развит в каудальной своей части. Каудально он сливается с внутренним брюшным косым мускулом (рис. 45, *7*).

2. Поднимат ели ребер (mm. levatores costarum) (рис. 44, *5*) представляют собой серию коротких, но мясистых мускулов, расположенных между позвонками и ребрами, в глубине под длиннейшим мускулом спины и подвздошно-реберным. Они начинаются от сосцевидных отростков 7-го шейного позвонка и 1—13-го грудных позвонков; идут косо каудо-вентрально, сильно расширяясь, и прикрепляются на краниальных краях ребер, с 1-го по 14-е. Каудально лежащие мускулы развиты наиболее сильно.

3. Наружные межреберные мускулы (mm. intercostales externi) (рис. 42, *8*) имеет то же направление, что и поднимат ели ребер, с которыми они родственны по своему происхождению. Они лежат поверхностно в межреберных пространствах, заходят и на хрящи, а в 8—14-м межреберных пространствах лежат и в межхрящевых пространствах (*33*). Пучки мускульных волокон начинаются мясисто или сухожильно от каудальных краев впереди лежащих ребер, начиная с 1-го; идут косо каудо-вентрально и также сухожильно или мясисто прикрепляются на краниальных краях каудально лежащих ребер. Так как сухожильные и мясистые начала и окончания мускульных пучков чередуются друг с другом, то весь мускул имеет мраморный вид.

4. Лестничные мускулы (mm. scaleni) идут в виде мускульных лент от шейных позвонков к ребрам и по месту прикрепления на последних подразделяются на две группы.

1) Надреберный лестничный мускул (рис. 42, *30*, рис. 43, *17'*) начинается от поперечного отростка 5-го шейного позвонка, вместе с шейной частью подвздошно-реберного мускула и со средним лестничным мускулом; оканчивается двумя зубцами: дорзальным зубцом на 4-м ребре, вентрально от прикрепления на ребрах шейной части вентрального зубчатого мускула. Эта часть латерально прикрыта одним зубцом грудной части вентрального зубчатого мускула; своим вентральным зубцом мускул оканчивается на 3-м ребре.

2) Лестничный мускул первого ребра (рис. 42, *29*, и 43, *17*) плечевым сплетением делится на две части — на дорзальную, или малый лестничный мускул, и вентральную, или средний лестничный мускул. Дорзальная часть начинается на поперечном отростке 7-го шейного позвонка, а вентральная—на поперечных отростках 6-го, 5-го и 4-го (3-го) шейных позвонков. Обе части мускула оканчиваются на специальном бугорке краниального края 1-го ребра.

5. Внутренние межреберные мускулы (mm. intercostales interni) лежат в межреберных пространствах, прикрытые латерально наружными межреберными мускулами. Пучки мускульных волокон начинаются от каудальных краев впереди лежащих ребер и идут косо каудо-дорзально к передним краям позади лежащих ребер.

(рис. 42, *43*) идет от поперечного отростка 1-го (иногда и 2-го) поясничного позвонка к последнему ребру; развит довольно слабо. Лежит он между сухожилиями поперечного брюшного и внутреннего косого брюшного мускула.

7. Прямой грудной мускул (m. rectus thoracis) (рис. 42, *31*) представляет собой плоский мускул, расположенный латерально на грудной клетке, между грудной костью и 1-м ребром. Он начинается сухожильно на дистальной трети 1-го ребра, образует далее небольшое плоское мясистое брюшко, которое на уровне 3-го ребра снова переходит в пластинчатое сухожилие, прикрепляющееся сбоку на грудной кости, где сливается с сухожилием прямого брюшного мускула.

8. Поперечный грудной мускул (m. transversus thoracis) расположен на дорзальной поверхности грудной кости и на внутренней поверхности хрящей истинных ребер. Начинается он неясно выраженными зубцами от хрящей истинных ребер, с 8-го по 2-е, и оканчивается на дорзальной средней связке грудной кости. Наиболее сильно мускул развит в краниальной своей половине, в то время как каудальная его половина состоит лишь из слабых пучков мускульных волокон.

9. Диафрагма, или грудобрюшная преграда (diaphragma, seu m. phrenicus), представляет собой мускульно-сухожильную пластинку, разделяющую грудную и брюшную полости. Диафрагма куполообразно вдавлена в грудную полость. Она подразделяется на сухожильный центр и периферически расположенную мускульную часть. Последняя, в свою очередь, по месту прикрепления подразделяется на поясничную, реберную и грудинную части.

Поясничная часть начинается мощным сухожильным тяжем от мыса на крестцовой кости (рис. 53, *9*). Этот тяж прикрепляется также отдельными сухожильными пучками на каудальных концах вентральных гребней всех поясничных позвонков, причем к 1-му и 2-му позвонкам идут лишь очень слабые пучки. В области первых поясничных позвонков общий сухожильный тяж начинает подразделяться на правый — более мощный и левый — более слабый отделы, которые и переходят в мускульную часть диафрагмы, образуя две ножки: правую — более мощную и левую — более слабую. Обе ножки, соединяясь с реберными частями диафрагмы, вливаются в сухожильный центр. В левой ножке под 1-м поясничным позвонком находится отверстие для аорты.

Реберная часть диафрагмы прикрепляется на поперечном отростке 1-го поясничного позвонка и на медиальной поверхности грудной стенки по линии, идущей от границы дистальной и средней трети последнего ребра к соединению 9-го ребра с реберным хрящом и далее — вдоль 8-го реберного хряща до грудной кости. Грудинная часть прикрепляется на середине дорзальной поверхности мечевидного отростка, на уровне дистального конца 6-го ребра (рис. 90, *6*).

В сухожильном центре, на уровне 7-го ребра, находится отверстие для каудальной полой вены и отверстие для пищевода; последнее лежит несколько дорзально и влево от 1-го отверстия в плоскости 9-го межреберного пространства

1. Грудобрюшный подкожный мускул (m. cutaneus maximus) лежит непосредственно под кожей в виде довольно тонкой мускульной пластинки. Он состоит как бы из двух частей: дорзо-краниальной — меньшей и каудо-вентральной — большей. В первой части пучки мускульных волокон лежат веерообразно, от области каудального угла лопатки до 8-го (10-го) ребра. Пучки волокон сходятся в кранио-вентральном направлении, частью теряясь в наружной фасции лопатки, частью в начале мускула напрягающего фасцию предплечья, но большей своей частью сливаются с широким мускулом спины, близ его окончания на плечевой кости. Другая, бо́льшая каудо-вентральная часть мускула дорзальным своим краем лежит приблизительно на линии, проведенной от колена к плечевому суставу, а вентральная — на линии от колена к пупку, на 5 см латерально от него. Пучки волокон идут каудо-дорзально. Часть пучков начинается в области 9—10-го (11—13-го) ребер, а бо́льшая часть в области коленной складки кожи и идет до локтевой складки кожи. Мускул заходит на латеро-вентральную поверхность брюшной стенки.

2. Подкожный мускул шеи развит очень слабо.

МУСКУЛАТУРА ГОЛОВЫ

1. Круговой мускул рта (m. orbicularis oris) (рис. 46, *43*) образует мускульную основу губ и по своему строению находится в теснейшей связи с щечным мускулом (см. ниже), образуя с ним общий сфинктер преддверия рта. Круговой мускул губ состоит из пучков мускульных волокон, идущих продольно вдоль края губ. Каждая губа, дорзальная и вентральная, имеет свою систему пучков волокон. В дорзальную губу идут два пучка волокон, из них один — верхнечелюстной пучок начинается в области луночки для клыка, на верхней челюсти, он развит наиболее сильно; другой, нижнечелюстной пучок начинается тоненькими сухожильцами от беззубого края нижней челюсти, непосредственно впереди первого коренного зуба; лежит он под слизистой оболочкой вдоль свободного края губы. Оба пучка направляются к средней части дорзальной губы, где переходят в сухожилия, сплетающиеся с таковыми другой стороны в сухожильную пластинку, лежащую непосредственно под кожей. В вентральную губу идет длинный пучок, который начинается вместе с глубокой частью щечного мускула от основания венечного отростка нижней челюсти и от бугра верхней челюсти. Он идет в щеке непосредственно под слизистой оболочкой, в углу рта прободает своими пучками нижнечелюстной пучок волокон верхней губы и направляется в вентральную губу. Вдоль свободного края губы непосредственно под кожей, близ средней линии губы, он так же, как и в дорзальной губе, переходит в сухожильные волокна, сплетающиеся с одноименными другой стороны в сухожильную пластинку, но расположенную под слизистой оболочкой.

2. Щечный мускул (m. buccalis) (*39*) лежит в основе щеки и представляет собой щечную часть общего сфинктера преддверья рта. Он образован пучками мускульных волокон, расположенными в три слоя: поперечный поверхностный слой, продольный глубокий слой и продольный поверхностный слой.

от дорзальной челюсти, одной частью в области беззубого края и другой частью в области 1—3-го коренных зубов. Пучки волокон идут поперек щеки от дорзальной челюсти к вентральной, покрывают латерально глубокую часть мускула и оканчиваются сухожильными пучочками среди вентральных щечных слюнных желез.

б) Глубокий продольный слой щечного мускула начинается: 1) от основания венечного отростка вентральной челюсти вместе с пучком мускульных волокон, идущим в вентральную губу, и 2) очень немногими пучками — от бугра дорзальной челюсти. Он идет в продольном направлении, в сторону губ, между слизистой оболочкой щек и по-

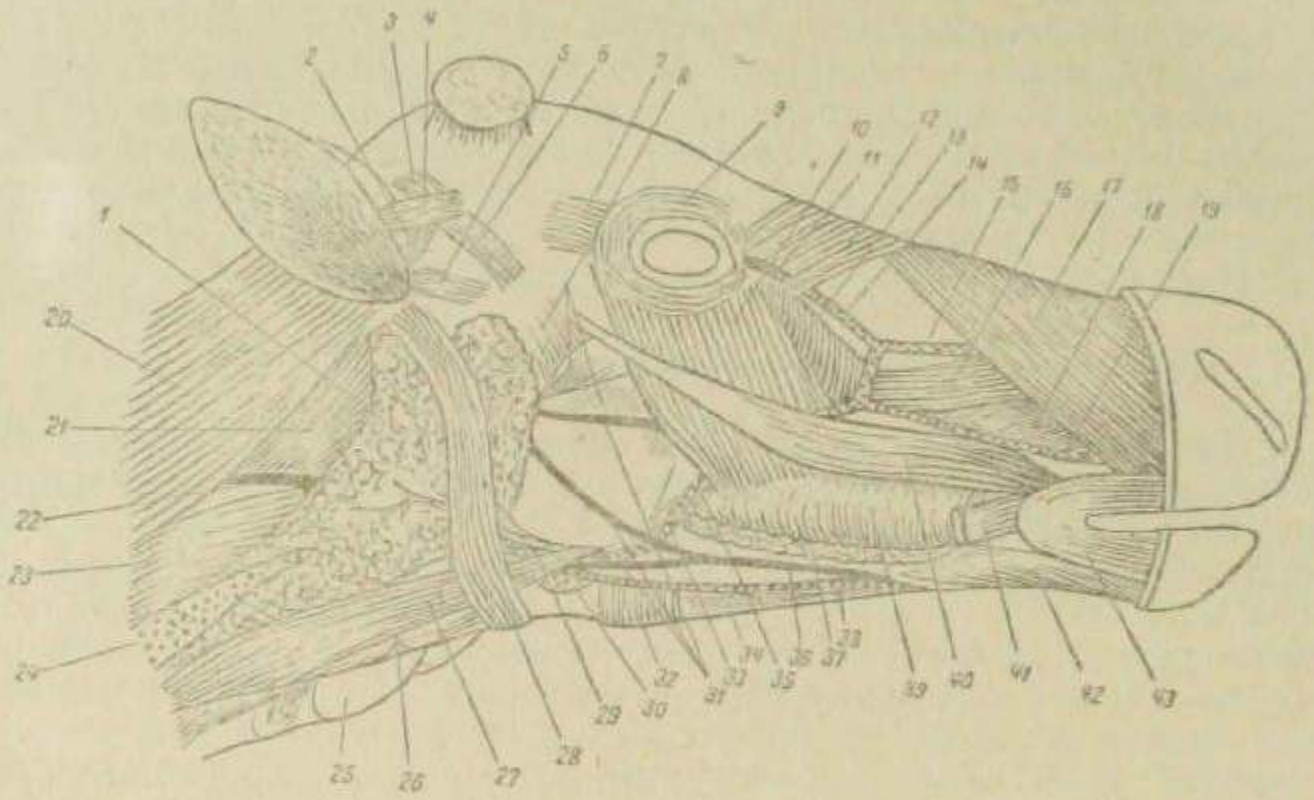

Рис. 46. Мускулатура головы.

1 — околоушная слюнная железа; *2* — средний аддуктор; *3* — короткий поднимать; *4* — дорзальный аддуктор; *5* — наружный и вентральный аддукторы; *6* — височная часть лобно-щиткового м.; *7* — м. латерального угла глаза; *8* — наружный жевательный м.; *9* — круговой м. век; *10* — опускатель нижнего века; *11* — предглазничная ямка; *12* — добный м.; *13* — носогубной поднимать (щечная часть); *14* — вена угла глаза; *15* — латеральная носовая вена; *16* — специальный поднимать верхней губы; *17* — носогубной поднимать; *18* — клыковый м.; *19* — вена верхней губы; *20* — плече-головной м.; *21* — пластиевидный м.; *22* — добавочный нерв; *23* — грудино-сосцевидный м.; *24* — яремная вена; *25* — гортань; *26* — плече-подъязычный м.; *27* — грудино-челюстной м.; *28* — вентральный ушной м.; *29* — проток околоушной слюнной железы; *30* — подчелюстной лимфатический узел; *31* — дорзальный и вентральный щечные нервы; *32* — межбрюшковые м. волокна двубрюшного м.; *33* — поверхностная лицевая вена; *34* — поперечный челюстной м.; *35* — лицевая артерия; *36* — вентральный щечный нерв; *37* — вентральные щечные железы; *38* — подъязычная вена; *39* — щечный м.; *40* — скуловой м.; *41* — подкожный м. губ; *42* — опускатель вентральной губы; *43* — круговой м. рта.

верхностным слоем щечного мускула, сплетается своими волокнами с пучком нижней губы и заканчивается между дорзальными слюнными железами в слизистой оболочке щеки.

в) Поверхностный продольный слой щечного мускула, или опускатель вентральной губы (*42*), происходит из аборального отдела поверхностного поперечного слоя щечного мускула в области 1—3-го коренных зубов. Он идет орально вдоль вентрального края щеки и оканчивается в особом войлокообразном сплетении, образованном сухожилиями описываемого мускула обеих сторон и подбородочного мускула. Данное сплетение лежит также под кожей

тением, образованным „круговым мускулом рта".

3. Дорзальный резцовый мускул (m. incisivus dorsalis) начинается от дорзальной поверхности тела резцовой кости, рядом с передним расширителем носа, идет в щеку дорзально от угла губ и оканчивается в мускулатуре щеки. Он лежит латерально от верхнечелюстного мускульного пучка верхней губы.

4. Вентральный резцовый мускул (m. incisivus ventralis) начинается от оральной, большей половины беззубого края нижней челюсти. Направляется он косо дорзально и теряется в мускулатуре щеки, аборально от угла губ.

5. Подбородочный мускул (m. mentalis) начинается, рядом с одноименным мускулом другой стороны, от резцовой части вентральной челюсти вдоль луночкового края в виде очень мощного мускула и оканчивается в вентральной губе в сухожильном сплетении „кругового мускула губ". От вентрального резцового мускула он отделяется подбородочными артерией и нервом.

6. Подкожный мускул губ (m. cutaneus labiorum) (*41*) лежит непосредственно под кожей в виде широкого пластинчатого мускула. Начинается он из кожного мускула шеи, идет по боковой и отчасти по вентральной поверхности головы в сторону рта и оканчивается в вентральной губе и в фасции, покрывающей щечный мускул. Развит мускул довольно сильно.

7. Скуловой мускул (m. zygomaticus) (*40*) лежит под подкожным мускулом губ и начинается блестящим сухожилием от скуловой дуги в области шва между скуловой и височной костями. Он направляется к углу рта в виде мясистого тонкого лентовидного мускула и оканчивается, не достигая угла губ, в щечном мускуле, орально от уровня 1-го коренного зуба, а частью пучков своих волокон и в дорзальной губе.

8. Носо-губной поднимать (m. levator nasolabialis) состоит из двух частей: губной и щечной.

а) Губная часть (*17*) лежит непосредственно под кожей, начинается в области оральных двух третей спинки носа из общей фасции для правого и левого мускулов. Оканчивается он в дорзальной губе и в дорзальном крыле носа, сливаясь с поверхностным поперечным мускулом носа.

б) Щечная часть (m. malaris) (*13*) начинается вдоль дорзального края предорбитальной ямки до слезного бугорка. Пучки волокон идут веерообразно на щеку, где переходят в фасцию, теряющуюся между щечными слюнными железами и в щечном мускуле, аборально от 1-го коренного зуба.

Щечная часть мускула прикрыта опускателем нижнего века, скуловым мускулом и подкожным мускулом губ.

9. Специальный поднимать дорзальной губы (m. levator labii superioris proprius) (*16*) снаружи прикрыт носо-губным поднимателем. Начинается он на дорзальной челюсти позади подглазничного отверстия и направляется вперед и дорзально на спинку морды, где переходит в несколько сухожилий. Последние прободают носо-губной поднимать, достигают медиально от ноздри верхней губы, где и сплетаются с сухожилиями одноименного мускула другой стороны, образуя сухожильную пластинку, которая идет до свободного

кий. Между обоими сухожильными пластами заложен поперечный мускул носа.

10. Клыковый мускул (m. caninus) (*18*) также прикрыт носо-губным поднимателем. Он лежит вентрально от предыдущего и начинается позади подглазничного отверстия, кпереди переходит в 4 (6) мясистых брюшка, из которых каждое самостоятельным сухожилием закрепляется в вентральном крыле носа от переднего до заднего угла ноздри.

11. Опускатель дорзальной губы (m. derpessor labii superioris) прикрыт носо-губным поднимателем; лежит вентрально от предыдущего, с которым тесно срастается в своей аборальной части. Начинается он позади подглазничного отверстия и кпереди переходит в округлое брюшко, которое своим сухожилием прикрепляется в верхней губе. В области переднего угла ноздри он сливается с концевыми сухожильными пластинками специального поднимателя верхней губы.

12. Поперечный мускул носа (m. transversus nasi) идет в поперечном направлении, от задней половины дорзального крыла носа к соответствующему участку крыла носа другой стороны. Он прикрепляется к складке кожи при переходе ее в слизистую оболочку носа и к вентральному краю хряща дорзального крыла носа. Поперечный мускул носа лежит между поверхностным и глубоким сухожилиями специальных поднимателей верхней губы.

13. Оральный расширитель носа (m. dilatator nasi oralis) состоит из двух частей. Первая лежит между ноздрями спереди в имеющейся здесь передней вырезке хрящевой носовой перегородки. Пучки мускульных волокон идут косо, латерально от основания носовой перегородки на вентральную поверхность крыла носа. Другая часть мускула начинается от тела межчелюстной кости, рядом с верхним резцовым мускулом, тесно с ним сливаясь, и оканчивается мощным пучком вдоль дорзального края якоревидного хряща носа, покрывая хрящ в его латеральной поверхности.

14. Медиальный расширитель ноздри (m. dilatator nasi medialis) начинается от задней части дорзального бокового хряща носовой перегородки. Идет он мощным мускульным пучком в задний угол ноздри.

15. Латеральный расширитель ноздри (m. dilatator nasi lateralis) начинается латеральной своей частью от вентрального края переднего конца S-образного хряща носа близ носового отростка межчелюстной кости и идет на вентральную поверхность заднего конца якоревидного хряща носа. Медиальная часть мускула начинается от дорзального края S-образного хряща, идет более широким и мощным мускульным пучком к переднему отростку якоревидного хряща носа. Обе части мускула оканчиваются также и непосредственно в заднем углу ноздри.

16. Латеральный носовой мускул (m. lateralis nasi) лежит под специальным поднимателем верхней губы. Начинается он от вентрального края носового отростка межчелюстной кости, затем он от ближайшей к межчелюстной кости части верхней челюсти и, наконец, от боковой хрящевой стенки носа на довольно обширном участке от заднего угла ноздри до края верхней челюсти. Кпереди мускул сливается с латеральным расширителем носа, идет в виде широкого тонкого мускула вверх и назад, где прободает своими тонкими сухожилиями

Жевательные мускулы

1. Наружный жевательный мускул (m. masseter) (*8*) состоит из двух частей: поверхностной и глубокой. Пучки волокон обеих частей идут в разных направлениях, перекрещивая друг друга.

Поверхностная часть начинается тонким пластинчатым сухожилием от скуловой кости и плоским мощным сухожилием от лицевого бугра. Сухожилие идет вниз и назад и при этом складывается вдвое так, что край сгиба обращен вперед и вниз, а между обоими листками сухожильной пластинки располагается мясистая масса. Вентрально сухожилие переходит в мощную мускульную пластинку, закрепляющуюся на специальном гребне наружной поверхности нижней челюсти, причем мускульные пучки волокон расходятся на нижнюю челюсть веерообразно.

Глубокая часть начинается от скуловой кости и от вентрального края орбиты; она оканчивается мясисто и сухожильно на всей наружной поверхности ветви нижней челюсти. Пучки волокон идут отвесно в вентральном направлении. Кзади мускул сливается с височным жевательным мускулом.

2. Крыловой мускул (m. pterygoideus) лежит на медиальной поверхности ветви нижней челюсти, подразделяется на медиальный и латеральный крыловые мускулы.

а) Медиальный крыловой мускул лежит между основанием черепа и суставным отростком нижней челюсти. Начинается он мясисто на латеральной поверхности крыловидного отростка клиновидной кости, впереди глазнично-круглого отверстия, и от орбитальных крыльев клиновидной кости. Оканчивается мускул под суставным краем суставного отростка нижней челюсти на его медиальной поверхности. Пучки волокон идут косо — спереди назад и наружу, отчасти дорзально.

б) Латеральный крыловой мускул лежит на медиальной поверхности ветви нижней челюсти в виде массивного мускула. Он начинается, сухожильно по краям и мясисто в середине, от крыловидной шероховатости горизонтальной пластинки небной кости, затем от гребня хоан и на всей клинонебной ямке и оканчивается в крыловой ямке нижней челюсти.

Пучки мускульных волокон идут вентрально от своего начала на нижнюю челюсть. С заднего своего конца мускул может быть разделен на более поверхностную медиальную и более глубокую латеральную части, пучки волокон которых идут несколько перекрещиваясь друг с другом; поверхностная часть имеет немного более косой ход своих пучков.

3. Височный мускул (m. temporalis) выполняет всю височную ямку черепа, снаружи прикрыт ушными мускулами.

Мускул начинается во всей задней половине височной ямы, затем от вентральной поверхности скуловой дуги до орбиты, где тесно сливается с наружным жевательным мускулом. Оканчивается он на венечном отростке нижней челюсти, заходя далеко на его основание как с латеральной, так и с медиальной его поверхностей.

4. Двубрюшный мускул (m. digastricus) ясно делится полу-

Начинается мускул на яремном отростке. В самом своем начале он прободает подъязычный мускул и направляется к сосудистой вырезке нижней челюсти и оканчивается очень широко в средней части вентрального края тела нижней челюсти, впереди от названной вырезки.

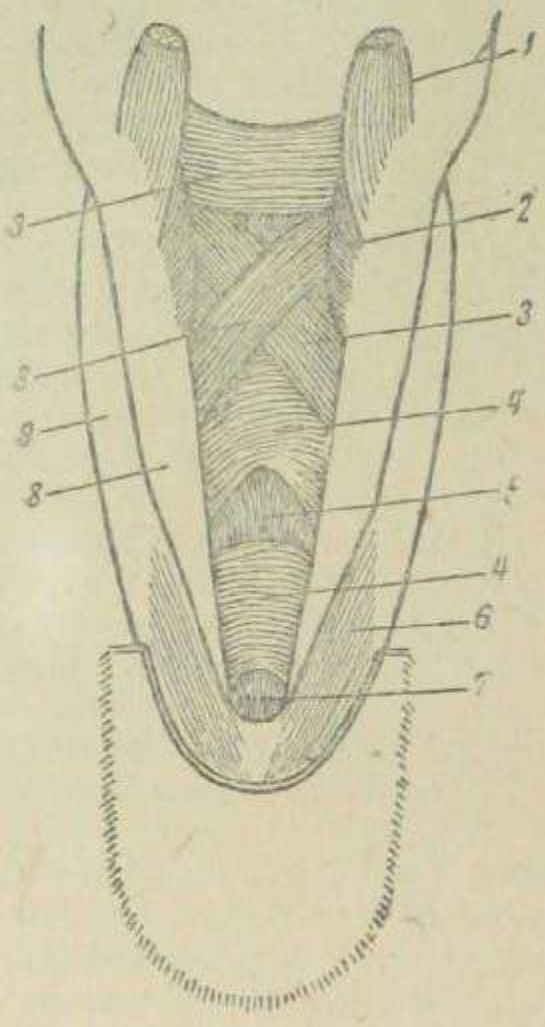

Рис. 47. Мускулы подчелюстного пространства.

1 — оральное брюшко двубрюшного мускула (обрезано); *2* — его добавочная головка; *3* — межбрюшковые волокна; *4* — поверхностный пласт и *5* — глубокий пласт поперечного межчелюстного мускула; *6* — опускатель нижней губы; *7* — подбородочно-подъязычный мускул; *8* — вентральный край нижней челюсти; *9* — контур щечной мускулатуры.

От задней части переднего брюшка мускула отходит сухожильный тяж. Он идет вперед, переходит в мускульный пучок, который и прикрепляется сухожильно на теле нижней челюсти под 3-м коренным зубом, вентрально от начала челюстно-язычного мускула (рис. 47, *2*). Кроме того, от переднего же брюшка отходят пучки мускульных волокон, которые идут в поперечном направлении к соответствующему участку двубрюшного мускула другой стороны; это так называемые межбрюшковые волокна (fibrae interdigastrici) (*3*). Они образуют тонкую мускульную пластинку, прикрывающую с вентральной поверхности заднюю часть поперечного мускула нижней челюсти в области тела подъязычной кости. Передние пучки волокон этой пластины образуют справа и слева лентовидные мускульные тяжи, которые идут крест-накрест так, что правый тяж идет влево и вперед, а левый — вправо и вперед; оба заканчиваются на челюсти под 2-м коренным зубом каждой стороны. Левый тяж лежит поверхностно, т. е. вентрально от правого.

МУСКУЛАТУРА ГРУДНОЙ КОНЕЧНОСТИ

Мускулы плечевого пояса

1. Трапециевидный мускул (m. trapezius) (рис. 45, *4* и *5*) представляет собой пластинчатый мускул треугольной формы, основанием обращенный к канатиковой части выйной связки, а вершиной к ости лопатки. Лежит он поверхностно, непосредственно под кожей и делится по направлению пучков волокон на две части: шейную и спинную, причем спинная часть раза в три толще шейной (3 и 1 мм).

Мускул в целом начинается мясисто от канатиковой части выйной связки от уровня 2-го шейного позвонка, где сливается с сухожилием плече-головного мускула, и до остистого отростка 2-го грудного позвонка; затем начинается сухожильно от той же канатиковой части

Пучки мускульных волокон в шейной части идут косо каудо-вентрально и оканчиваются пластинчатым сухожилием на средних двух четвертях лопаточной ости.

Пучки мускульных волокон спинной части идут также косо, но кранио-вентрально, и заканчиваются пластинчатым сухожилием на лопаточной ости в ее дорзальной половине и, кроме того, на дельтовидном мускуле вместе с сухожилием плече-атлантного мускула.

2. Ромбовидный мускул (m. rhomboideus) лежит непосредственно под трапециевидным мускулом. В отличие от последнего он более резко делится на шейную и спинную части.

Шейная часть (рис. 42, *3*) очень мясистая, но узкая, начинается от канатиковой части выйной связки на уровне от 2-го шейного позвонка до остистого отростка 2-го грудного позвонка и оканчивается мясисто и сухожильно на медиальной поверхности лопаточного хряща и основания лопатки в их краниальной части. Пучки волокон шейной части идут косо каудо-вентрально.

Спинная часть более широкая, но более тонкая, начинается от канатиковой части выйной связки на уровне от 7-го шейного (или 1-го грудного) позвонка до 5-го (4-го) грудного позвонка и оканчивается мясисто на медиальной поверхности лопаточного хряща и основания лопатки в их каудальных частях (рис. 48, *2*). Пучки волокон спинной части идут в поперечном направлении.

3. Грудино-плече-головной мускул состоит из трех отдельных мускулов.

1) Плече-головной мускул (m. brachiocephalicus) (рис. 45) представляет собой длинный пластинчатый довольно широкий мускул, который идет от плечевой кости на голову; прикрывает спереди и латерально плечевой сустав и далее боковую поверхность шеи. В краниальной своей части он лежит непосредственно впереди от шейной части трапециевидного мускула. Плече-головной мускул начинается, как ключичная часть дельтовидного мускула (*18*), от латерального гребня плечевой кости, ниже дельтовидной шероховатости, между дельтовидным мускулом и поверхностным грудным. Пучки мускульных волокон его на уровне плечевого сустава заканчиваются в поперечной сухожильной полоске, являющейся рудиментом ключицы. От сухожильной полоски мускул делится на поверхностную и глубокую части. Поверхностная часть, или ключично-шейно-затылочный мускул, очень тонкая; начинается от ключичной полоски и оканчивается коротким пластинчатым сухожилием (над атлантом) на канатиковой части выйной связки и более длинным сухожилием на затылочном гребне (*3*). Глубокая часть, или ключично-сосцевидный мускул, более толстая; начинается также от ключичной полоски и оканчивается сухожильно вместе с грудино-сосцевидным и длинным мускулом головы на мускольном бугре тела затылочной кости (*17*). От медиального отдела ключичной полоски начинается лентообразный подключичный мускул, который другим своим концом прикрепляется к дорзальной части краниального конца рукоятки грудной кости (рис. 43, *20*).

2) Грудино-челюстной мускул (m. sternomandibularis) — лентообразный; расположен поверхностно, под кожей, сбоку на трахее (рис. 45, *14*) и вместе с плече-головным мускулом образует яремный желоб,

и оканчивается сухожильно на лицевом бугре дорзальной челюсти, кроме того — на переднем крае наружного жевательного мускула.

3) Грудино-сосцевидный мускул (m. sternomastoideus) начинается от рукоятки грудной кости вместе с предыдущим мускулом и медиовентрально от него (рис. 42, *27*); идет под грудино-челюстным мускулом и дорзально от него к голове. У атланта он сливается своим сухожилием с сухожилиями ключично-сосцевидного мускула и длинного мускула головы, с которыми вместе и оканчивается на мускульном бугре тела затылочной кости.

4. Плече-атлантный, или атланто-акромиальный, мускул (m. atlantoacromialis) — лентовидный (рис. 45, *29*, и 42, *1*); идет от лопатки до атланта. Верхним — дорзо-каудальным краем своим граничит с трапециевидным мускулом, а нижним краем, или вентро-краниальным, — с ключично-сосцевидным мускулом. В краниальной и каудальной своих частях он лежит поверхностно, под кожей, а в большей своей средней части покрыт ключично-шейно-затылочным мускулом.

Начинается он широким пластинчатым сухожилием на дельтовидном мускуле и длинной головке трехглавого мускула плеча. К лопаточной ости мускул не прикрепляется и оканчивается мощным сухожилием на каудальном углу крыла атланта.

5. Широкий мускул спины (m. latissimus dorsi) в виде широкого, пластинчатого мускула, трехугольной формы, лежит каудально от лопатки на боковой поверхности грудной клетки (рис. 45, *6*).

Начинается он пластинчатым сухожилием от канатиковой части выйной связки на уровне тела 6-го грудного позвонка и каудально, затем от 12-го (13-го) ребра и мясисто от 9—11-го (13-го) ребра.

Пучки мускульных волокон идут косо сзади вперед и вниз. Мускул дорзо-краниальным своим краем прикрывает каудальный угол лопаточного хряща, будучи сам здесь прикрыт спинной частью трапециевидного мускула; в большей своей части, сбоку на ребрах, он прикрыт кожным мускулом туловища. Суживаясь, мускул направляется на медиальную поверхность трехглавого мускула плеча и далее на плечевую кость.

Оканчивается мускул двумя ножками: одной — на шероховатости для большого круглого мускула на плечевой кости, соединяясь с названным мускулом, другой — на медиальном бугре плечевой кости, вместе с глубоким грудным мускулом, и, наконец, на сухожилии коракоидо-плечевого мускула.

6. Поверхностный грудной мускул (m. pectoralis superficialis) идет в поперечном направлении от грудины на конечность, прикрытый только кожей (рис. 45, *19*). По своему окончанию на конечности он делится на две части: поверхностную — предплечную и глубокую — плечевую. Обе части начинаются сухожильно от рукоятки и первого куска грудной кости и мясисто от всей грудной кости, включая и ее последний кусок. В краниальной своей части мускул более толстый, а к каудальному краю истончается.

Предплечная часть широким пластинчатым сухожилием оканчивается в фасции предплечья, затем на влагалище двуглавого мускула плеча и на его сухожильном тяже к лучевому разгибателю запястья.

Плечевая часть оканчивается на латеральном гребне плечевой

7. Глубокий грудной мускул (m. pectoralis profundus) лежит под поверхностным грудным мускулом. Он также по своему окончанию на конечности подразделяется на более массивную плечевую часть и предлопаточную.

Мускул вместе с одноименным другой стороны начинается мощным срединным сухожилием от грудной кости, начиная со второго куска последней и каудально, затем, от желтой брюшной фасции до уровня дистального конца 8-го (9-го) ребра (рис. 45, *24*). Пучки мускульных волокон направляются косо вперед и латерально.

Плечевая часть оканчивается двумя мясистыми ножками: более мощной на латеральном бугре плечевой кости и более слабой — на медиальном бугре, затем сухожильно оканчивается на концевых сухожилиях широкого мускула спины и коракоидо-плечевого мускула.

Предлопаточная часть оканчивается впереди предостного мускула в его фасции. Эта часть в общем развита очень слабо.

8. Зубчатый вентральный мускул (m. serratus ventralis) представляет собой мощный веерообразный пластинчатый мускул, идущий от медиальной поверхности лопатки на ребра и на шейные позвонки, вследствие чего и делится на шейную и грудную части.

а) Шейная часть очень мощная, мясистая; она начинается мясисто на широкой площадке в краниальной половине зубчатой поверхности основания лопатки (рис. 48, *1*), затем сухожильно на краниальном углу лопатки и на лопаточном хряще; оканчивается 5 (6) короткими сухожилиями на поперечнореберных отростках шейных позвонков, с 3-го (2-го) по 7-й, затем 4-мя (5) зубцами на 4-х (5-ти) первых ребрах, на их средних третях (рис. 42, *28*). Последний реберный зубец прикрыт с латеральной поверхности грудной частью мускула. В средней своей части с медиальной поверхности мускул покрыт слабо развитой фасцией.

б) Грудная часть мускула тоньше шейной, но более сухожильная. Начинается она вдоль проксимальной трети каудального края лопатки и лопаточного хряща и оканчивается 5 зубцами на дистальной трети ребер, с 3-го по 8-е ребро, причем на 4—6-м ребрах достигает реберно-хрящевой линии. Мускул прикрывает с латеральной поверхности каудальный зубец шейной части зубчатого мускула и начало лестничного мускула (рис. 42, *32*, и 45, *25*).

Плечевой сустав

А. Экстензоры

1. Предостный мускул (m. supraspinatus) (рис. 48, *9*, и 49, *1*) выполняет всю предостную ямку, в которой и берет свое начало; кроме того, начинается от лопаточной ости. Мускул выдается за краниальный край лопатки, где медиально и прилежит к подлопаточному, частично с ним срастаясь. Он оканчивается узким сухожилием на обоих буграх плечевой кости и затем мясисто на латеральном бугре.

2. Коракоидо-плечевой мускул (m. coracobrachialis) (рис. 48, *10*) расположен на медио-дорзальной поверхности лопаточно-плечевого сустава.

Начинается он длинным плоским сухожилием между концевыми

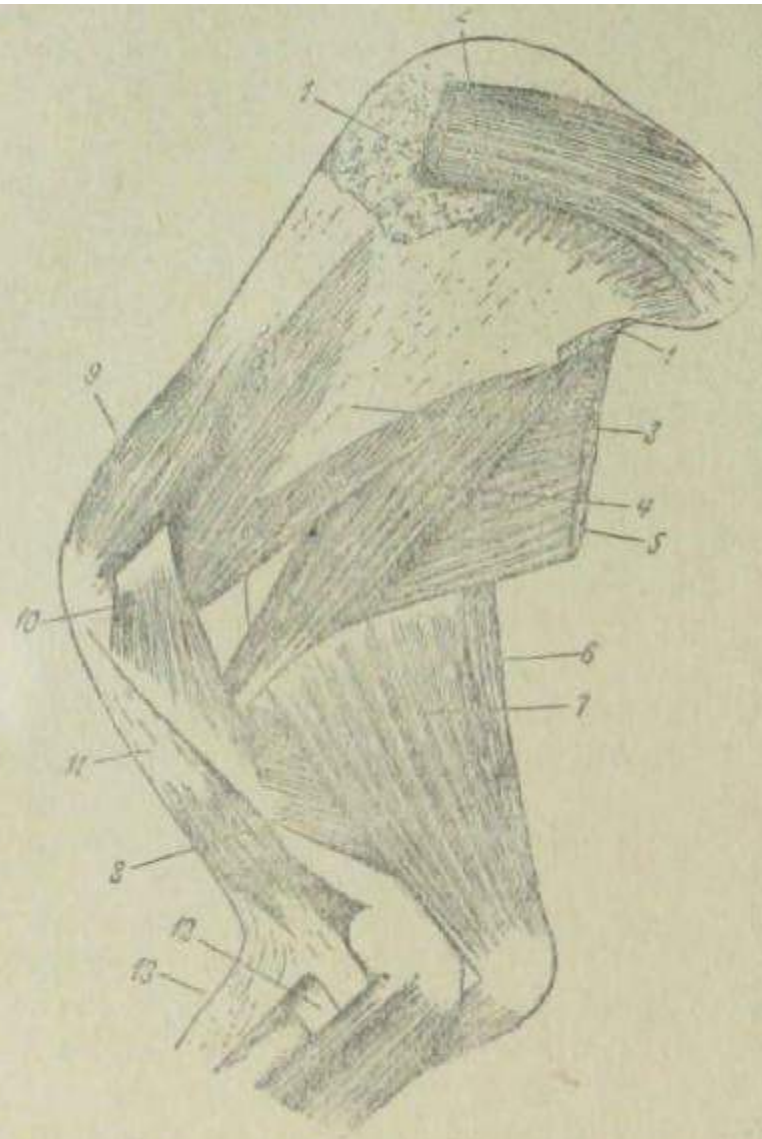

Рис. 48. Мускулы медиальной поверхности лопатки и плеча.

1 — прикрепление зубчатого вентрального м. и *2* — ромбовидного м.; *3* — подлопаточный м.; *4* — большой круглый м.; *5* — широкий м. спины; *6* — напрягатель фасции предплечья; *7* — длинная и *8* — медиальная головки трехглавого м. плеча; *9* — предостный м.; *10* — коракондо-плечевой м.; *11* — двуглавый м. плеча; *12* — сухожилие внутреннего плечевого м.; *13* — lacertus fibrosus.

жильным влагалищем, проходит по медиальной поверхности концевой части подлопаточного мускула на плечевую кость, где и формируется мясистое брюшко мускула.

Оканчивается мускул двумя брюшками: медиальным — по дорзо-медиальному краю проксимальной половины плечевой кости и латеральным — на треугольной шероховатости под медиальным бугром плечевой кости.

Б. Флексоры

1. Дельтовидный мускул (m. deltoideus) (рис. 45, *30*, и 49, *2*) представляет собой треугольный мускул, который состоит из двух резко выраженных частей: акромиальной и лопаточной. Он выполняет треугольник между лопаткой и плечевой костью, каудально от плечевого сустава; лежит поверхностно под кожей.

а) Акромиальная часть начинается мясисто от акромиона и сухожильно от дистальной четверти лопаточной ости.

б) Лопаточная часть начинается мощным пластинчатым сухожилием на наружной поверхности заостного мускула, срастаясь с ним. Оканчиваются обе части коротким сухожилием на дельтовидном отростке плечевой кости. Указанное сухожилие, собственно, принадлежит акромиальной части, с которой уже срастается лопаточная часть.

2. Малый круглый мускул (m. teres minor) (рис. 49, *3*) располагается позади лопаточно-плечевого сустава под дельтовидным мускулом и латерально от длинной головки трехглавого мускула плеча.

Начинается он от латерального гребня каудального края лопатки в дистальной ее трети. В проксимальной своей части мускул частично срастается с заостным и с лопаточной частью дельтовидного мускула.

Направляясь на плечо, мускул срастается с капсулой лопаточно-плечевого сустава и оканчивается на площадке под латеральным бугром плечевой кости.

3. Большой круглый мускул (m. teres major) (рис. 48, *4*, и 49, *8*) — плоский длинный мускул, расположен между каудальным углом лопатки и плечевой костью с медиальной поверхности, непо-

Он начинается от площадки в проксимальной трети каудального края лопатки между подлопаточным мускулом и длинной головкой трехглавого мускула плеча; оканчивается на специальной шероховатости медиальной поверхности плечевой кости под медиальной головкой коракоидо-плечевого мускула. Дистальным своим концом он сливается с концевым сухожилием широкого мускула спины.

В. Аддукторы и абдукторы

1. Подлопаточный мускул (m. subscapularis) (рис. 48, *3*) располагается в одноименной ямке лопатки, где и берет свое начало, а также и от лопаточного хряща. Мускульные пучки волокон идут в разных направлениях, сходясь вместе к среднему гребню медиального бугра плечевой кости, на котором мускул и оканчивается. Так как пучки волокон идут довольно обособленно, то можно на подлопаточном мускуле выделить краниальную и каудальную половины с медиальной и латеральной головками в первой и проксимальной, покрытой блестящим апоневрозом, и дистальной головками во второй половине. Концевой отдел мускула перекрещивается начальным сухожилием коракоидо-плечевого мускула. Действует он как аддуктор.



Рис. 49. Мускулы латеральной поверхности лопатки и плеча.

1 — предостный м.; *2* — дельтовидный м., его лопаточная часть и акромиальная (частично вырезана); *3* — малый круглый м.; *4* — двуглавый м. плеча; *5* — внутренний плечевой м.; *6* — лучевой разгибатель запястья; *7* — заостный м.; *8* — большой круглый м.; *9* — длинная, *10* — латеральная и *11* — дорзальная головки трехглавого м. плеча; *12* — локтевой м.; *13* — часть глубокого грудного м. *14* — плече-головной м.

2. Заостный мускул (m. infraspinatus) (рис. 49, *7*) располагается в заостной ямке лопатки в виде плоского треугольного мощного мускула. Снаружи мускул покрыт блестящим сухожилием и внутри также пронизан мощным сухожилием. Между мускулом и основанием акромиона находится слизистая сумка. Начинается он от лопаточного хряща, от лопаточной ости и от всей поверхности заостной ямки и оканчивается сухожильно на наружной поверхности латерального бугра плечевой кости на особой шероховатости. Над латеральным бугром мускул имеет обширную слизистую сумку. Концевое сухожилие с капсулой плечевого сустава соединяется рыхло.

Иногда от мускула отходит небольшой мускульный пучок, прикре-

А. Экстензоры

1. Трехглавый мускул плеча (m. triceps brachii) очень мощный. Он выполняет все треугольное пространство между лопаткой, плечевой костью и локтевым отростком и состоит из трех, обособленных одна от другой, головок.

а) Длинная головка (caput longum) (рис. 48, *7*, и 49, *9*) является самой мощной головкой мускула. Она начинается сухожильно от латерального гребня каудального края лопатки, затем мясисто и сухожильно от дистальной трети каудального края лопатки. По своему строению мускул разделяется на две головки: латеральную и медиальную; с поверхности их разделяет узкая сухожильная полоска. Оканчивается длинная головка на бугре локтевого отростка и на его медиальной поверхности.

б) Медиальная головка (c. mediale) (рис. 48, *8*) самая слабая из всех трех головок. Она лежит медиально от длинной головки и начинается двумя головками: волярной — более слабой и дорзальной — более сильной (рис. 49, *11*) от гребня медиального бугра плечевой кости и от шероховатости для большого круглого мускула. В области дистальной трети плечевой кости обе головки срастаются и оканчиваются сухожильно, вместе с длинной головкой, на локтевом бугре. Под концевым сухожилием находится слизистая сумочка.

в) Латеральная головка (c. laterale) (рис. 49, *10*), по величине средняя из трех, лежит с латеральной стороны в виде трехгранного мускула между плечевой костью и длинной головкой. Начинается она мясисто от шейки плечевой кости, срастаясь с капсулой сустава, и сухожильно от гребня латерального бугра плечевой кости и оканчивается на латеральной поверхности локтевого бугра.

2. Локтевой (малый) мускул (m. anconaeus) (рис. 49, *12*) наиболее слабо развит из всей группы разгибателей локтя. Он лежит в треугольном пространстве между плечевой костью и локтевым отростком и прикрыт латеральной головкой трехглавого мускула плеча. Начинается мускул вокруг локтевой ямки плечевой кости и оканчивается на латеральной поверхности локтевого отростка, срастаясь с латеральной головкой.

3. Напрягатель фасции предплечья (m. tensor fascii antebrachii) (рис. 48, *6*, и 45, *23*) в виде плоского, узкого трехгранного мускула прикрывает с медиальной поверхности длинную головку трехглавого мускула плеча вдоль ее каудального края. Начинается он сухожильно от каудального угла лопатки и от уровня середины лопатки становится мясистым. Оканчивается напрягатель фасции на локтевом бугре и в фасции предплечья.

Б. Флексоры

1. Двуглавый мускул плеча (m. biceps brachii) (рис. 48, *11*, и 49, *4*) — веретенообразной формы; идет от лопатки на лучевую кость по дорзальной поверхности плечевой кости. Начинается он на лопаточном бугре и коракоидном отростке мощным сухожилием. Последнее проходит в блоковом желобе между латеральным и медиальным буграми плечевой кости, имея под собой синовиальную сумку, и в области плеча формирует мускульное брюшко. В области локтевого сустава

лие. Более короткая сухожильная ножка оканчивается на медиальной шероховатости проксимального конца луча. Другая, более длинная сухожильная ножка перекидывается через медиальный бугор луча, прикрепляясь частично к нему, а затем вдоль переднего края медиальной поверхности локтевой кости (рис. 50, *1*).

Весь мускул пронизан сухожильной прослойкой, от которой в дистальном конце мускула отделяется сухожильный тяж (lacertus fibrosus) (*3*), идущий дистально двумя ножками, из коих одна — медиальная — прикрепляется к медиальному краю средней трети луча, а другая — латеральная — покрывает лучевой разгибатель пясти, сливаясь с его сухожилием.

2. Внутренний плечевой мускул (m. brachialis) (рис. 49, *5*) — мясистый; начинается от волярной поверхности шейки и проксимальной части тела плечевой кости между латеральной и медиальной головками трехглавого мускула плеча. Он огибает плечевую кость с латеральной ее поверхности и выходит на дорзальную поверхность локтевого сустава. Оканчивается мускул на медиальной поверхности проксимального конца локтевой кости, дистально от прикрепления длинной ножки двуглавого мускула плеча (рис. 50, *2*).

Запястный сустав

А. Экстензоры

1. Лучевой разгибатель запястья (m. extensor carpi radialis) наиболее мощный мускул из лежащих на латеро-дорзальной поверхности предплечья (рис. 50, *4*, и 51, *9*), где занимает самое крайнее медиальное положение. По форме—трехгранно-призматический мускул, суживающийся дистально. Начинается он мясисто от разгибательного надмыщелка плечевой кости и сухожильно от латеральной половины венечной ямки. На дистальном конце луча мускул переходит в плоское толстое сухожилие, которым и оканчивается на бугре проксимального конца пястной кости. Сухожилие его одето синовиальным влагалищем и на запястье покрывается нижеследующим мускулом.

2. Длинный абдуктор большого пальца (m. abductor pollicis longus) (рис. 51, *10*) в виде плоского трехугольного мускула располагается на дорзальной поверхности дистального конца лучевой кости и на запястье. Он идет в косом направлении от латеральной поверхности луча на медиальную поверхность пясти. Мускульная часть его покрыта сухожилиями общего разгибателя пальцев и особого разгибателя четвертого пальца, а своим сухожилием, одетым синовиальным влагалищем, мускул покрывает концевое сухожилие лучевого разгибателя запястья. Начинается мускул от латеральной поверхности средних двух четвертей луча и оканчивается на проксимальном конце пясти с медиальной стороны.

Б. Флексоры

1. Локтевой разгибатель запястья (m. extensor carpi ulnaris) (рис. 51, *3*) — второй по толщине среди мускулов, лежащих на латеральной поверхности предплечья. Начинается он сухожильно от самой дистальной точки разгибательного надмыщелка плеча. В области предплечья сухожилие переходит в мощное мясистое брюшко, кото-

на латеральной поверхности проксимального конца пясти. Концевое сухожилие имеет синовиальное влагалище.

Мускул хотя и называется „разгибателем" по своему происхождению и по общей иннервации, но, благодаря прикреплению на сильно развитой добавочной кости запястья, действует как сгибатель запястья.

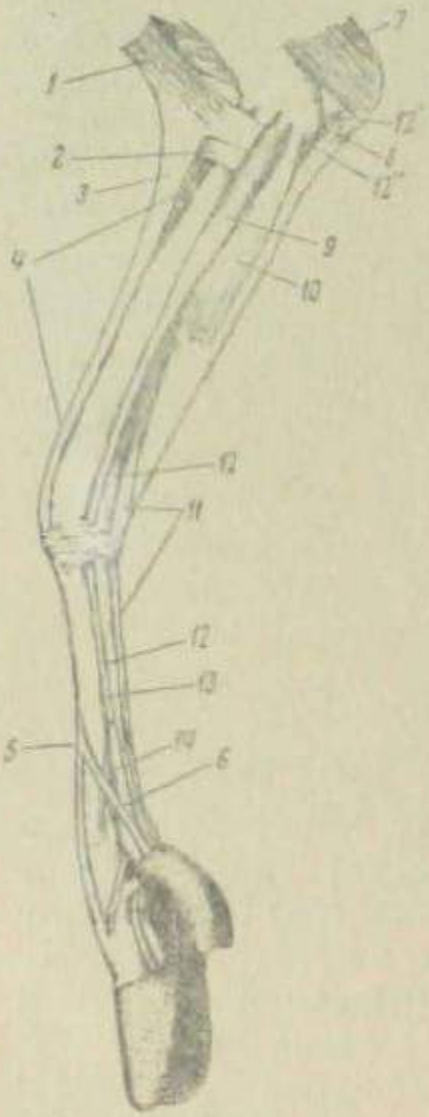

Рис. 50. Мускулатура пясти и пальцев правой грудной конечности с медиальной стороны.

1 — двуглавый м. плеча; *2* — сухожилие внутреннего плечевого м.; *3* — lacertus fibrosus; *4* — лучевой разгибатель запястья; *5* — сухожилие особого разгибателя третьего пальца; *6* — его ветвь ко второму пальцу; *7* — медиальная головка трехглавого м. плеча; *8* — локтевая головка локтевого сгибателя запястья; *9* — лучевой сгибатель запястья; *10* — локтевой сгибатель запястья, его плечевая головка; *11* — поверхностный пальцевый сгибатель; *12* — глубокий пальцевый сгибатель; *12'* — его локтевая головка; *12''* — его плечевая головка; *13* связка второй пястной кости; *14* — вторая пястная кость.

2. Лучевой сгибатель запястья (m. flexor carpi radialis) (рис. 50, *9*), веретенообразной формы, расположен вдоль медио-волярного края луча. Начинается он сухожильно от волярной поверхности сгибательного надмыщелка плечевой кости. В области дистального конца луча мускул переходит снова в сухожилие, которое проходит через общую волярную связку запястья, где заключено в синовиальное влагалище, и оканчивается на волярной поверхности проксимального конца пястной кости.

3. Локтевой сгибатель запястья (m. flexor carpi ulnaris) (рис. 50, *8,10*) довольно широкий, длинный, плоский; лежит на медио-волярной поверхности предплечья, прикрывая собой все лежащие там мускулы, за исключением лучевого сгибателя запястья, к которому прилежит волярно, а латерально граничит с локтевым разгибателем запястья. Начинается он двумя головками, именно: плечевой головкой от волярной поверхности сгибательного надмыщелка плечевой кости, проксимально от начала лучевого сгибателя запястья, а локтевой, очень тонкой и слабо развитой головкой начинается вдоль волярного края локтевого бугра. На проксимальном конце предплечья обе головки соединяются вместе, причем плечевая головка становится мясистой, образуя переднюю мясистую часть мускула, а локтевая головка остается сухожильной, образуя заднюю сухожильную часть мускула. В области дистального конца предплечья мускул снова становится сплошь сухожильным и оканчивается на добавочной кости запястья.

Длинные пальцевые мускулы

А. Экстензоры

1. Общий пальцевый разгибатель (m. extensor digitorum communis) (рис. 51, *5*) является главным разгибателем пальцев; лежит между особыми разгибателями III и IV пальцев, причем первый рас-

головок трехгранной формы, суживающихся дистально и переходящих на середине луча в общее сухожилие. Последнее сначала идет по латеральной поверхности луча и запястья, а затем постепенно переходит на дорзальную поверхность пясти. Более мощная головка начинается от разгибательного надмыщелка плечевой кости, дистально от начала лучевого разгибателя пясти, затем от латерального бугра проксимального конца луча, рядом и дорзально от начала особого разгибателя IV пальца. Более слабая головка начинается от латеральной межкостной связки предплечья. Общее сухожилие обеих головок на дистальном конце лучевой кости лежит, одетое синовиальным влагалищем, в латеральном жолобе, волярно от сухожилия особого разгибателя пальца; на середине пясти отдает тонкое сухожилие, которое пересекает главное сухожилие особого разгибателя IV пальца и идет к капсуле пястно-фалангового сустава V пальца. Подобное же сухожилие, но еще более тонкое и короткое, отходит к капсуле пястно-фалангового сустава II пальца. Близ дистального конца пясти от главного сухожилия мускула отходят еще два сухожильица к дорзальным сесамовидным костям в капсулах пястно-фаланговых суставов III и IV пальцев. Наконец, общее сухожилие мускула делится на две ветви, которые идут к разгибательным отросткам копытцевых костей III и IV пальцев.

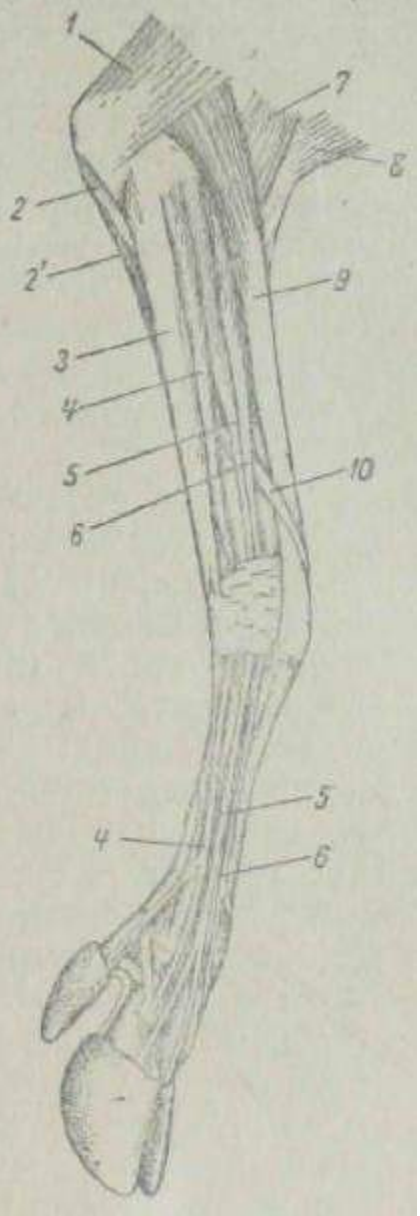

Рис. 51. Мускулатура пясти и пальцев правой грудной конечности с латеральной стороны.

1 — латеральная головка трехглавого м. плеча; *2* — локтевая головка глубокого пальцевого сгибателя; *2'* — его плечевая головка; *3* — локтевой разгибатель запястья; *4* — особый разгибатель четвертого пальца; *5* — общий пальцевый разгибатель; *6* — особый разгибатель третьего пальца; *7* — внутренний плечевой м.; *8* — двуглавый м. плеча; *9* — лучевой разгибатель запястья; *10* — длинный абдуктор большого пальца.

2. Особый разгибатель третьего пальца (m. extensor digiti tertii proprius) (*6*), четырехгранный длинный сжатый с боков мускул, расположен между лучевым разгибателем запястья и общим разгибателем пальцев. Начинается он от разгибательного надмыщелка плечевой кости вместе с лучевым разгибателем запястья, тесно с ним срастаясь; затем, отделившись от названного мускула, идет дистально, переходит в сухожилие, которое лежит, одетое синовиальным влагалищем, в латеральном жолобе дистального конца луча, помещаясь дорзально от сухожилия общего разгибателя пальцев. Пройдя запястье, сухожилие постепенно переходит с латеральной поверхности проксимального конца пясти на дорзальную ее поверхность и лежит медиально от сухожилия общего разгибателя пальцев. Близ дистального конца пясти оно отдает лентовидное сухожилие, которое переходит на дорзальную поверхность второго пальца и прикрепляется к третьей его фаланге (рис. 50, *6*). Главное же сухожилие мускула прикрепляется на проксимальном конце второй фаланги III пальца (*5*).

гранный сплюснутый с боков длинный мускул, который расположен между общим пальцевым разгибателем и локтевым разгибателем запястья на латеральной поверхности предплечья. Одной головкой мускул начинается сухожильно от гребня над латеральной ямкой блока плечевой кости, затем от самой ямки и мясисто на латеральной поверхности проксимального бугра луча и перекидывается через слабую (волярную) головку общего разгибателя пальцев. Вторая головка начинается мясисто от латеро-волярного края локтя. Эта последняя подходит к первой головке, идет вместе с ней до запястья, где обе головки и образуют общее сухожилие. По латеральной поверхности пясти сухожилие мускула спускается дистально, рядом и латерально от сухожилия общего пальцевого разгибателя. Оно отдает на 5-й палец лентовидное сухожилие, которое закрепляется на третьей фаланге. Главное же сухожилие мускула оканчивается на дорзальной поверхности проксимального конца второй фаланги II пальца.

Б. Флексоры

1. Поверхностный пальцевый сгибатель (m. flexor digitorum sublimis) (рис. 50, *11*) — веретенообразный, сплюснутый дорзоволярно мускул. Он расположен на волярной поверхности предплечья под локтевым сгибателем запястья, т. е. дорзально от него, и состоит из двух брюшков — поверхностного и глубокого, которые в проксимальных трех четвертях сращены друг с другом, а в дистальной четверти расщепляются. Кроме того, можно выделить еще третью головку, которая легко отпрепаровывается от поверхностной, но тесно сращена с глубокой головкой мускула. Начинается мускул от дистального конусовидного бугорка разгибательного надмыщелка плеча. Спускаясь дистально, мускул быстро расширяется и утолщается, а подходя к дистальной трети луча, снова начинает суживаться и, наконец, расщепляется на упомянутые два брюшка: поверхностное и глубокое, из которых первое раньше, а второе позже переходят в сухожилия, одетые общим синовиальным влагалищем в области запястья. Оба сухожилия на пясти идут рядом, а на дистальном конце пясти, расширяясь трубкообразно, охватывают сухожилия глубокого пальцевого сгибателя. Оба сухожилия оканчиваются на волярной поверхности вторых фаланг III и IV пальцев.

2. Глубокий пальцевый сгибатель (m. flexor digitorum profundus) (рис. 50, *12*) состоит из четырех вполне раздельных головок: двух плечевых, локтевой и лучевой. Мускул расположен в глубине на волярной поверхности предплечья. Локтевая головка лежит более поверхностно. Она начинается на медиальной поверхности локтевого отростка, дорзально от локтевой головки локтевого разгибателя запястья, огибает своим коротким трехгранным мясистым брюшком заднюю плечевую головку и на ее латеральной поверхности переходит в узкое лентовидное сухожилие, которое и вливается в сухожилие заднеплечевой головки.

Обе плечевых головки лежат непосредственно под поверхностным пальцевым сгибателем. Более мощная заднеплечевая головка начинается сухожильно вместе с поверхностным пальцевым сгибателем от дистального конусовидного бугорка сгибательного надмыщелка плеча и мясисто рядом с бугорком. Более слабая переднеплечевая головка начинается вместе с заднеплечевой головкой и лежит медиально от

дине луча, а заднеплечевая — на дистальном конце луча, где к ней присоединяются сухожилия всех остальных головок.

Лучевая головка очень слабая, своим небольшим плоским мускульным брюшком начинается от волярной поверхности луча под межкостной связкой. На границе между проксимальной и средней третями луча она переходит в тонкое округлое сухожилие, которое идет вдоль границы между обеими костями предплечья, и срастается с сухожилием заднеплечевой головки в области дистальной четверти предплечья.

Общее сухожилие глубокого пальцевого сгибателя идет по волярной поверхности запястья, образуя жолоб для сухожилия поверхностного пальцевого сгибателя. В области дистального конца пясти глубокое пальцевое сухожилие входит в трубкообразное расширение сухожилия поверхностного пальцевого сгибателя и делится на две ветви, из которых каждая заключена в трубку поверхностного пальцевого сгибателя. Каждая ветвь оканчивается на особой площадке третьей фаланги III и соответственно IV пальцев.

Короткие пальцевые сгибатели по существу отсутствуют, из них сохранился лишь межкостный мускул (m. interosseus), который превратился в мощную подвешивающую связку сесамовидных костей первой фаланги. Эта связка расположена на волярной поверхности пясти, где лежит прикрытая сухожилиями пальцевых сгибателей.

Межкостный мускул начинается от общей волярной связки запястья. У дистального конца пясти он расщепляется на три ножки, из которых боковые, в свою очередь расщепляясь, прикрепляются к сесамовидным костям обоих главных пальцев, а средняя ножка оканчивается на внутренних сесамовидных костях главных пальцев. Мускул дает подкрепляющие сухожильные ветви на дорзальную поверхность главных пальцев к сухожилиям специальных пальцевых разгибателей (рис. 37, *14*).

МУСКУЛЫ ТАЗОВОЙ КОНЕЧНОСТИ

Тазобедренный сустав

А. Экстензоры

Разгибатели тазобедренного сустава можно разделить на две группы: короткие разгибатели, или ягодичную группу, и длинные разгибатели, или заднебедренную группу.

1. Ягодичный поверхностный мускул как самостоятельный мускул отсутствует, так как его краниальная часть слилась с напрягателем широкой фасции бедра, а каудальная часть — с двуглавым мускулом бедра.

2. Ягодичный средний мускул (m. glutaeus medius) — мощный мясистый (рис. 42, *14*, и 45, *9*); лежит на наружной поверхности подвздошной кости, прикрывая собой глубокий и добавочный ягодичные мускулы, сам же, в каудальной своей части, прикрыт двуглавым мускулом бедра. Начинается он тонким сухожилием от длиннейшего мускула спины, затем от моклокового и крестцового бугров подвздошной кости, также и от гребня последней и от медиальной половины наружной поверхности крыла подвздошной кости; наконец, начинается от боковых гребней крестцовой кости. Последняя, дорзо-медиальная

кости большого вертела бедра и на медиальной его поверхности, в то время как латеро-вентральная, бо́льшая часть мускула, оканчивается на наружной поверхности большого вертела. Вентро-латерально мускул граничит с напрягателем широкой фасции и с прямым бедренным мускулом.

3. Добавочный ягодичный мускул (m. glutaeus accessorius) (рис. 52, *9*) лежит под ягодичным средним мускулом; начинается латерально от ягодичного гребня на крыле подвздошной кости. По направлению к большому вертелу он суживается и прикрепляется на его дорзальной поверхности. Мускул пронизан пучками сухожильных волокон.

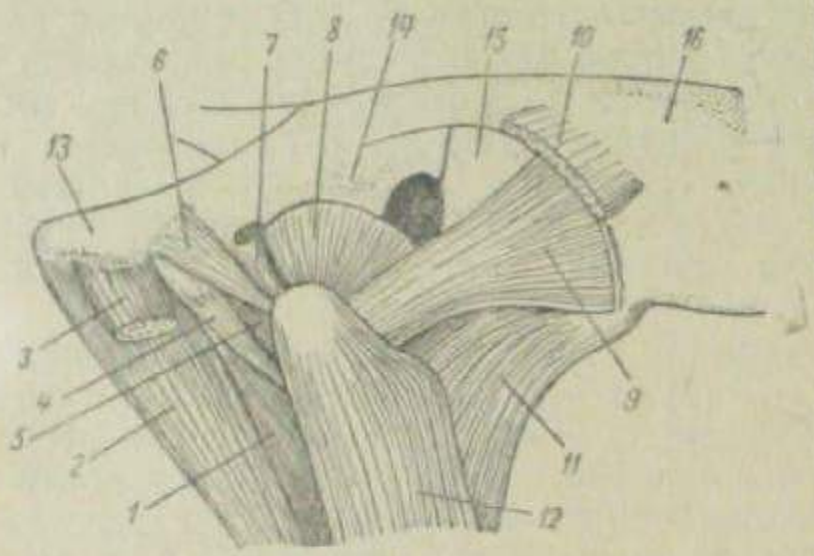

Рис. 52. Глубокие мускулы латеральной поверхности тазобедренного сустава.

1 — м. аддуктор; *2* — полуперепончатый м.; *3* — полусухожильный м.; *4* — квадратный м. бедра; *5* — наружный запирательный м.; *6* — двойничный м.; *7* — внутренний запирательный м.; *8* — ягодичный глубокий м.; *9* — добавочный ягодичный м.; *10* — средний ягодичный м. (обрезан); *11* — напрягатель широкой фасции бедра; *12* — латеральная головка четырехглавого мускула бедра; *13* — седалищный бугор; *14* — крестцово-седалищная связка; *15* — крестцовый бугор; *16* — длиннейший мускул.

4. Ягодичный глубокий мускул (m. glutaeus profundus) (*8*) лежит под ягодичным средним мускулом и каудально от ягодичного добавочного мускула; начинается от всей поверхности седалищной ости. Каудальным краем своим он граничит с сухожилием внутреннего запирательного мускула и направляется к медиальной поверхности большого вертела, на котором и прикрепляется мясисто, под сухожилием среднего ягодичного мускула.

Заднебедренная группа характеризуется тем, что, проходя мимо ряда суставов, действует не только на тазобедренный сустав, но и на коленный и скакательный суставы.

1. Двуглавый мускул бедра (m. biceps femoris) самый мощный из описываемой группы мускулов (рис. 45, *10*). Он лежит непосредственно под кожей и в области таза частично прикрывает собой средний ягодичный мускул, а в области бедра лежит позади бедренной кости. Он начинается двумя головками: крестцовой головкой — от крестцовой кости и широкой тазовой связки и мясисто — от латерального выроста седалищного бугра и от вентральной поверхности последнего; седалищной головкой начинается сухожильно от вентрального выроста седалищного бугра. Соединившись вместе, обе головки направляются, расширяясь веерообразно, дистально. Оканчивается мускул тремя ветвями: коленной ветвью на латеральной поверхности коленной чашки, ниже окончания напрягателя фасции бедра, затем на латеральной боковой связке коленного сустава, а берцовой ветвью — на гребне большеберцовой кости. Задняя часть мускула прикрывает с латеральной поверхности икроножный мускул и оканчивается третьей пяточной сухожильной ветвью на пяточном бугре (рис. 54, *19*).

2. Полусухожильный мускул (m. semitendinosus) располагается непосредственно каудально от двуглавого мускула бедра

кой от латерального выроста седалищного бугра и кзади от него вместе с одноименной головкой двуглавого мускула, с которой срастается. Оканчивается мускул с медиальной стороны на гребне большеберцовой кости, дистально от прикрепления стройного мускула, и другой тонкой пяточной ветвью — на пяточном бугре.

3. Полуперепончатый мускул (m. semimembranosus) — очень мощный (рис. 45, *12*, и 42, *17*); расположен каудо-медиально от полусухожильного мускула. Начинается он от всего вентрального выроста седалищного бугра. В начальной своей части мускул образует задний контур бедра, а затем погружается между полусухожильным и стройным мускулами, направляясь к дистальному концу бедра. Оканчивается он крепким сухожилием на медиальной поверхности медиального мыщелка бедра, затем на медиальной боковой связке коленного сустава и, наконец, более слабым сухожилием — на медиальном мыщелке большеберцовой кости.

4. Квадратный мускул бедра (m. quadratus femoris) лежит медиально от двуглавого мускула бедра и каудально от тазобедренного сустава (рис. 52, *4*). Начинается он от седалищного бугра на его вентральном выросте, медиально от начала вышеописанных мускулов оканчивается на малом вертеле бедра.

Б. Флексоры

Вся эта группа мускулов лежит краниально от тазобедренного сустава.

1. Малый поясничный мускул (m. psoas minor) занимает самое медиальное положение из всех вентральных мускулов области поясницы, но лежит латерально от сухожильных ножек диафрагмы (рис. 53, *1*). Начинается он отдельными мясисто-сухожильными пучками на латеральной поверхности тел двух последних грудных позвонков и первых поясничных, затем сухожильно от двух-трех последних поясничных позвонков. Мускул в краниальной своей части тонкий, в каудальном направлении становится мясистым, но уже в области крыльев крестцовой кости переходит в лентовидное сухожилие. Последнее по пояснично-подвздошному мускулу направляется к поясничному бугорку подвздошной кости, где и прикрепляется довольно широко.

Этот мускул на тазобедренный сустав не действует; описывается здесь в этой группе лишь из удобства описания и изучения. Действует он как сгибатель крестцово-поясничного соединения.

2. Пояснично-подвздошный мускул (m. iliopsoas) (рис. 53) расположен вентрально на поясничных позвонках, дорзально и латерально от малого поясничного мускула, а в области тазобедренного сустава непосредственно краниально от подвздошной кости. Состоит он из двух довольно обособленных друг от друга мускулов: большого поясничного мускула и подвздошного мускула.

1) Большой поясничный мускул (m. psoas major) (*2*), веретенообразной формы, мощный, мясистый; лежит вентрально на телах поясничных позвонков и их поперечнореберных отростках, латерально от малого поясничного мускула. Начинается он от латеральной поверхности тел поясничных позвонков и 12-го грудного позвонка, затем от оснований поперечнореберных отростков двух первых поясничных позвонков. В области подвздошной кости мускул

мускула, вместе с которым и оканчивается мясисто и сухожильно на малом вертеле бедра.

2) Подвздошный мускул (m. iliacus) (*10*) начинается двумя головками: латеральной — более мощной — от вентральной поверхности моклока, затем от подвздошно-лонного гребня до подвздошно-лонного возвышения и, наконец, от сухожилия прямого бедренного мускула; медиальной — более слабой головкой начинается от медиальной поверхности столбика подвздошной кости, прилегая к концевому сухожилию малого поясничного мускула. Обе головки, сливаясь вместе, образуют открытый вентрокраниально жолоб, в котором проходит большой поясничный мускул. Оканчивается он сухожильно и мясисто на малом вертеле бедра. Мускул лежит между портняжным и малым поясничным мускулами — с одной стороны и ягодичным добавочным и прямым мускулом бедра — с другой.

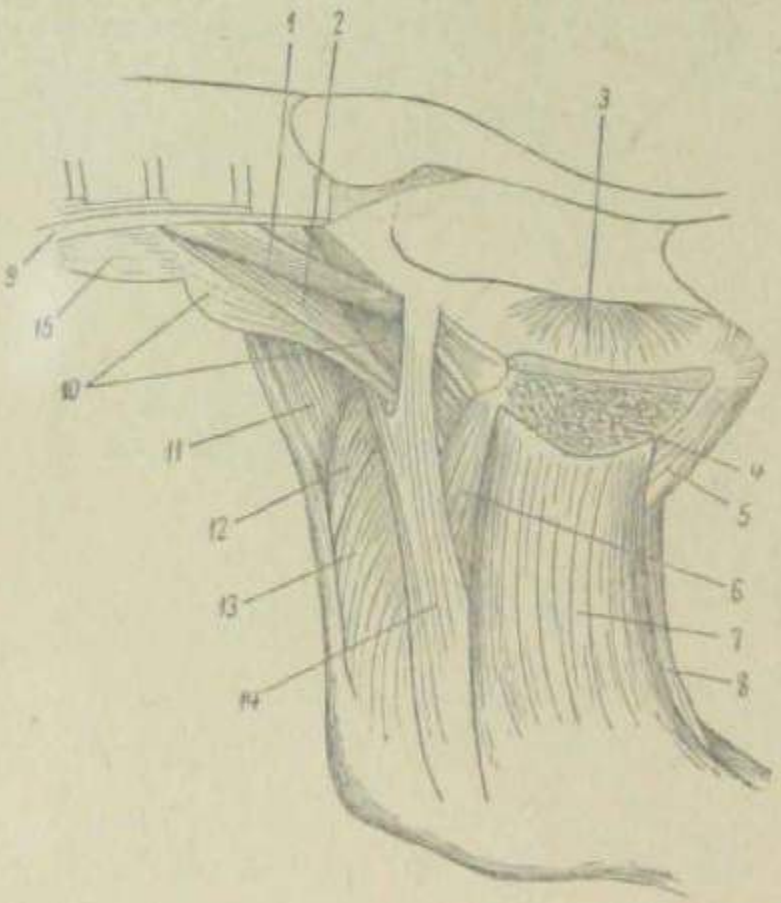

Рис. 53. Мускулатура медиальной поверхности бедра правой конечности.

1 — малый поясничный м.; *2* — большой поясничный м.; *3* — внутренний запирательный м.; *4* — место сращения стройных мускулов; *5* — полуперепончатый м.; *6* — гребешковый м.; *7* — стройный м.; *8* — полусухожильный м.; *9* — ножка диафрагмы; *10* — подвздошный м.; *11* — напрягатель широкой фасции бедра; *12* — прямая головка и *13* — медиальная головка четырехглавого мускула бедра; *14* — портняжный м.; *15* — квадратный поясничный м.

3. Напрягатель широкой фасции бедра (m. tensor fasciі latae) представляет собой веерообразный мускул, расположенный между моклоковым бугром, бедренной костью и коленной чашкой (рис. 45, *28*, и 53, *11*); лежит поверхностно, непосредственно под кожей, краниальный край его образует передний контур всей мускульной группы, расположенной в треугольнике между подвздошной и бедренной костями.

Начинается он мясисто от моклокового бугра и сухожильно на небольшом протяжении вдоль вентрального края крыла подвздошной кости. В области краниального края прямого бедренного мускула мясистое брюшко напрягателя переходит в широкую фасцию бедра, которая срастается с краниальным краем двуглавого мускула бедра и закрепляется утолщенным сухожильным тяжем на коленной чашке.

4. Портняжный мускул (m. sartorius) (рис. 53, *14*) — тонкий, узкий, лентовидный; лежит на медиальной поверхности бедра, непосредственно под кожей. Мускул начинается двумя головками: длинной — каудальной и короткой — краниальной. Длинная головка берет начало узким тонким сухожилием от тела подвздошной кости, дорзокаудально от поясничного бугра. Она перекрещивает с медиальной поверхности концевое сухожилие малого поясничного мускула, ста-

кой. Последняя берет начало на латеральной головке подвздошного мускула. После слияния обе головки портняжного мускула направляются дистально к коленному суставу, где переходят в общее сухожилие. Оканчиваются они вместе со стройным мускулом на медиальном мыщелке большеберцовой кости.

5. Гребешковый мускул (m. pectineus) (*6*) короткий, клиновидный, почти весь медиально прикрыт стройным мускулом и лишь у краниального края его выступает на поверхность, под кожу. Начинается он на пояснично-лонном возвышении, срастаясь с начальным сухожилием стройного мускула. Вскоре после своего начала мускул становится брюшистым, но затем сильно уплощается и оканчивается сухожильно и мясисто на проксимальной части медиальной губы бедренной кости.

В. Аддукторы

1. Стройный мускул (m. gracilis) (рис. 53, *7*) лежит на медиальной поверхности бедра позади портняжного мускула, непосредственно под кожей. Начинается он, вместе с одноименным мускулом другой стороны, мощным общим сухожилием, длиной и шириной до 5,5 см, вдоль тазового шва; сейчас же становится широким, плоским, мясистым мускулом, который направляется дистально, но, не доходя до коленного сустава, переходит в широкое пластинчатое сухожилие. Оканчивается он на медиальном мыщелке и гребне большеберцовой кости проксимально от окончания полусухожильного мускула; своим сухожилием дорзально срастается с сухожилием портняжного мускула, а каудально — с сухожилиями полуперепончатого и полусухожильного мускулов, с которыми и идет к бугру пяточной кости.

2. Аддуктор (m. adductor) (рис. 42, *20*, и 52, *1*) представляет собой очень мощный мускул, расположенный медиально от бедренной кости под стройным мускулом, краниально от полуперепончатого и квадратного мускула бедра и каудально от гребешкового. Начинается он широко и мясисто на вентральной поверхности седалищной кости и на шовной ветви лонной кости, латерально от начала стройного мускула, сливаясь с его сухожилием, каудально от начала гребешкового мускула. Оканчивается мускул на медио-плантарной поверхности средней части тела бедренной кости до начала икроножного мускула. Разделение мускула на отдельные головки у северного оленя совершенно не заметно.

Г. Ротаторы

1. Наружный запирательный мускул (m. obturator externus) (рис. 52, *5*) — веерообразной формы, покрывает с вентральной поверхности запирательное отверстие, на медиальной окружности которого и закрепляется мясисто, полукругом. Суживаясь в латеральном направлении, он идет в вертлужную ямку, где и оканчивается сухожильно, дистальнее от закрепления внутреннего запирательного мускула. Мускул расположен медио-плантарно от тазобедренного сустава между гребешковым и квадратным мускулами бедра.

2. Внутренний запирательный мускул (m. obturator internus) (рис. 52, *7*, и 53, *3*), также как и наружный, веерообразной

верхности, т. е. из полости таза; начинается полукругом вокруг медиального края отверстия. Он суживается по направлению к малой седалищной вырезке таза и переходит в сухожилие. Последнее проходит через указанную вырезку, идет далее каудально от глубокого ягодичного мускула и оканчивается в вертлужной ямке вместе с наружным запирательным мускулом.

3. Двойной мускул (m. gemellus) (рис. 52, *6*), в виде небольшого плоского мускула, лежит под сухожилием внутреннего запирательного мускула, с которым тесно срастается. Начинается он от наружной поверхности седалищной кости между латеральным выростом седалищного бугра и малой седалищной вырезкой; оканчивается вместе с предыдущим.

Коленный сустав

А. Экстензоры

Четырехглавый мускул бедра (m. quadriceps femoris) является чрезвычайно мощным мускулом и состоит из четырех головок, расположенных дорзально от бедренной кости.

1. Латеральная головка, или толстый латеральный мускул (m. vastus lateralis), очень массивный мускул, в виде широкой мясистой пластины прикрывает бедренную кость дорзо-латерально (рис. 42, *39*). Снаружи он сам покрыт сухожилием напрягателя широкой фасции бедра, с мясистым брюшком которого и граничит дорзально, а каудально — с двуглавым мускулом бедра. Начинается мускул от основания большого вертела на латеральной его поверхности, затем мускул быстро утолщается и, снова суживаясь, оканчивается на латеральной поверхности коленной чашки и на прямой связке последней.

2. Медиальная головка, или толстый медиальный мускул (m. vastus medialis) (рис. 53, *13*), подобно латеральной головке, лежит сбоку и краниально от бедренной кости, но с медиальной стороны; с поверхности частично прикрыт портняжным мускулом, каудально граничит с гребешковым мускулом и аддуктором. Начинается он на медиальной поверхности проксимальной трети бедра, под головкой. Оканчивается мускул тонким сухожилием на медиальной боковой связке коленной чашки вместе с сухожилием полуперепончатого мускула, а также и на медиальной поверхности самой коленной чашки. Мясистое мощное брюшко в средней своей части прочно срастается с промежуточной головкой.

3. Прямая головка, или прямой бедренный мускул (m. rectus femoris) (рис. 42, *38*, и 53, *12*), представляет собой мощный мускул, лежащий непосредственно дорзально на бедренной кости между латеральной и медиальной головками. Начинается он двумя сухожильными ножками между гребешковым мускулом и добавочным ягодичным: одной ножкой — в вентральной ямке над суставной впадиной таза, а другой — в латеральной ямке, там же; под последней ножкой находится маленькая слизистая сумочка. После соединения обеих ножек мускул быстро увеличивается в толщине и оканчивается на основании коленной чашки. В дистальной своей половине мускул срастается с латеральной и медиальной головками. Сухожилия всех трех головок имеют под собой слизистую сумку, лежащую на коленной чашке.

4. Промежуточная головка, или бедренный мускул

терально от медиальной головки, с которой тесно срастается. Начинается он широко и мясисто на дорзальной поверхности проксимальной трети бедренной кости, оканчивается на основании коленной чашки.

Б. Флексоры

Подколенный мускул (m. popliteus) (рис. 54, *11*) лежит глубоко на плантарной поверхности коленного сустава, прикрытый головками икроножного мускула и поверхностного сгибателя пальцев. Идет он косо дистально от латеральной поверхности бедренной кости на медио-плантарную поверхность большеберцовой кости, причем сильно расширяется.

Начинается мускул сухожильно на бедренной кости в специальной ямке, под дистальным краем латерального гребня блока, для коленной чашки. Направляясь, он плантарно идет под латеральную боковую связку коленного сустава, становится мясистым, широким и оканчивается мясисто на медиальной половине плантарной поверхности проксимального конца большеберцовой кости.

Скакательный сустав

А. Экстензоры

Трехглавый мускул голени (m. triceps surae) состоит из трех головок: двух головок икроножного мускула и пяточного. Мускул в целом очень массивный, лежит на плантарной поверхности голени, в проксимальной своей части латерально прикрыт двуглавым мускулом бедра, а медиально — полусухожильным.

а) Икроножный мускул (m. gastrocnemius) (рис. 54, *12*) состоит, как уже упомянуто, из двух головок: более слабой — латеральной и более мощной — медиальной. Обе головки начинаются на бедренной кости, по обе стороны от плантарной ямки, на соответствующих шероховатостях и вскоре же сливаются в один мускул. На уровне середины голени обе головки переходят в общее пяточное, или ахиллово, сухожилие (tendo Achillei), которое и закрепляется на дорзальном выросте пяточного бугра, имея под собой синовиальную сумку. Ахиллово сухожилие спиралевидно обвивается сухожилием поверхностного пальцевого сгибателя.

б) Пяточный мускул (m. soleus) (*13*) является самой слабой из всех трех головок в виде узкой длинной мышечной ленты, которая начинается на утолщенном проксимальном конце малоберцовой кости, идет по латеральной поверхности икроножного мускула и вливается в него еще до начала ахиллова сухожилия.

Б. Флексоры

1. Передний большеберцовый мускул (m. tibialis anterior) (рис. 54, *4*) лежит непосредственно на дорзальной поверхности большеберцовой кости, прикрыт третьим малоберцовым мускулом и длинным разгибателем пальцев, для которых образует жолоб. Начинается он двумя головками — более мощной на латеральной поверхности шероховатости большеберцовой кости, более слабой — на проксимальном конце малоберцовой кости. Обе головки вскоре соединяются и образуют плоское жолобообразное мускульное брюшко, кото-

поверхности сухожилия длинного пальцевого разгибателя, проходя вместе с ним под кольцевидной связкой (*8*) в области дистального конца голени, от которой отделяется синовиальным влагалищем. На дорзальной поверхности скакательного сустава сухожилие прямого большеберцового мускула прободает сухожилие третьего малоберцового мускула и спускается на медиальную поверхность проксимального конца основной плюсневой кости, где и закрепляется.

2. Малоберцовый третий мускул (m. peronaeus tertius) (рис. 54, *5*) представляет собой сухожильный тяж, который лишь на средней части голени имеет тощее мускульное брюшко. Лежит он дорзально от переднего большеберцового мускула и длинного пальцевого разгибателя; начинается толстым круглым сухожилием в разгибательной ямке на латеральной мыщелке бедра вместе с длинным пальцевым разгибателем, от которого отделяется лишь на середине голени. Оканчивается мускул тремя сухожильными ножками: самой мощной ножкой на проксимальном конце основной плюсневой кости, затем на центральной заплюсневой кости и, наконец, самой слабой ножкой на третьей заплюсневой кости.

В. Абдуктор

Длинный малоберцовый мускул (m. peronaeus longus) (*18*)—плоский треугольный мускул, расположен на латеральной поверхности голени. Начинается он от латерального мыщелка большеберцовой кости. Короткое мускульное брюшко его, уже у средней трети голени, переходит в тонкое сухожилие, которое спускается дистально на скакательный сустав, между длинным и боковым пальцевыми разгибателями. Сухожилие подходит спереди под латеральную боковую связку заплюсны и направляется плантарно. У плантарного края сустава сухожилие входит в канал между плюсной и дистальным рядом скакательного сустава, идет медиально и закрепляется на первой заплюсневой кости.

Длинные пальцевые мускулы

А. Экстензоры

1. Длинный пальцевый разгибатель (m. extensor digitorum pedis longus) (рис. 54, *7*) веретенообразной формы, лежит под третьим малоберцовым мускулом, вместе с которым начинается в разгибательной ямке на латеральной мыщелке бедренной кости, проходит на большеберцовую кость по мускульной вырезке последней. На середине голени он отделяется от указанного мускула и в области дистального конца голени переходит в сухожилие, которое, будучи одето синовиальным влагалищем, проходит под кольцевидной связкой (*8*). Последняя представляет собой поперечную связку шириной до 18 мм, идущую косо, с латерального края большой берцовой кости на медиальный у дистального конца последней. Далее сухожилие спускается на заплюсну, где идет под петлеобразной связкой (*9*), начинающейся от дорзо-латерального края заплюсны. Наконец, сухожилие переходит на плюсну, где идет к пальцам по дорзальному жолобу. У дистального конца плюсны сухожилие длинного пальцевого разгибателя делится на две ветви, которые по дорзальным поверхностям главных III и IV пальцев направляются к третьим фалангам, на раз-

пальцам (II и V) тонкие сухожильные пучки, которые прикрепляются к капсулам суставов и ко вторым фалангам.

2. Особый разгибатель третьего пальца (m. extensor digiti tertii proprius) имеет веретенообразную форму, лежит непосредственно на большеберцовой кости, медиально от длинного пальцевого разгибателя. Начинается он вместе с последним от бедренной кости и представляет собою лишь медиальное брюшко длинного разгибателя. Сухожилие описываемого мускула, начиная от скакательного сустава, идет дорзо-медиально по сухожилию длинного пальцевого разгибателя и, лишь в области дистальной трети плюсны, постепенно отходит от него по направлению к дорзальной поверхности III пальца. Оканчивается сухожилие на второй фаланге III пальца.

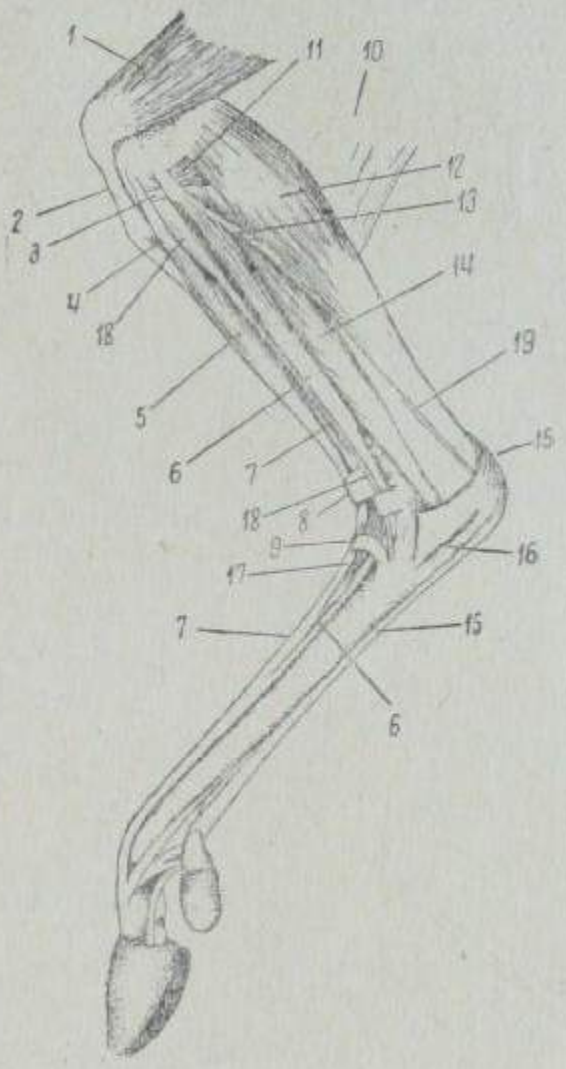

Рис. 54. Мускулатура голени и стопы левой конечности с латеральной поверхности.

1 — латеральная головка четырехглавого м. бедра; *2* — прямые связки коленной чашки; *3* — латеральный мениск; *4* — передний большеберцовый м.; *5* — третий малоберцовый м.; *6* — особый разгибатель четвертого пальца; *7* — длинный пальцевый разгибатель; *8* — кольцевидная связка; *9* — петлеобразная связка; *10* — полусухожильный м.; *11* — подколенный м.; *12* — икроножный м.; *13* — пяточный м.; *14* — глубокий пальцевый сгибатель; *15* — сухожилие поверхностного сгибателя пальцев; *16* — плантарная связка скакательного сустава; *17* — короткий пальцевый разгибатель; *18* — длинный малоберцовый м.; *19* — пяточное сухожилие двуглавого м. бедра.

3. Особый разгибатель четвертого пальца, или боковой пальцевый разгибатель (m. extensor digiti quarti proprius) (рис. 54, *6*), веретенообразной формы, лежит на дорзо-латеральной поверхности голени. Начинается он от латерального мыщелка большой берцовой кости и на головке малой берцовой кости. Сухожилие мускула, одетое синовиальным влагалищем, проходит по жолобку лодыжковой кости. На плюсне оно идет в дорзальном жолобе, латерально от сухожилия длинного пальцевого разгибателя и оканчивается на второй фаланге IV пальца.

4. Короткий пальцевый разгибатель (m. extensor digitorum pedis brevis) (*17*) начинается двумя слабыми мышечными головками от дорзальной поверхности таранной кости между блоками последней и оканчивается плоским сухожилием на сухожилии общего пальцевого разгибателя.

Б. Пальцевые сгибатели

1. Поверхностный пальцевый сгибатель (m. flexor digitorum pedis sublimis) довольно мясистый мускул, лежит между головками икроножного мускула и под ними; начинается в плантарной ямке бедренной кости и сейчас же прикрывается, с плантарной поверхности, икроножным мускулом. В области дистальной трети голени он переходит в круглое, довольно толстое сухожилие, которое огибает с медиального края ахиллово сухожилие и ложится на его

на пальцы, где делится на две ветви, прикрепляющиеся каждая, в свою очередь, двумя ветвями на второй фаланге III и соответственно IV пальца.

2. Глубокий пальцевый сгибатель (m. flexor digitorum pedis profundus) состоит из трех головок (рис. 54; *14*).

а) Латеральная глубокая головка, или длинный сгибатель большого пальца ноги (m. flexor hallucis longus), является самой большой головкой глубокого пальцевого сгибателя. Начинается она мясисто и сухожильно на плантарной поверхности проксимального конца большой берцовой кости и на ее латеральном мыщелке. В области дистальной трети голени мускул переходит в сухожилие, здесь к нему присоединяется латеральная поверхностная головка. Далее обе головки общим сухожилием, одетым синовиальным влагалищем, проходят по плантарной поверхности держателя таранной кости и спускаются на плюсну, под сухожилием поверхностного пальцевого сгибателя. В области плюсно-фалангового сустава сухожилие делится на две ветви, которые идут к копытцевым костям III и IV пальцев, прободая сухожилия поверхностного пальцевого сгибателя.

б) Поверхностная латеральная головка, или задний большеберцовый мускул (m. tibialis posterior), лежит поверхностно на предыдущей головке в виде веретенообразного мускула. Начинается он на плантарной поверхности латерального мыщелка большой берцовой кости и на малой берцовой кости. На середине голени мускул переходит в плоское сухожилие, которое вскоре же и сливается с главным сухожилием.

в) Медиальная головка, или длинный пальцевый сгибатель (m. flexor digitorum longus), также веретенообразной формы, но тоньше предыдущей головки; начинается в подколенной вырезке большой берцовой кости, ближе к латеральному мыщелку последней. На середине голени он переходит в тонкое сухожилие, которое постепенно переходит на медиальную поверхность голени, где и идет, одетое синовиальным влагалищем, в особом жолобке дистального конца большой берцовой кости. Оно проходит по медиальной поверхности скакательного сустава и уже на плюсне вливается в общее сухожилие глубокого пальцевого сгибателя.

3. Межкостный мускул (m. interosseus) идет, как и на грудной конечности, начинаясь от плантарных связок скакательного сустава.

СИСТЕМА ОРГАНОВ ПИТАНИЯ И ГАЗООБМЕНА

Система органов питания и газообмена обслуживает обмен веществ в организме. Она разделяется на комплекс органов питания, через которые в организм поступают питательные вещества, и комплекс органов дыхания, через которые в организм поступает кислород, а из организма выделяется углекислый газ как продукт обмена веществ.

Органы описываемой системы являются трубчатыми и имеют общие черты построения, хотя и с целым рядом индивидуальных особенностей, обусловленных разнообразием их функции.

Общим для всех трубчатых органов является эпителиальный покров, выстилающий изнутри полость трубки со всеми ее ответвлениями. Так как с внешней средой соприкасается именно эпителий трубок, то он и будет устроен крайне разнообразно. Там, где эпителий выполняет защитную функцию, он состоит из напластований клеток, т. е. является плоским многослойным эпителием, например в ротовой полости; там, где он служит для всасывания питательных веществ, он однослойный цилиндрический, например в кишечной трубке. В проводящих дыхательных путях эпителий — однослойный, мерцательный. Ресничками клеток осуществляется очищение поверхности эпителиального покрова. В железах, образовавшихся за счет разрастания и впячиваний эпителиального покрова, эпителий по преимуществу кубический. В легочных пузырьках кубический эпителий превращается в плоский эпителий, образующий стенки легочных пузырьков.

Эпителий располагается на специальной соединительнотканной основе, в которой заложены кровеносные и лимфатические сосуды, железы и скопления лимфоидной ткани, богатой лимфоцитами. В ней же проходят нервы.

Эпителий, исключая железистый, вместе с соединительнотканной основой, от которой он отделяется бесструктурной оболочкой — мембраной, образует слизистую оболочку.

В одних участках трубчатых органов слизистая оболочка прикрепляется к глубже лежащим частям непосредственно своей соединительнотканной основой, вследствие чего она совершенно неподвижна, например в ротовой полости. В других участках слизистая оболочка отделяется от глубже лежащих частей более или менее толстым слоем рыхлой соединительной ткани, составляющей подслизистую оболочку.

Благодаря наличию последней слизистая оболочка может смещаться в различной степени и образовывать расправляемые складки.

мышечный слой, который действует на складки слизистой оболочки, удерживая их в определенном положении.

В подвижных своих участках трубчатые органы снаружи от слизистой и подслизистой оболочек имеют мускульную оболочку. Последняя состоит из пучков гладких мускульных волокон, которые расположены или продольно — в поверхностном пласте, или циркулярно — в глубоком пласте. Благодаря наличию мускулатуры просвет трубки может суживаться, а длина трубки в известных пределах укорачиваться. В области ротоглотки и гортани мускульная оболочка состоит из поперечнополосатой мускульной ткани и к тому же дифференцирована на отдельные мускулы.

В связи с необходимостью придания прочности некоторым трубкам для проведения, например, воздуха, в стенках трубки снаружи от слизистой оболочки развиваются хрящевые кольца, чем обеспечивается зияние просвета трубки (например в трахее).

Органы, расположенные в полостях тела — в грудной, брюшной или тазовой, снаружи одеты особой оболочкой — серозной. Она состоит из соединительнотканной основы, покрывающей непосредственно орган, и из слоя плоских клеток — мезотелия, вследствие чего поверхность серозной оболочки совершенно гладкая. Этим уменьшается трение между подвижными органами, так как серозные оболочки всегда овлажнены.

Серозные оболочки переходят с одних органов на другие, или с органов на стенки туловища, вследствие чего образуются или связки (более короткие), или брыжейки (более длинные). Этими связками органы укрепляются в своем положении и в них же (к органам) проходят сосуды и нервы.

В органах, расположенных вне указанных полостей, вместо серозной оболочки снаружи лежит построенная из рыхлой соединительной ткани адвентиция, которая и укрепляет орган в его положении.

Железы являются производными эпителия, они могут быть очень разнообразны в своем строении, причем одни из них имеют микроскопическую величину — это пристенные железы, заложенные в толще слизистой оболочки, другие, лежащие вне слизистой оболочки, могут достигать очень значительных размеров, как, например, печень, поджелудочная железа, слюнные железы.

По своему строению железы разделяются на одноклеточные и многоклеточные. Первые, в виде бокаловидных клеток, заложены среди цилиндрических клеток эпителия. Они выделяют слизь на поверхность эпителия, вследствие чего и вся оболочка называется слизистой.

Многоклеточные железы представляют собой или трубочки, или пузырьки — альвеолы, состоящие из слоя клеток, расположенных на бесструктурной оболочке.

Начальная часть железы, обращенная в просвет трубчатого органа, называется выводным протоком, а глубокий ее участок — секретирующим отделом. Железистые клетки обычно выделяют специфический секрет, типичный для каждой железы, например слюна, желудочный сок и пр.

Каждая трубочка, или пузырек, окружается соединительной тканью, в которой к железистым клеткам подходят сосуды и нервы.

Помимо простых трубчатых и альвеолярных (пузырьковидных)

альвеолярные железы. Некоторые железы имеют секретирующие отделы и в виде пузырьков и в виде трубочек, вследствие чего они и получают название альвеолярно-трубчатых желез, которые также могут быть простые и сложные.

Грудная и брюшная полости развились из полости тела—целома, вследствие чего и имеют много общего в своем строении. Как грудная, так и брюшная полости изнутри прикрыты внутригрудной и соответственно поперечной брюшной фасцией. Последние выстланы серозной оболочкой описанного выше строения, которая переходит на внутренние органы. Та часть серозной оболочки, которая выстилает стенки полости, называется пристенным, или париетальным листком, а часть серозы, одевающая внутренние органы, — висцеральным листком. Наконец, та часть серозной оболочки, которая соединяет париетальный листок с висцеральным, называется или связкой, или брыжейкой. Серозная оболочка в грудной полости называется плеврой (pleura), а в брюшной полости—брюшиной (peritonaeum). Щелевидное пространство между париетальным и висцеральным листками серозной оболочки представляет серозную полость соответственно плевральную, или перитонеальную—брюшинную. Полости выполнены небольшим количеством серозной жидкости.

В целях удобства описания топографии брюшных органов брюшную полость принято разделять на десять областей.

Так, прежде всего, двумя сегментальными плоскостями брюшную полость делят на три отдела: передний, средний и задний. Кроме того, передний и задний отделы еще подразделяются каждый на три части, а средний отдел—на четыре части.

Передний брюшной отдел—эпигастриум—лежит каудально от диафрагмы до сегментальной плоскости, проводимой через самый выпуклый каудальный край последней пары ребер. Кривой плоскостью вдоль реберной дуги обеих сторон отделяется область, ограниченная мягкими брюшными стенками, прилежащая к мечевидному отростку, вследствие чего она и называется областью мечевидного хряща. Дорзально лежащий участок, защищенный ребрами, в свою очередь подразделяется средней сагиттальной плоскостью на правое и левое подреберья, которые и составляют интраторакальный отдел брюшной полости, защищенный реберными стенками.

Средний брюшной отдел—мезогастриум—лежит каудально от переднего брюшного отдела до сегментальной плоскости, проводимой через краниальные края обоих моклоков. Этот отдел двумя сагиттальными плоскостями, касательными к концам поперечнореберных отростков, делится на боковые части—правую и левую подвздошные области и среднюю часть, которая, в свою очередь, фронтальной плоскостью, проходящей на уровне середины первого ребра, делится на дорзальный отдел—поясничную, или почечную, область и на вентральный отдел—пупочную область.

Задний брюшной отдел—гипогастриум—лежит каудально от среднего брюшного отдела до входа в тазовую область. Он также подразделяется сагиттальными плоскостями на правую и левую паховые области, являющиеся продолжением в каудальном направлении подвздошных областей, и лонную, или срамную, область,

от полости глотки.

Дно ротовой полости образовано слизистой оболочкой, переходящей с зубных отростков вентральной челюсти на язык. В области коренных зубов дно узкое, щелевидное, в области резцовых зубов — более обширное и называется подъязычным дном ротовой полости.

Губы

Губы (labia) — верхняя, или дорзальная, и нижняя, или вентральная — представляют собой кожно-мускульную складку, которая ограничивает вход в ротовую полость — ротовую щель. Обе губы мясисты, длинны, особенно нижняя, и довольно подвижны. В соединительнотканной основе их заложен круговой мускул губ, резцовые мускулы, часть носо-губного поднимателя, опускатель нижней губы и подкожный мускул губ (рис. 46).

Снаружи губы покрыты волосатой кожей, которая вдоль губного края, на расстоянии приблизительно одного сантиметра от него, лишена волос и несет небольшие бородавочки. Последние имеются как на верхней (рис. 55, *1*), так и на нижней губе. Наружная кожа на губном крае переходит в кожистую слизистую оболочку, покрытую плоским многослойным эпителием. Слизистая оболочка покрывает губы с их ротовой поверхности и с нижней губы переходит в десну, а с верхней губы в зубную пластинку.

Верхняя и нижняя губы, переходя одна в другую, образуют спайки губ, ограничивающие углы рта. Последние лежат на уровне клыков верхней челюсти.

Губные слюнные железы (glandulae labiales) заложены в подслизистом слое в виде отдельных долей, которые наиболее сильно развиты около углов рта. Многочисленные протоки их открываются отверстиями на слизистой оболочке.

Щеки

Щеки (buccae) в виде кожно-мускульных складок образуют боковые стенки ротовой полости. Они простираются от углов рта до ветвей нижней челюсти. В большей своей части они покрыты наружным жевательным мускулом.

Снаружи щеки покрыты волосатой кожей, а изнутри выстланы слизистой оболочкой, которая переходит в десны коренных зубов и несет большие плотные конусовидные сосочки, вершинами своими обращенные каудально (рис. 55, *6*). Эти сосочки начинаются в области губ, но там они еще слабо выражены. Они препятствуют выпаданию пищи при ее пережевывании. На уровне 2-го верхнего коренного зуба или на границе между первым и вторым зубами находится отверстие околоушного слюнного протока. Оно лежит между щечными сосочками.

В соединительнотканной основе щек заложены щечный мускул, части носо-губного поднимателя и опускателя нижней губы, скуловой мускул и часть кожного мускула губ (рис. 46).

Дорзальные щечные слюнные железы (glandulae buccales dorsales) лежат в толще мускулатуры щек, вдоль зубного от-

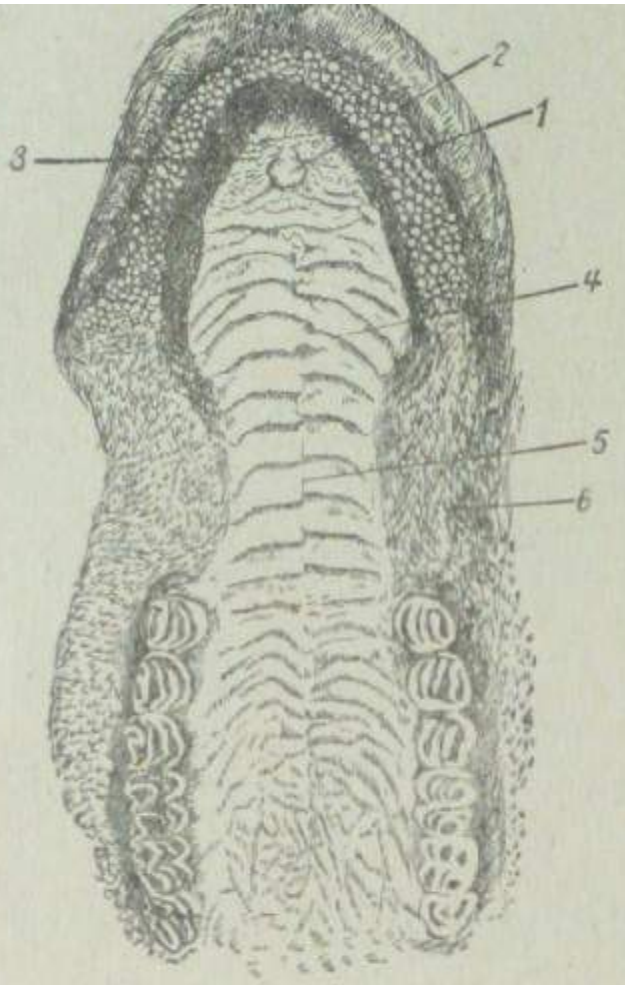

Рис. 55. Свод ротовой полости.

1 — сосочки на дорзальной губе; *2* — резцовый сосок; *3* — зубная пластинка; *4* — небные валики; *5* — небный шов; *6* — сосочки слизистой оболочки щеки.

сильно развиты близ углов рта.

Вентральные щечные слюнные железы (gl. buccales ventrales) (рис. 46, *37*) расположены вдоль зубного отростка вентральной челюсти, в толще мускулатуры щеки, между вентральным щечным нервом и веной нижней губы, последняя лежит дорзально от желез. Все щечные железы открываются короткими протоками в щечное преддверие между сосочками слизистой оболочки.

Десны

Десной (gingiva) называется часть слизистой оболочки, покрывающая зубные отростки челюстей. Вследствие отсутствия подслизистого слоя, десны очень прочно срастаются с периостом костей и переходят в периост зубных луночек. Они богаты кровеносными сосудами и бедны нервами.

В области тел межчелюстных костей десна особенно толста и плотна, и этот участок называется зубной пластинкой (рис. 55, *3*). Позади коренных зубов десны обеих челюстей переходят в крыловидно-челюстные складки слизистой оболочки. Они соединяют друг с другом обе челюсти и в основе своей имеют крыловидно-челюстные связки.

Зубы

Зубы (dentes) представляют собой органы, служащие для срезания и измельчения питательного материала, поэтому они являются самыми твердыми образованиями в организме. Зубы помещаются в зубных луночках дорзальных и вентральных челюстей и в целом образуют зубную аркаду.

Та часть зуба, которая выступает наружу, называется коронкой зуба, а часть, заключенная в луночке, — корнем зуба; границей меж ними является шейка зуба. Внутри зуба находится зубная полость, выполненная пульпой, содержащей кровеносные сосуды и нервы. Зубы описанного строения называются короткокоронковыми, или брахиодонтными.

На коронке различают язычную поверхность, обращенную к языку, и противоположную ей поверхность — щечную или соответственно губную, обращенную к щеке или губе, и, наконец, режущий край, или трущуюся жевательную поверхность, которая характеризуется тем, что она или заострена или, напротив, довольно широкая и несет

Основа зуба построена из дентина — ткани, сходной с костной тканью. Коронка снаружи покрыта эмалью, самой прочной тканью в организме. Эмаль в области шейки зуба постепенно сходит на-нет. Корень зуба покрыт сходным с костной тканью цементом, который заходит также и на складки эмали.

По своему строению все зубы делятся на резцы, клыки и коренные зубы; такой тип зубов называется разнотипичным, или гетеродонтным.

Резцы (dentes incisivi) расположены только на резцовой части вентральной челюсти в количестве трех с каждой стороны. На дорзальной челюсти резцы отсутствуют. За резцами следуют клыки (dentes canini) по одному на каждой челюсти. Однако клыки на дорзальной челюсти сильно редуцированы и не выступают из-под слизистой оболочки (ср. рис. 15, *17*, и 55), а на вентральной челюсти они ассимилировались с резцами, расположены рядом с ними, имеют то же строение и обычно причисляются к резцам. Таким образом на вентральной челюсти резцов будет по четыре с каждой стороны. Внутренние из них называются зацепами, а наружные (клыки) окрайками, а между ними — внутренние и наружные средние резцы.

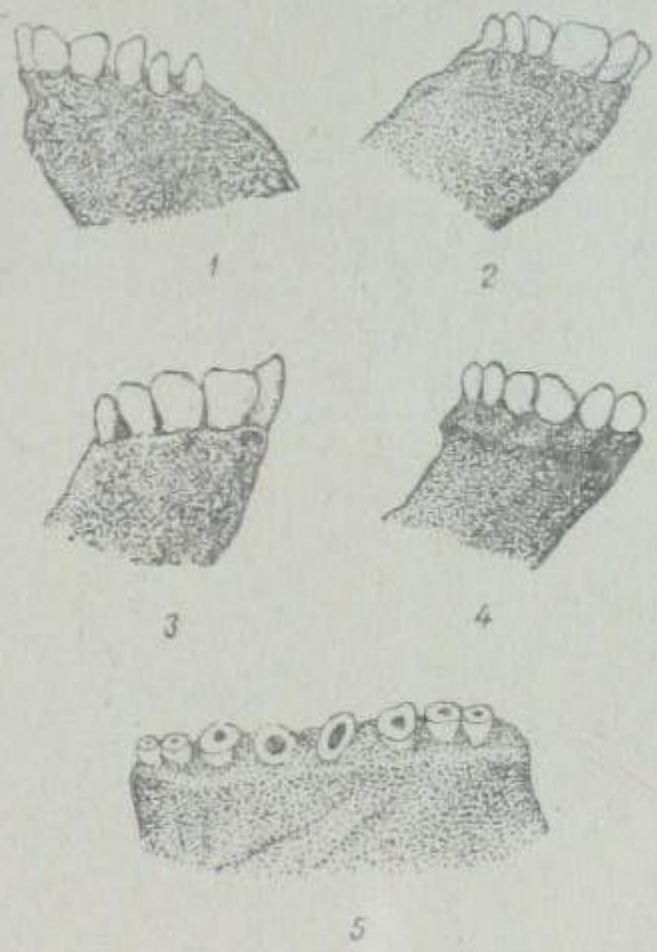

Рис. 56. Смена и стирание резцов.

1 — молочные резцы в 6 месяцев; *2* — смена зацепов в 9 месяцев; *3* — постоянные резцы (12 мес.); *4* — начало стирания постоянных зацепов; *5* — резцы, сильно стертые (около 8 лет).

Коренные зубы (d. molares) лежат в области щек. Это наиболее массивные зубы; они характеризуются сильно развитыми коронками, с обширной жевательной поверхностью, с богатым количеством складок эмали. Так как эти складки образуют луночки выпукло-вогнутой формы, напоминающей серп луны, то отсюда такие зубы называются лунчатыми, или селенодонтными зубами.

Количество коренных зубов на каждой челюсти — шесть как справа, так и слева. Первые три зуба называются премолярами, или предмелющими зубами, а задние три зуба — молярами, или мелющими зубами.

Коренные зубы дорзальной челюсти имеют коронки более массивные, чем на вентральной челюсти. На премолярах коронка с жевательной поверхностью неправильно овальной формы, а на молярах — неправильно четырехугольной формы, при этом жолобок, идущий вдоль коронки на язычной ее поверхности, ясно делит зуб на переднюю и заднюю половины. Премоляры несут по одной луночке, а моляры — по две. Корней три на каждом зубе, причем один лежит медиально, он явно двойственного происхождения, а другие два лежат латерально.

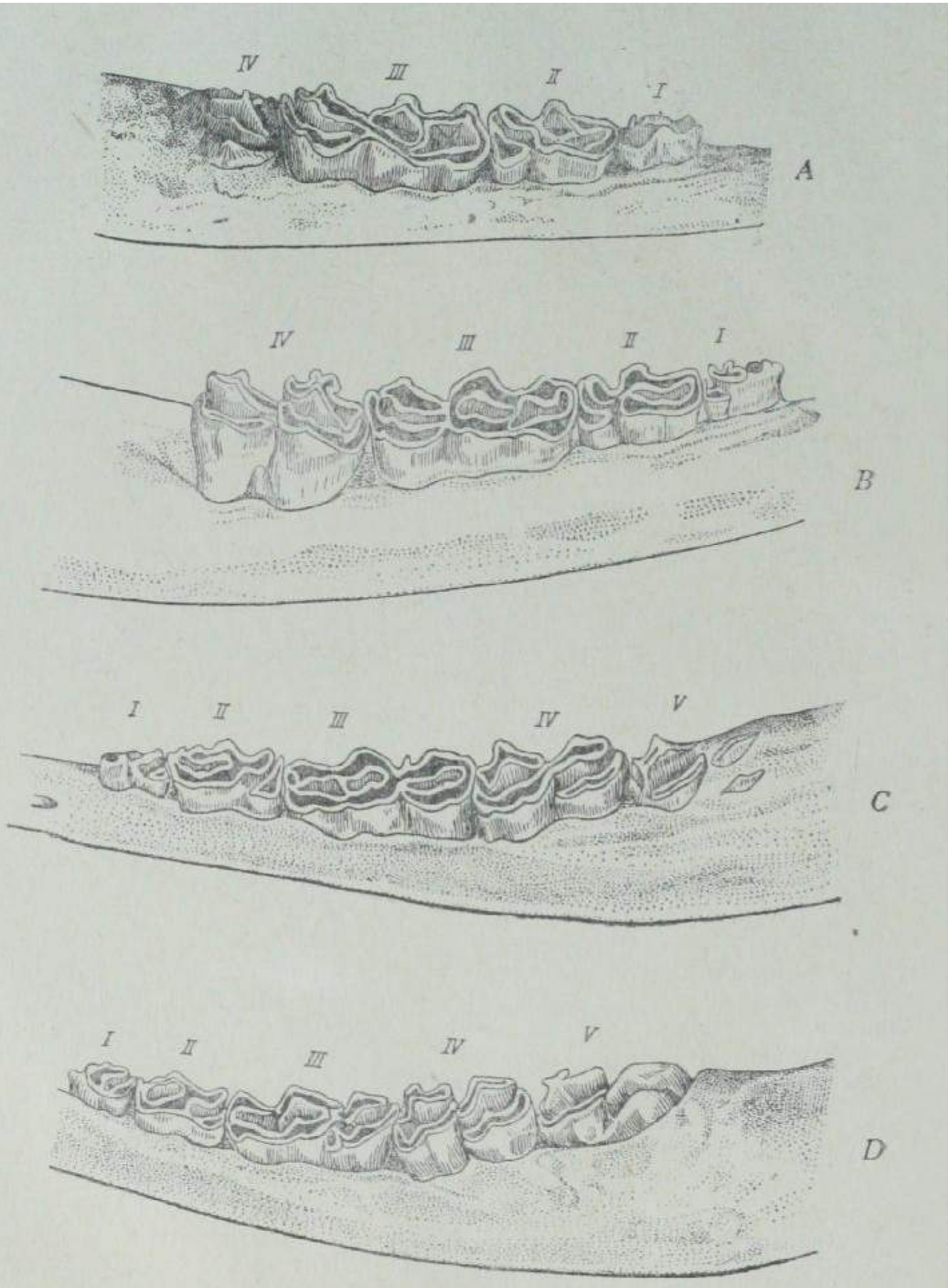

Рис. 57. Прорезывание, стирание и смена коренных зубов нижней челюсти.

A — в 4 месяца; *B* — в 6 месяцев; *C* — в 9 месяцев; *D* — в 12 месяцев. *I* — *V* — коренные зубы

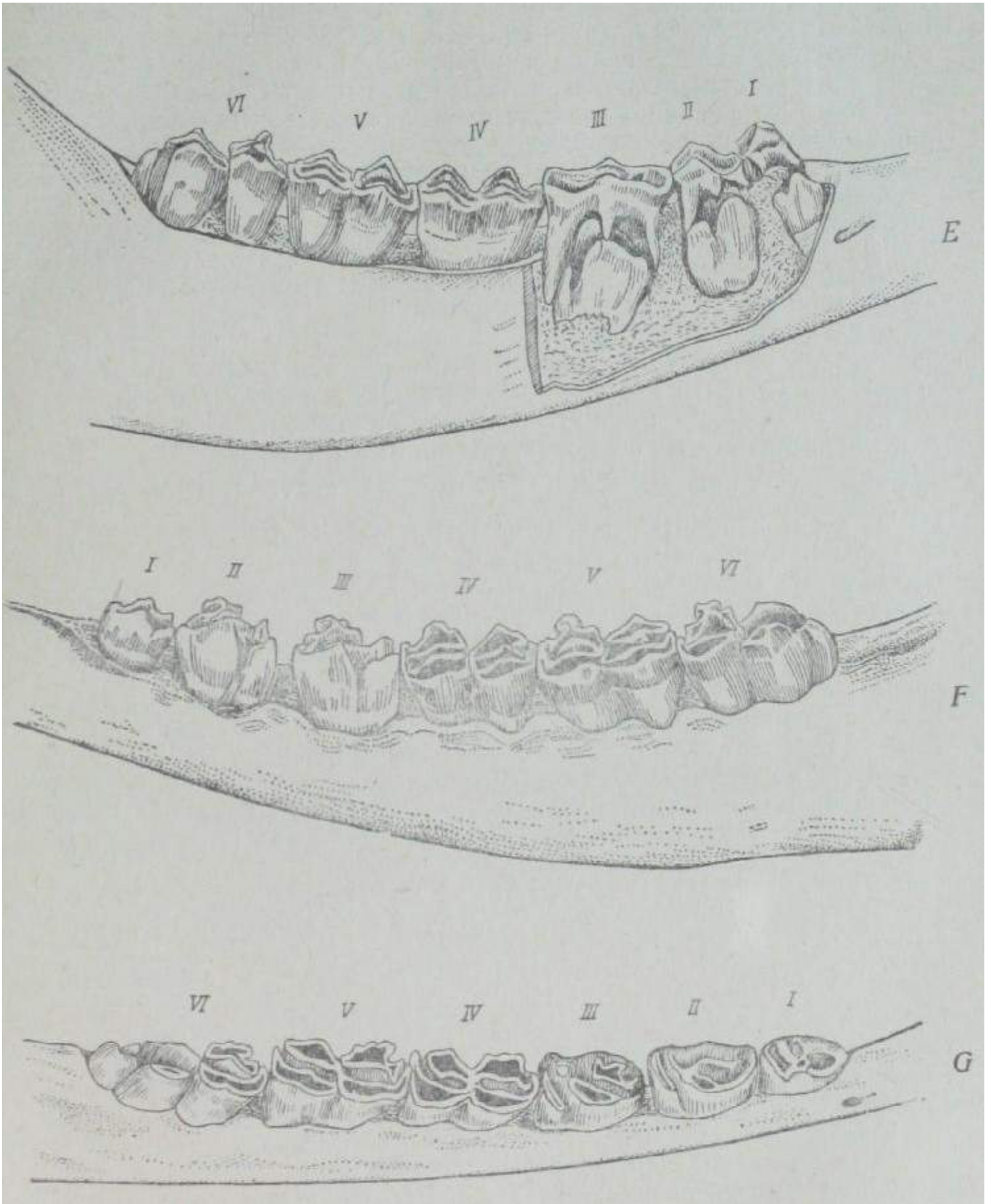

Рис. 57. Прорезывание, стирание и смена коренных зубов нижней челюсти.

E — в 18 месяцев; *F* — в 22 месяца; *G* — в 24 месяца.

I — *VI* — коренные зубы. На рис. *E* *I* — *III* — молочные и заменяющие их постоянные. На рис. *F* и *G* *I* — *III* — постоянные премоляры.

три складки эмали. Каждый зуб имеет по два пластинчатых корня, один из них передний, другой задний. При рассматривании коренных зубов сбоку — в целом они напоминают зубцы пилы (рис. 15), которые, однако, сглаживаются у более старых животных. Массивность коренных зубов обеих челюстей увеличивается от первого премоляра к последнему моляру.

Зубы прорезываются не все сразу, в первую очередь прорезываются молочные зубы, а затем постоянные зубы. Молочные зубы имеют то же строение, что и постоянные, и отличаются лишь своими меньшими размерами, а второй премоляр нижней челюсти — наличием трех корней. Моляры одни лишь не имеют своих молочных предшественников и являются постоянными зубами.

Количество и состав зубов для каждого вида животного обозначаются так называемой зубной формулой — в виде дроби, где числителем обозначаются зубы дорзальной челюсти, а знаменателем—зубы вентральной челюсти; при этом количество зубов показывается только для одной левой стороны. Для северного оленя зубная формула будет такой: для молочных $\frac{0}{4}\ \frac{0}{0}\ \frac{3}{3}\ \frac{0}{0}$, для постоянных $\frac{0}{4}\ \frac{1}{0}\ \frac{3}{3}\ \frac{3}{3}$ (читая слева направо: резцы, клыки, премоляры и моляры).

Молочные резцы и премоляры прорезываются до рождения. Смена молочных резцов на постоянные, по данным Соловьева, происходит в следующие сроки: зацепы в 9 месяцев, внутренние средние в 10 месяцев, наружные средние в 11 месяцев, окрайки в 12 месяцев (рис. 56). В 3 года начинают стираться зацепы, в 4 года — внутренние средние, в 5 лет — наружные средние, а в 6 лет — окрайки. В 8 лет зацепы стираются до половины своей длины, в 9 лет—внутренние, в 10 лет — наружные и в 11 лет — окрайки. К 12—15 годам выпадают все резцы.

Смена молочных премоляров на постоянные (на вентральной челюсти) происходит значительно позднее прорезывания моляров, премоляры прорезываются в 20 месяцев, а начинают стираться в 24 месяца, повидимому, все сразу. Первый моляр начинает уже стираться в 6 месяцев на обоих зубцах, второй — в 12 месяцев и третий — в 20 месяцев. Прорезывается каждый на 2—3 месяца раньше (рис. 57) (Соловьев).

Твердое нёбо

Твердое нёбо (palatum durum) (рис. 55) образовано слизистой оболочкой, которая покрывает небные отростки верхнечелюстных и межчелюстных костей и небные кости. По средней сагиттальной линии (в виде бороздки) на слизистой оболочке заметен небный шов (*5*). Он расположен на месте сращения обеих половин твердого нёба в процессе эмбрионального развития. У разных индивидов небный шов развит неодинаково сильно. По обе стороны от небного шва на твердом нёбе находятся твердые небные валики в виде нераспрaвляющихся складок, которые идут в поперечном направлении в каждой половине нёба (*4*). Наиболее сильно небные валики развиты в оральной половине нёба, впереди от коренных зубов, в количестве 11—13 пар, задние из них более короткие, а передние, более сильно развитые, несут зубчатые края, унизанные обращенными кзади сосоч-

что особенно бросается в глаза в их задних рядах. В задней части нёба, между коренными зубами, небных валиков меньше — всего лишь 5—7 пар, при этом они гладкие, лишь изредка встречаются на них одиночные длинные сосочки. В самой задней части нёба валики совершенно отсутствуют.

На границе с зубной пластинкой расположен небольшой угловато-округлой формы резцовый сосочек, окруженный узким жолобком (2). На дне жолобка, справа и слева от резцового сосочка, находятся отверстия небно-носового канала, сообщающего ротовую полость с носовой.

В подслизистой оболочке передней половины твердого нёба заложено густое венозное сплетение, образующее подобие кавернозного тела, а в задней половине нёба — слой желез, устьица которых хорошо заметны на поверхности.

Мягкое нёбо

Мягкое нёбо, или небная занавеска (velum palatinum), является непосредственным продолжением кзади твердого нёба (рис. 58, 37).

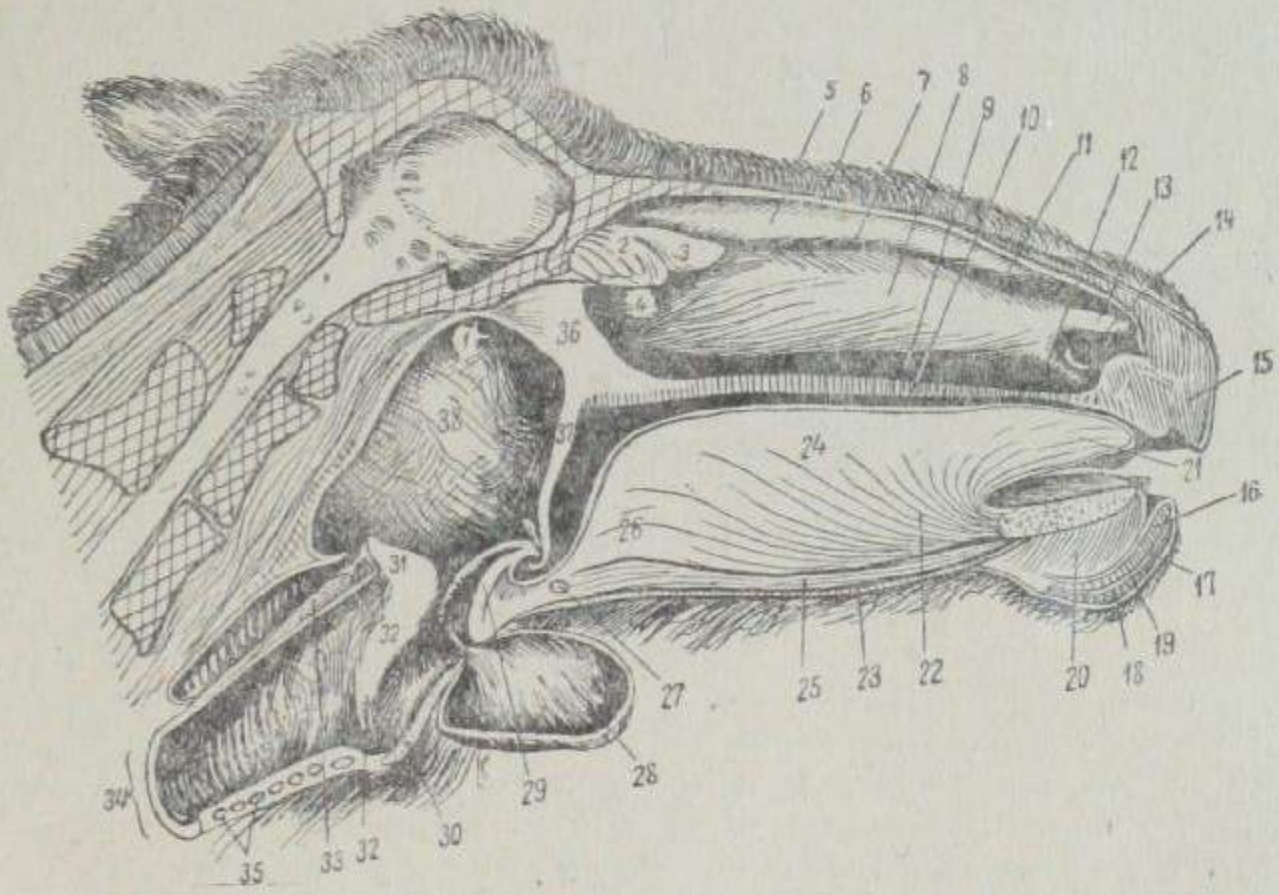

Рис. 58. Сагиттальный разрез головы.

1 — отверстие слуховой трубы со стороны глотки; *2* — лабиринт решетчатой кости; *3* — средняя раковина; *4* — заднераковинная ямка; *5* — дорзальная раковина; *6* — дорзальный и *7* — средний носовые ходы; *8* — вентральная раковина; *9* — вентральный носовой ход; *10* — костное нёбо; *11* — прямая складка; *12* — складка дна; *13* — крыловая складка; *14* — синус преддверия носа; *15* — дорзальная и *16* — вентральная губы; *17* — наружное сухожильное сплетение; *18* — опускатель нижней губы; *19* — внутреннее сухожильное сплетение; *20* — подбородочный мускул; *21* — кончик языка; *22* — подбородочно-язычный мускул; *23* — межчелюстной мускул; *24* — тело языка; *25* — подбородочно-подъязычный мускул; *26* — корень языка; *27* — тело подъязычной кости; *28* — средний гортанный дивертикул; *29* — надгортанник; *30* — щитовидный хрящ; *31* — черпаловидный хрящ; *32* — голосовая губа; *33* — перстневидный хрящ; *34* — трахея; *35* — хрящи трахеи; *36* — часть носовой перегородки; *37* — небная занавеска; *38* — глотка. Вход из ротовой полости в глотку показан стрелкой.

Оно прикрепляется вдоль заднего края костного нёба, по краю хоан,

глотки. Так как сошник сильно развит, то небная занавеска прикрепляется и к нему, вследствие чего позади края хоан образуется натянутая часть мягкого нёба длиной до 15 мм. Небная занавеска очень длинная, у крупных пород оленей она достигает 9 см.

В соединительнотканной основе небной занавески заложены небный мускул, небно-глоточный мускул, поднимать и напрягатель небной занавески.

Как ротовая, так и глоточная поверхности мягкого нёба выстланы слизистой оболочкой, которая с ротовой поверхности покрыта плоским многослойным эпителием, а с глоточной поверхности — мерцательным эпителием. Под слизистой оболочкой, на обеих поверхностях небной занавески, заложены небные железы, устьица которых хорошо заметны. Вентральная половина небной занавески почти полностью перепончатая и состоит лишь из удвоения (дубликатуры) слизистой оболочки.

Свободный край небной занавески называется небной дугой, она переходит в небно-глоточную дугу, лежащую в виде складок слизистой оболочки на боковых стенках глотки. Слизистая оболочка с ротовой поверхности небной занавески переходит на корень языка. Эта часть слизистой оболочки обычно называется (в учебниках) язычно-небной дугой, хотя ее лучше рассматривать как боковую стенку заднего отдела ротовой полости. Между небной дугой и корнем языка остается щелевидный вход в глотку — зев.

На границе между небной занавеской и началом язычно-небной дуги, близ края хоан (на расстоянии около 2 см от него), справа и слева, в довольно близком соседстве друг с другом находятся небные миндалины (tonsillae palatinae) в виде продолговатых углублений — ямок миндалин длиной до 14 мм и шириной до 5 мм. На дне каждой ямки миндалины заметен целый ряд ходов глубиной до 11 мм. Миндалины состоят из скоплений лимфатических узелков, расположенных под слизистой оболочкой (рис. 85, *3*).

Мускулы небной занавески

1. Небный мускул (m. palatinus) начинается от сошника и от срединного гребня хоан, спускается по средней линии к небной дуге, однако не достигает ее. Представляет он собой толстый мускульный тяж шириной до 12 мм и длиной до 6 см. С глоточной поверхности он прикрыт слизистой оболочкой, а с ротовой поверхности поднимателем небной занавески и небно-глоточным мускулом.

2. Поднимать небной занавески (m. levator veli palatini) начинается мясисто на мускульном отростке барабанной части каменистой кости и срастается со слуховой трубой. Идет он в виде толстого округлого мускульного тяжа к середине небной занавески, где орально от небного мускула сплетается с волокнами одноименного мускула другой стороны и с небно-глоточным мускулом. Бо́льшая часть пучков его волокон доходит почти до края небной дуги.

3. Напрягатель небной занавески (m. tensor veli palatini) (рис. 62, *8*) начинается мясисто и сухожильно на аборальном крае крылового отростка клиновидной кости, латерально от слуховой трубы, с которой также срастается, затем — от аборального края крыловидной кости. Располагаясь латерально от поднимателя небной

кости, на котором и прикрепляется частью своих волокон. Другой частью волокон он прикрепляется на краю хоан, а меньшей частью пучков сухожильных волокон идет в небную занавеску.

Действие мускулов небной занавески тесно связано с актом глотания. При проглатывании пищи поднимать небной занавески, совместно с небно-глоточным мускулом (см. мускулы глотки), приподнимает небную занавеску, а небный мускул после акта глотания укорачивает небную занавеску, которая после расслабления мускула занимает свое обычное положение. Напрягатель же небной занавески натягивает хоанную часть последней. Вследствие срастания со слуховой трубой напрягатель небной занавески, располагающийся латерально от трубы, и поднимать небной занавески, располагающийся медиально от трубы, при своих сокращениях расширяют слуховую трубу.

Дно ротовой полости

Между боковой поверхностью языка и десной области коренных зубов дно ротовой полости представляет щель, в глубине которой находятся небольшие боковые подъязычные складки слизистой оболочки с одним рядом крупных конических сосочков. Эти складки наиболее сильно развиты в передней их части на протяжении до 2 см, где они достигают высоты 15 мм. В этих складках лежат подъязычные слюнные железы, устьица которых выступают на поверхности слизистой оболочки. Под верхушкой языка дно более обширно. Близ резцовых зубов находятся две маленьких подъязычных (или голодных) бородавки в виде треугольной формы сосочков, величиной до 3 мм. В них открываются самостоятельными отверстиями протоки подчелюстных и подъязычных слюнных желез.

Язык

Язык (lingua) представляет собой сильно развитый мускулистый орган, расположенный внутри аркады зубов вентральной челюсти. На языке различают корень, тело и верхушку.

Корень языка лежит непосредственно впереди надгортанника позади коренных зубов (рис. 59, *1*). Он несет только одну поверхность — спинковую — и тесно связан с подъязычной костью. Тело языка представляет собой значительную часть языка, лежащую в области коренных зубов. Оно несет три поверхности: спинковую и две боковых. На спинковой поверхности (*2*), в области второго премоляра, заметно небольшое возвышение в виде припухлости — подушка языка (*3*). Вентрально тело языка укреплено мускулатурой дна ротовой полости. Верхушка языка составляет переднюю часть языка, обладающую максимальной подвижностью, так как имеет две поверхности: дорзальную, или спинковую, и вентральную и два края, переходящие один в другой на переднем конце языка (рис. 58, *21*).

В соединительнотканной основе языка заложена целая серия мускулов, берущих свое начало или от подъязычной кости, или от подбородочного угла вентральной челюсти. Язык покрыт слизистой оболочкой, которая на спинковой его поверхности несет целый ряд сосочков (papillae) — нитевидных (рис. 59, *7*), конических (*5*), грибовид-

вкусовыми, а остальные выполняют механическую функцию. Слизистая оболочка боковых поверхностей тела языка и вентральной поверхности верхушки языка — гладкая и нежная — переходит в слизистую оболочку дна ротовой полости и при этом образует под верхушкой языка складку — уздечку языка.

Нитевидные сосочки у северного оленя мягкие. Они представляют собой конические выросты эпителия слизистой оболочки. Вершинами своими они обращены каудально и расположены в области верхушки и тела языка до подушки языка, но на корне языка их нет. Они выполняют чисто механическую роль, придавая языку бархатистую поверхность.

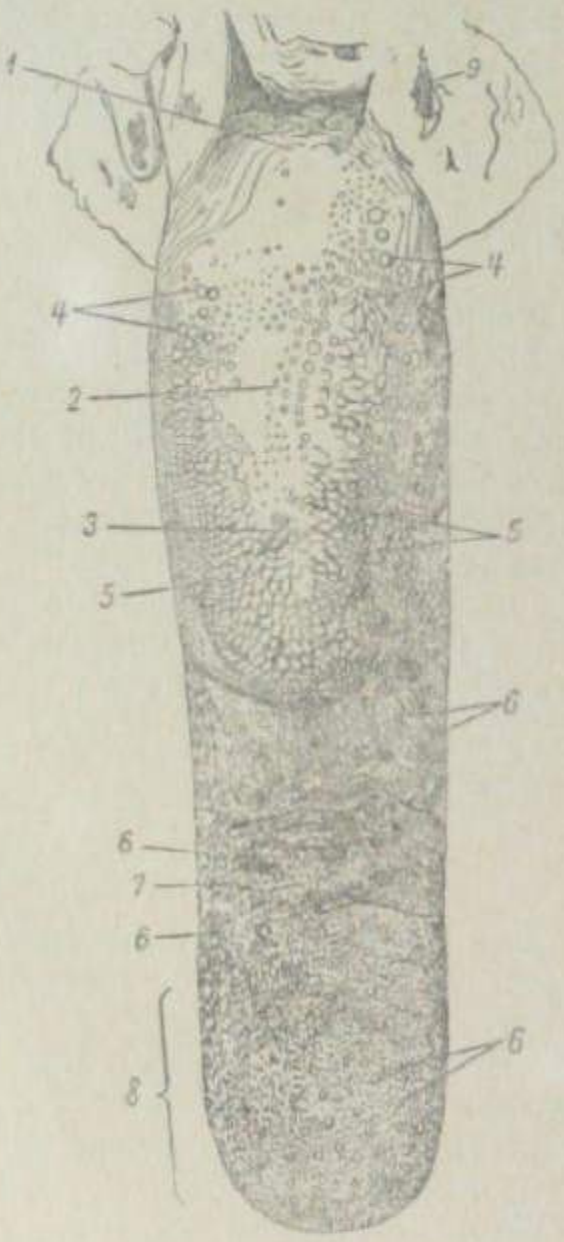

Рис. 59. Язык.

1 — корень языка; *2* — спинка языка; *3* — подушка на теле языка; *4* — валиковидные сосочки; *5* — конические сосочки; *6* — грибовидные сосочки; *7* — нитевидные сосочки; *8* — кончик языка; *9* — миндалина на небной занавеске.

Конические соски представляют собой длинные, довольно грубые, конической формы выросты слизистой оболочки. Вершины сосочков направлены кзади. Конические сосочки расположены на спинке и особенно на подушке языка. Более высокие из них образуют два ряда, сходящихся кпереди под углом в виде римской цифры пять. Внутри этого треугольного участка лежат более мелкие и плоские сосочки, убывающие в своей величине кзади.

Грибовидные сосочки представляют собой выросты слизистой оболочки величиной меньше булавочной головки. Они разбросаны между нитевидными сосочками на спинковой поверхности языка; особенно много их на краях верхушки языка и на боковых поверхностях тела языка. В слизистой оболочке грибовидных сосочков заложены вкусовые луковицы, являющиеся органами вкуса.

Валиковидные сосочки по своей форме напоминают грибовидные сосочки, с тем лишь отличием, что они массивнее и притом не выдаются над поверхностью слизистой оболочки, а углублены в последнюю, вследствие чего вокруг сосочка образуется жолобок, край которого и называется валиком. В стенках жолобка заложены вкусовые луковицы, а на дне его открываются протоки желез. Валиковидные сосочки расположены в задней части тела языка довольно беспорядочно, но все же можно выделить два ряда по 9—12 сосочков, около них еще один или два неполных ряда. Величина сосочков также чрезвычайно разнообразна. Кзади лежат наиболее крупные, округло-овальной формы сосочки, достигающие 2,5 мм в диаметре. Кпереди сосочки становятся меньше, теряют валик и постепенно переходят в грибовидные сосочки, вследствие чего количество их очень трудно

На корне языка слизистая оболочка гладкая, лишена каких бы то ни было сосочков, на ней заметны лишь ямочки язычной миндалины, лежащей в хорошо развитой подслизистой ткани.

Мускулы языка и подъязычной кости

1. Поперечный межчелюстный мускул (m. transversus mandibulae) лежит в подчелюстном пространстве вентральной челюсти. В аборальной своей части, вентрально, он прикрыт межбрюшковыми волокнами, отходящими от обоих двубрюшных мускулов. Поперечный межчелюстной мускул подразделяется на два пласта: поверхностный и глубокий, причем поверхностный пласт, в свою очередь, может быть подразделен на оральную и аборальную части (рис. 47). В поверхностном пласте оральная часть лежит близ подбородочного угла непосредственно под кожей и имеет поперечное направление пучков волокон, аборальная часть лежит под межбрюшковыми волокнами в области коренных зубов и имеет косое направление пучков волокон, образующих углы в аборальном направлении. В глубоком пласте пучки волокон имеют косое направление и образуют слабо выраженные углы в оральном направлении. Часть глубокого пласта между оральной и аборальной частями поверхностного пласта лежит непосредственно под кожей.

Оба пласта, как глубокий, так и поверхностный, начинаются вдоль дорзального края медиальной поверхности тела нижней челюсти, от подбородочного угла до прикрепления крылового мускула; спускаются затем по телу челюсти, до ее вентрального края, и идут в поперечном направлении до слабо выраженного срединного шва, в котором и сливаются обе половины мускула (правая и левая). При этом поперечный ход волокон отклоняется назад или вперед в том или ином пласте, согласно данному выше описанию.

Действие. Мускул приподнимает дно ротовой полости и прижимает тело и корень языка к твердому нёбу и небной занавеске.

2. Подбородочно-подъязычный мускул (m. geniohyoideus) лежит дорзально от поперечного межчелюстного мускула вдоль срединной линии (рис. 58, 25). Он начинается общим с подбородочно-язычным мускулом длинным и широким сухожилием от подбородочного угла нижней челюсти; идет аборально вместе с одноименным мускулом другой стороны, от которого легко может быть отделен лишь в аборальной своей части. Оканчивается мускул на теле подъязычной кости и тонкими сухожильицами на малых рогах ее, близ тела кости.

При сокращении мускул тянет подъязычную кость вперед, а вместе с ней и язык, высовывая его из ротовой полости.

3. Подбородочно-язычный мускул (m. genioglossus) (рис. 58, 22) лежит дорзально от подбородочно-подъязычного мускула, рядом с одноименным мускулом другой стороны, и медиально от глубокого длинного мускула языка и от бокового язычного мускула.

Начинается мускул мясисто и сухожильно в подбородочном углу нижней челюсти и расходится веерообразно в теле языка, достигая пучками своих волокон кончика языка, а на корне языка доходит почти до надгортанника.

При сокращении он уплощает язык в дорзо-вентральном направ-

вает его из ротовой полости, помогая подбородочно-подъязычным мускулам.

4. Плече-подъязычный мускул (m. omohyoideus) (рис. 42, *24*, и 43, *12*) начинается плоским сухожилием на длинном мускуле головы в области пятого шейного позвонка и от реберного отростка шестого шейного позвонка. Идет он косо кранио-медиально по трахее, латерально от сонной артерии, дорзально от грудино-сосцевидного мускула и вентрально от грудино-щитовидного мускула. Оканчивается мускул сухожилием на латеральном конце тела подъязычной кости.

При сокращении мускул тянет подъязычную кость назад, а вместе с нею и язык.

5. Грудино-подъязычный мускул отсутствует.

6. Боковой язычный мускул (m. styloglossus) (рис. 62, *12*) начинается мясисто и сухожильно на латеральной поверхности дистального конца среднего членика ветви подъязычной кости. Он идет на боковую поверхность языка до самого кончика его. Отдельные пучки мускульных волокон внедряются в толщу языка. Мускул лежит непосредственно под слизистой оболочкой языка.

При двустороннем действии мускул укорачивает язык, а при одностороннем — поворачивает его в свою сторону.

7. Основной язычный мускул (m. baseoglossus) (*11*) лежит под боковым язычным мускулом. Состоит он из трех частей, довольно легко отделяемых друг от друга. Две части лежат более поверхностно в одной плоскости. Они начинаются от тела подъязычной кости, а также небольшими пучками от малых рогов подъязычной кости и от срединного шва, между обоими подбородочно-подъязычными мускулами, непосредственно впереди тела подъязычной кости. Это самая широкая часть мускула. Она идет на спинку языка, где и теряется в направлении к кончику языка, заходя под мускульные пучки бокового язычного мускула и дорзального язычного. Третья часть, более глубокая, лентовидная и узкая, начинается от тела подъязычной кости и идет по медиальной поверхности вышеописанной поверхностной части мускула косо вперед и теряется в язычном мускуле. Основной язычный мускул тянет язык назад.

8. Хряще-язычный мускул (m. chondroglossus) прилегает аборально к основному язычному мускулу, вместе с которым и идет на язык. Начинается он от дистального бугорка на вентральном крае среднего членика ветви подъязычной кости и дистально от начала бокового язычного мускула; действует так же, как и основной язычный мускул.

9. Длинные мускулы языка — поверхностный и глубокий (m. longitudinalis superficialis et profundus). Поверхностный мускул идет по дорзальной и боковой поверхностям языка непосредственно под слизистой оболочкой его и теряется на кончике языка. Глубокий мускул идет дорзально от вентральной части подбородочно-язычного мускула и медиально от основного язычного мускула выходит на медиальную поверхность бокового язычного мускула, вместе с которым и направляется к кончику языка, располагаясь латерально от дорзальной части подбородочно-язычного мускула.

Оба мускула — поверхностный и глубокий — начинаются на латеральной части тела подъязычной кости и на аборальном отделе малых рогов подъязычной кости мощным мускульным пучком, который

языка. Он состоит из сплетения пучков мускульных волокон, идущих в язык. Эти мускульные пучки располагаются в языке в трех взаимно перпендикулярных направлениях. Продольные пучки волокон идут по дорзальной, вентральной и боковым поверхностям языка, часть их берет свое начало от тела подъязычной кости, как продольный язычный мускул (см. описание выше). Перпендикулярные пучки идут дорзо-вентрально, они происходят частью от подбородочно-язычного мускула. Поперечные пучки волокон идут справа налево и частично происходят из бокового язычного и основного язычного мускулов.

11. Яремно-подъязычный мускул (m. jugulohyoideus) (рис. 60, *22*) начинается от яремного отростка затылочной кости и прикрепляется к проксимальному мускульному бугорку среднего членика ветви подъязычной кости. Он очень сильно развит.

При своем сокращении мускул оттягивает подъязычную кость назад.

12. Подъязычный мускул (m. stylohyoideus) (рис. 62, *10*) состоит из двух головок. Оральная головка более сильно развита чем аборальная. Между обеими головками у проксимального конца ветви подъязычной кости проходит двубрюшной мускул. Обе головки начинаются от сухожильного тяжа, натянутого между проксимальным мускульным бугорком среднего членика ветви подъязычной кости и шероховатостью на средней трети его аборального края. Аборальная головка начинается у дорзального конца тяжа, а оральная головка от вентральной половины тяжа и от каудального края самой ветви. Обе головки оканчиваются на латеральном конце тела подъязычной кости.

При сокращении мускул сгибает подъязычную кость в суставах.

13. Поперечный подъязычный мускул (m. hyoideus transversus) начинается от оральной поверхности дистального членика ветви подъязычной кости довольно широкой, но тонкой мускульной пластинкой. Идет он вентро-медиально, переплетается своими пучками с одноименным мускулом другой стороны и образует широкое мускульное сплетение, лежащее дорзально от язычно-надгортанного мускула. Мускул укрепляет (сближает) ветви подъязычной кости.

14. Межрожковый мускул (m. keratohyoideus) (рис. 63, *21*) лежит медиально от подъязычно-глоточного мускула в треугольном пространстве между малым рогом, дистальным члеником и гортанной ветвью подъязычной кости, к которым прикрепляется. При своем сокращении он сближает их.

Слюнные железы

Слюнные железы по типу строения относятся к сложным альвеолярно-трубчатым железам, секретирующие отделы которых, соединяясь в группы, образуют ясно различимые макроскопически дольки желез, совокупность коих и образует железу в целом. От каждой дольки идет выводной проток. Эти протоки или открываются на поверхность слизистой оболочки самостоятельными отверстиями, как в щечных и губных железах, или соединяются в один крупный проток. Снаружи железа одета соединительнотканной оболочкой, дающей пластинки, проникающие внутрь железы и окутывающие дольки; от этих пластинок, в свою очередь, отходят отростки внутрь долек и опле-

тают каждую трубочку или пузырек. Таким образом соединительная ткань образует остов железы, в котором заложены кровеносные и лимфатические сосуды и нервы.

Помимо описанных уже губных и щечных слюнных желез, имеются еще три пары крупных желез.

1. Околоушная железа (glandula parotis) (рис. 46, *1*) лежит в заднечелюстном пространстве между крылом атланта и задним краем вентральной челюсти. В дорзальном направлении она охватывает наружный слуховой проход спереди, сбоку и сзади. Снаружи железа

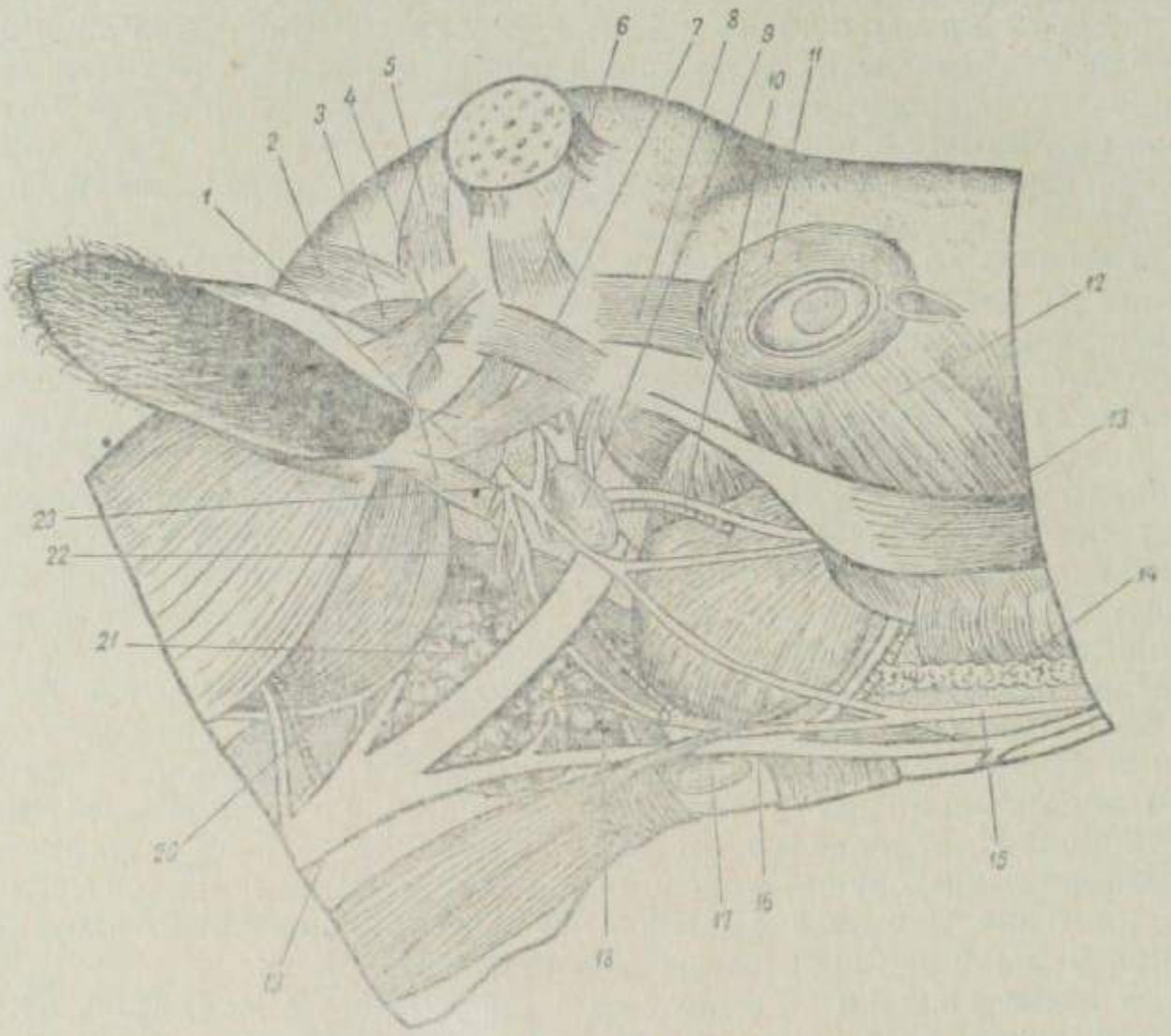

Рис. 60. Топография подчелюстной слюнной железы.

1 — вентральный ушной мускул, наружный и вентральный аддукторы; *2* — шейно-щитковый м.; *3* — короткий поднимать; *4* — дорзальный аддуктор; *5* — межщитковый м.; *6* — лобная часть лобно-щиткового м.; *7* — височная часть лобно-щиткового м.; *8* — м. угла глаза; *9* — околоушный лимфатический узел; *10* — поперечная лицевая артерия и нерв; *11* — круговой м. век; *12* — опускатель нижнего века; *13* — скуловой м.; *14* — вентральные щечные железы; *15* — вентральный щечный нерв; *16* — наружная челюстная вена; *17* — подчелюстной лимфатический узел; *18* — проток подчелюстной железы; *19* — яремная вена; *20* — добавочный нерв; *21* — подчелюстная слюнная железа; *22* — яремно-подъязычный м.; *23* — лицевой нерв.

покрыта околоушной фасцией, ушным вентральным мускулом (*28*) и подкожным мускулом. Форма железы в общем неправильно четырехугольная. Дорзальный, или ушной, угол направлен к слуховому проходу, причем медиально достигает до его основания и до основания яремного отростка. Кранио-дорзальный угол заходит на наружную поверхность каудального края челюсти, прикрывая собой околоушный лимфатический узел. Кранио-вентральный, или подчелюстной, угол железы прилежит к углу нижней челюсти. Каудальный, ил

кие выводные протоки железы соединяются в околоушный проток (ductus parotideus) (*29*) на середине латеральной поверхности железы. По подчелюстному углу железы проток направляется к сосудистой вырезке челюсти. Сначала он идет медиально от концевого сухожилия грудино-челюстного мускула, а затем огибает его с вентрального края и ложится впереди наружного жевательного мускула, направляясь дорзально в щеку. Достигнув уровня верхних коренных зубов, он изгибается вперед, прободает косо щеку и открывается в щечное

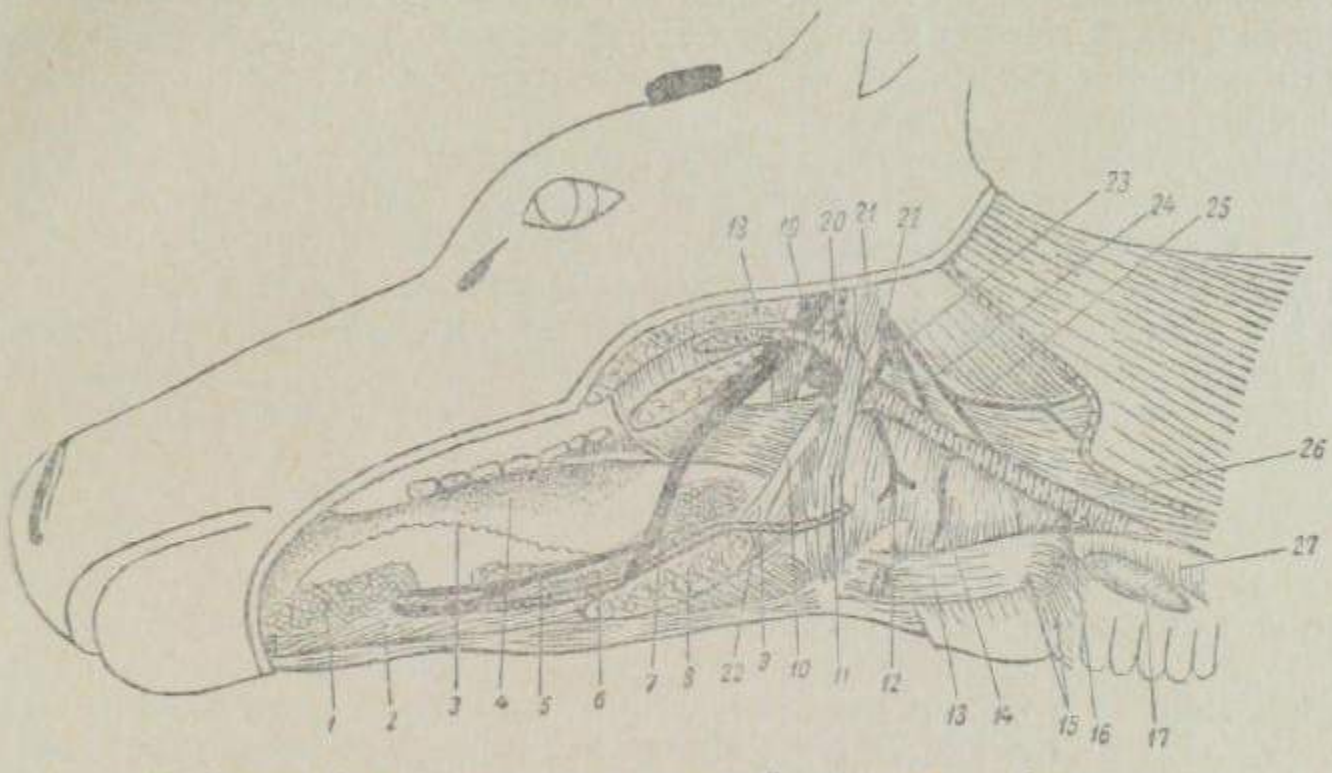

Рис. 61. Топография подъязычной слюнной железы и область глотки (левая нижняя челюсть удалена).

1 — короткопротоковая часть подъязычной железы; *2* — подбородочно-язычный мускул; *3* — край слизистой оболочки подъязычной боковой складки; *4* — язык; *5* — барабанная струна; *6* — длиннопротоковая часть подъязычной железы; *7* — язычный нерв; *8* — оральное брюшко двубрюшного м.; *9* — проток подчелюстной слюнной железы; *10* — сухожилие двубрюшного м.; *11* — подъязычный м.; *12* — глоточная ветвь вагуса; *13* — щитовидно-подъязычный м.; *14* — краниальный гортанный нерв; *15* — перстневидно-щитовидный и грудино-щитовидный м.; *16* — каудальный гортанный нерв; *17* — щитовидная и паращитовидная железа (на переднем конце первой); *18* — нижний зубной нерв; *19* — заглоточный медиальный лимфатический узел; *20* — язычно-глоточный нерв; *21* — яремно-подъязычный м.; *22* — подъязычный нерв; *23* — краниальный симпатический ганглий; *24* — вагус; *25* — добавочный нерв; *26* — общая сонная артерия; *27* — пищевод.

преддверие на уровне второго верхнего премоляра или на границе между первым и вторым премоляром.

2. Подчелюстная слюнная железа (gl. submaxillaris) лежит медиально от околоушной железы и прикрывает собой общую сонную артерию и глотку (рис. 60, *21*). Между подчелюстной железой и околоушной проходят обе челюстные вены — наружная и внутренняя. Дорзо-краниальным своим краем, длиной до 10 см, железа прилежит к двубрюшному мускулу. Каудальный ее край лежит в крыловой ямке атланта, а вентральный край несет глубокую вырезку. Дорзальный, или затылочный, угол железы глубоко вклинивается между яремным отростком и атлантом. Вентро-краниальный, или подчелюстной, угол вытянут в направлении к сосудистой вырезке челюсти, которой, однако, не достигает. Наконец, шейный угол железы обращен каудально и подходит почти к гортани, выдаваясь иногда

близ дорзо-краниального края железы, идет орально, огибает с латеральной стороны двубрюшный мускул и вдоль вентрального края подъязычной слюнной железы направляется к голодной бородавке, под которой и открывается (рис. 60, *18*, и 61, *9*).

3. Подъязычная слюнная железа разделяется на две железы: короткопротоковую подъязычную железу (gl. sublingualis parvicanalis) и длиннопротоковую подъязычную железу (gl. sublingualis grandicanalis). Короткопротоковая подъязычная железа, желтого цвета, лежит в передней части боковой подъязычной складки дна ротовой полости в области тела языка (рис. 61, *1*). Короткие выводные протоки ее или малые подъязычные протоки открываются между сосочками слизистой оболочки. Длиннопротоковая подъязычная железа, цвета лососины, лежит латеро-вентрально от только что описанной железы и дорзально от подчелюстного протока (*6*). Аборально она простирается за область последнего коренного зуба, а орально в область подъязычного дна ротовой полости. Длина ее до 17 см, ширина до 4 мм и толщина до 2 мм. Длинный подъязычный проток открывается на латеральной поверхности голодной бородавки, к которой идет вместе с подчелюстным протоком и дорзально от него.

Глотка

Глотка (pharynx) представляет собой перепончато-мускульный полостной орган воронкообразной формы. Глотка расположена вентрально от основания черепа, каудально от хоан и небной занавески, дорзально от гортани и краниально от пищевода (рис. 58, *38*). Стенка глотки образована целым рядом мускулов, являющихся главным образом сжимателями глотки, проталкивающими пищевой ком, поступивший из ротовой полости в пищевод (акт глотания). В сагиттальной плоскости задней части мускульной оболочки глотки лежит сухожильный глоточный шов. Изнутри стенка глотки выстлана слизистой оболочкой. Дорзальный отдел глотки называется носовой частью. Он служит для проведения воздуха из носовой полости в гортань и обратно и покрыт мерцательным эпителием. Вентральный отдел глотки составляет гортанную или пищеводную часть, служащую для проведения пищевого кома из ротовой полости в пищевод, он выстлан многослойным эпителием. Границей между носовой и гортанной частями глотки служат небно-глоточные дуги, которые над пищеводом образуют глоточно-пищеводную складку. В основе небно-глоточных дуг лежат крыловидно-глоточные мускулы.

В стенках глотки находится семь отверстий, из них три отверстия служат для проведения воздуха при дыхании — это два отверстия хоан, ведущие из носовой полости в полость глотки и вход из глотки в гортань. Два отверстия служат для проведения пищи — это вход в глотку из ротовой полости и вход в пищевод в каудальной стенке глотки. Наконец, два отверстия ведут в слуховые трубы, они проводят воздух в полость среднего уха (*1*). Последние отверстия щелевидны, длина их всего лишь 7—8 мм. Лежат они на расстоянии 2 см друг от друга и 1 см от основания черепа, на уровне задне-верхнего угла носовой перегородки. Назально от каждого отверстия и в непосредственном соседстве с ним лежит трубная миндалина (tonsilla tubaria) в виде небольшой овальной припухло-

сти размером 5 × 5 мм и высотой до 1 мм. Поверхность миндалины покрыта резко выраженными мелкими ямочками. Она представляет собой скопление лимфатических узелков, заложенных в основе слизистой оболочки. В дорзальной стенке глотки, у основания черепа в сагиттальной плоскости, лежит глоточная миндалина (tonsilla pharyngea) (рис. 85, *1*), она довольно резко очерчена и хорошо заметна на слизистой оболочке. Размер ее 25 × 18 мм. Она также состоит из скопления лимфатических узелков. Кроме лимфатических узелков, имеется большое количество слизистых глоточных желез, которые заложены в подслизистой оболочке и образуют довольно крупные дольки. Выводные протоки их открываются на поверхность слизистой оболочки.

Мускулы глотки

Мускулы глотки представлены тремя констрикторами, или сжимателями глотки: краниальным, средним и каудальным, и одним расширителем; все они закрепляются в глоточном шве. Каудальный, или гортанно-глоточный, констриктор представлен двумя мускулами — перстневидно-глоточным и щитовидно-глоточным, берущими свое начало на соответствующих хрящах гортани. Средний, или подъязычно-глоточный, констриктор состоит из трех отдельных мускулов: хрящеглоточного, рого-глоточного и перепончато-глоточного, берущих начало от подъязычной кости. Краниальный констриктор образует два мускула—небно-глоточный и крыловидно-глоточный. Краниальный констриктор тянет каудальную стенку глотки, а вместе с тем и пищевод краниально, т. е. приближает к корню языка, а небно-глоточный мускул, кроме того, приподнимает небную занавеску. Два других констриктора сжимают глотку. Расширитель глотки — подъязычно-глоточный мускул, имея точку опоры на подъязычной кости, расширяет глотку. Все мускулы глотки парные.

1. Перстневидно-глоточный мускул (m. cricopharyngeus) (рис. 62, *2*) лежит поверхностно в каудальной части глотки, при переходе ее в пищевод. Он начинается от каудального края пластинки перстневидного хряща, близ перехода ее в дужку, и оканчивается более слабым пучком в глоточном шве, сливаясь с одноименным мускулом другой стороны; более сильным пучком идет на начало пищевода, как пищеводо-перстневидный мускул (m. cricooesophageus).

2. Щитовидно-глоточный мускул (m. thyreopharyngeus) (*3*) также лежит поверхностно, но краниально от перстневидно-глоточного мускула. Начинается он от косой линии щитовидного хряща гортани и от его каудального рожка. Отдельные пучки волокон происходят из перстневидно-щитовидного мускула. Оканчивается мускул в глоточном шве. Пучки волокон идут косо кранио-дорзально.

3. Хряще-глоточный мускул (m. chondropharyngeus) начинается от вентрального края дистального конца среднего членика ветви подъязычной кости.

4. Рого-глоточный мускул (m. keratopharyngeus) слабый, но более широкий мускул начинается от малого и большого рогов подъязычной кости.

ним перепончато-глоточный мускул и идет к глоточному шву, в котором и сливается с одноименным мускулом другой стороны. Пучки волокон идут косо каудо-дорзально.

5. Перепончато-глоточный мускул (m. syndesmopharyngeus) (рис. 63, *19*) лежит под двумя предыдущими, образуя как бы их медиальный, более глубокий слой, при этом частично тесно с ними срастается, а частично имеет самостоятельный ход пучков мускульных волокон. Начинается он на надгортанно-подъязычной мембране, вентрально от подъязычно-надгортанного и щитовидно-надгортанного мускулов, затем сухожильно на дорзальной поверхности латерального конца тела подъязычной кости и каудального конца ее малого рога; идет дорзально в глотку по медиальной поверхности рого- и хряще-

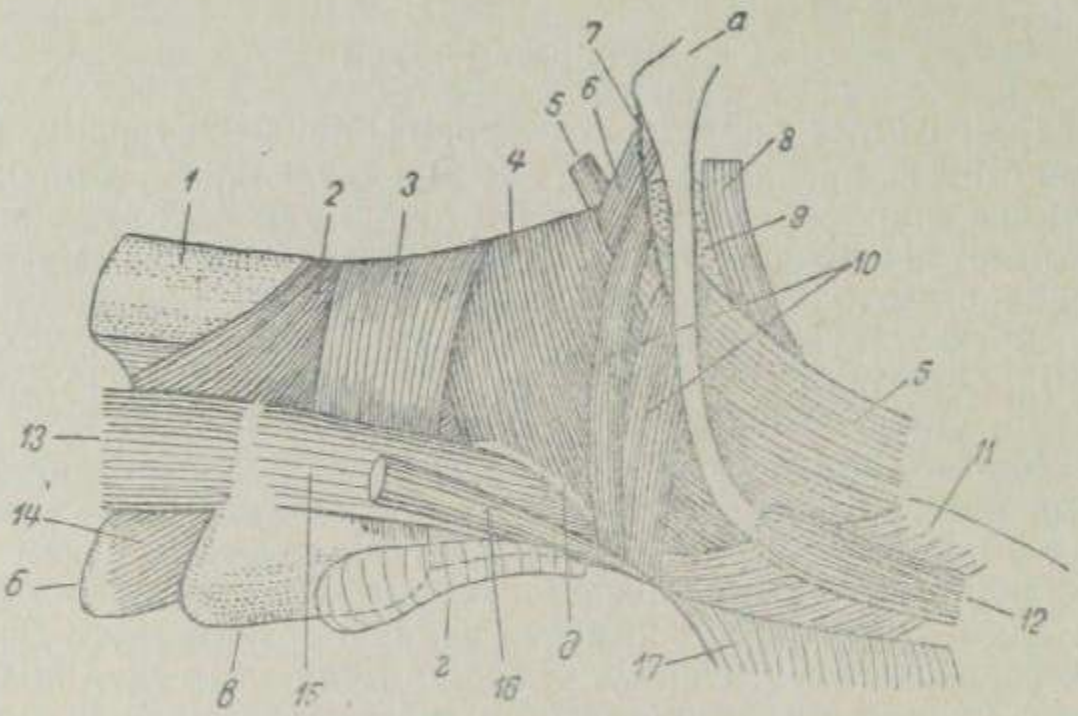

Рис. 62. Мускулатура глотки поверхностная.

а — подъязычная кость; *б* — перстневидный хрящ; *в* — щитовидный хрящ; *г* — гортанный мешок, *д*—гортанная ветвь (большой рог) подъязычной кости. *1* — пищевод; *2* — перстневидно-глоточный мускул; *3* — щитовидно-глоточный м.; *4* — подъязычно-глоточный м.; *5* — крыловидно-глоточный м.; *6* — подъязычно-глоточный м.; *7* — связка; *8* — напрягатель небной занавески; *9* — глоточный дивертикул; *10* — подъязычный м.; *11* — основной язычный м.; *12* — боковой язычный м.; *13* — грудино-щитовидный м.; *14* — перстневидно-щитовидный м.; *15* — щитовидно-подъязычный м.; *16* — плече-подъязычный м.; *17* — межчелюстной м.

глоточных мускулов, далее по медиальной же поверхности щитовидно-глоточного и перстневидно-глоточного мускулов до своего окончания в глоточном шве.

6. Крыловидно-глоточный мускул (m. pterygopharyngeus) лежит в краниальной части глотки поверхностно (рис. 62, *5*); начинается от крыловидного отростка основной кости и от дорзального края дистального конца среднего членика ветви подъязычной кости. Идет он каудально к глоточному шву в виде широкого плоского довольно мясистого мускула и оканчивается каудальной своей частью в глоточном шве. Краниальная часть, сливаясь с одноименным мускулом другой стороны, прикрепляется посредством эластической связки к затылочно-атлантной мембране каудально от заглоточного мешка (recessus retropharyngeus).

7. Небно-глоточный мускул (m. palatopharyngeus) в стенке

Вентральный край мускула образует основу небно-глоточной дуги.

Начинается он от гребня хоан, от крыловидной кости и от крыловидного отростка основной кости. Значительная часть пучков его волокон лежит на ротовой поверхности небного мускула и переплетается как с волокнами названного мускула, так и одноименного мускула другой стороны и поднимателя небной занавески. Мускул идет каудально и оканчивается в глоточном шве, а частью пучков своих волокон теряется под слизистой оболочкой начала пищевода.

Непосредственно с латеральной своей поверхности описываемый мускул покрыт эластической мембраной (membrana elastica pharyngis). Она начинается от каудального рога щитовидного хряща

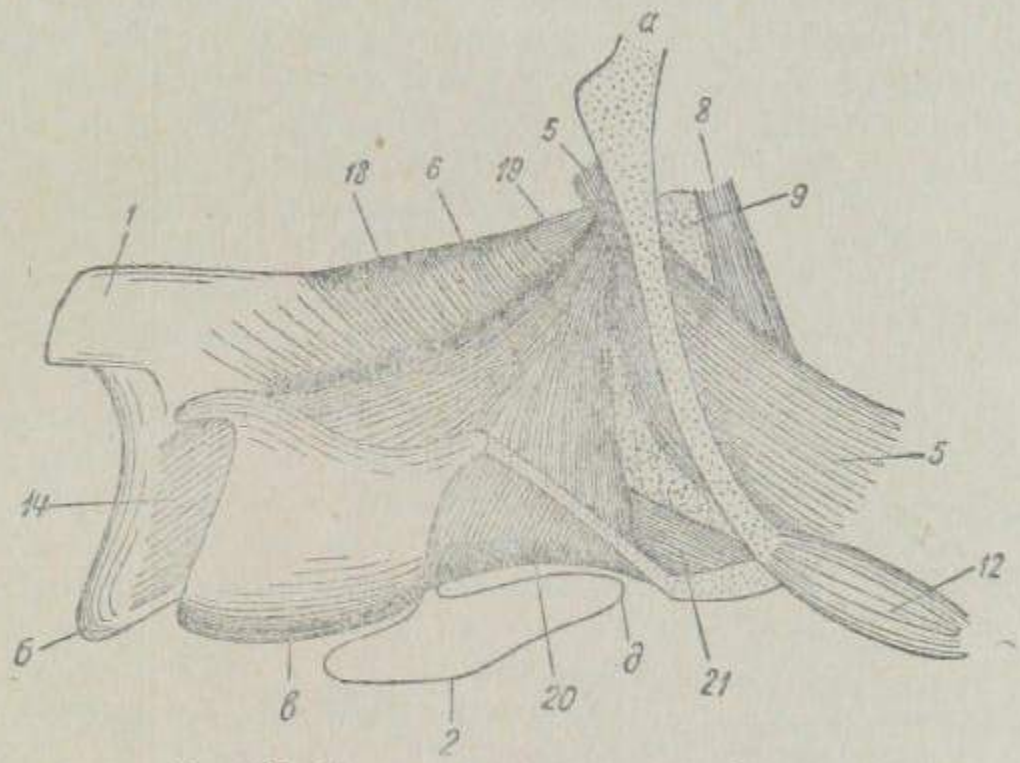

Рис. 63. Мускулатура глотки глубокая.

18 — небно-глоточный мускул; *19* — перепончато-глоточный мускул; *20* — щитовидно-подъязычная мембрана; *21* — межрожковый м. Остальные обозначения те же, что на рис. 62.

гортани, от каудальной половины дорзального края названного хряща, затем от перстневидного хряща и идет по небно-глоточному мускулу краниально и постепенно теряется. Эта оболочка и отделяет небно-глоточный мускул от всех остальных мускулов глотки, которые лежат латерально от мембраны.

8. Подъязычно-глоточный мускул (m. stylopharyngeus) (*6*) начинается на медиальной поверхности проксимального конца среднего членика ветви подъязычной кости. Направляется он на дорзо-латеральную стенку глотки, где погружается в щель между крыловидно-глоточным и хряще-глоточным мускулами. В стенке глотки одна часть пучков волокон теряется в крыловидно-глоточном и небно-глоточном мускулах, закрепляясь также и в глоточном шве. Другая часть мускульных пучков идет каудально под хряще- и рого-глоточным мускулами, а затем и под щитовидно-глоточным и теряется в фасции, в области пластинки щитовидного хряща. Вентрально он усиливается мускульными пучками, берущими свое начало от щитовидного хряща. Эти пучки волокон идут на боковую стенку глотки и теряются в ораль-

ПИЩЕВОДО-ЖЕЛУДОЧНЫЙ ОТДЕЛ

Пищевод

Пищевод (oesophagus) представляет собой довольно длинный трубкообразный орган, который простирается от глотки до входа в желудок. Он служит для проведения в желудок проглоченного пищевого кома для его дальнейшей обработки. В области шеи пищевод лежит дорзально от трахеи и вентрально от позвоночного столба, с лежащими на нем вентральными мускулами. При входе в грудную полость пищевод несколько свешивается на левую сторону трахеи, но в грудной полости снова ложится на ее дорзальную поверхность; каудально от бифуркации трахеи пищевод идет между тупыми краями легких к пищеводному отверстию диафрагмы, через которое и входит в брюшную полость. В брюшной полости пищевод проходит по пищеводной вырезке печени и впадает в желудок. По своему положению пищевод делится на шейную и грудную части.



Рис. 64. Мускулатура пищевода после удаления слизистой оболочки.

Стенки пищевода образованы тремя оболочками: внутренней — слизистой, средней — мускульной и наружной — адвентицией.

Слизистая оболочка пищевода, довольно толстая и плотная, выстлана плоским многослойным эпителием. Благодаря наличию сильно развитого подслизистого слоя слизистая оболочка образует продольные складки, которые расправляются при движении пищевого кома.

Мускульная оболочка состоит из поперечнополосатой мускульной ткани на всем протяжении пищевода. Пучки волокон образуют два пласта, которые вследствие обилия окружающей их соединительной ткани легко могут быть отделены один от другого и поэтому хорошо заметны на поперечных разрезах пищевода. Пучки волокон каждого пласта идут косо, взаимно перекрещивая друг друга, и, кроме того, в дорзальной и вентральной стенке пищевода переплетаются друг с другом так, что пучки внутреннего пласта переходят в пучки наружного пласта и обратно. Этот перекрест пучков особенно хорошо заметен после удаления слизистой оболочки вместе с подслизистым слоем (рис. 64).

Адвентиция пищевода представляет собой наружную соединительнотканную оболочку. В шейной части пищевода она развита сильно и соединяется с глубокой шейной фасцией, а в грудной полости развита слабо и срастается с основой серозной оболочки, которая покрывает грудную часть пищевода. Серозная оболочка образована средостением, между листками которого пищевод и располагается. В брюшной полости адвентиция срастается с покрывающей пищевод брюшиной.

Желудок (ventriculus) представляет собой расширение брюшного отрезка передней кишки. У оленя, как и у домашних жвачных животных, желудок по типу строения относится к многокамерным желудкам и состоит из четырех камер: рубца, сетки, книжки и сычуга (рис. 65 и 66). Первые три отдела не имеют никаких желез в слизистой оболочке, выстланной плоским многослойным эпителием, и называются преджелудками. Напротив, четвертый отдел — сычуг — содержит железы, выстлан однослойным цилиндрическим эпителием и является настоящим желудком, где уже происходит химическая обработка пищи под влиянием желудочного (сычужного) сока.

У взрослых животных самый большой отдел — рубец, за ним следуют сычуг, сетка и, наконец, книжка. У молодых животных, питающихся молоком, наиболее сильно развит сычуг, который впоследствии, с переходом на подножный корм, отстает в своем росте от рубца.

Стенка желудка в целом состоит из трех оболочек: внутренней — слизистой, средней — мускульной и наружной — серозной.

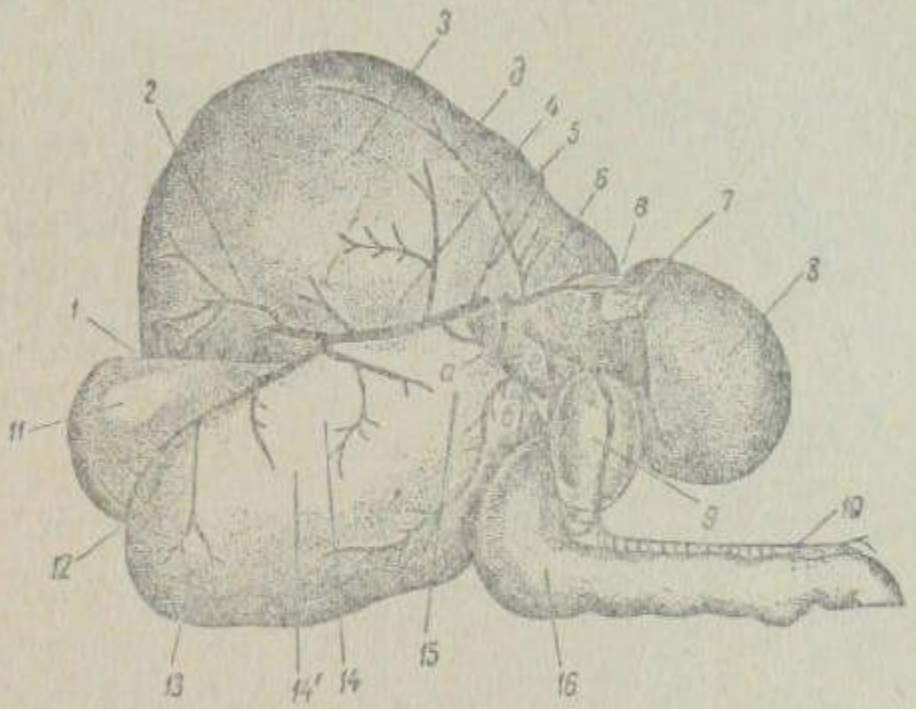

Рис. 65. Желудок и артерии желудка (с правой поверхности).

1 — каудальный жолоб; *2* — каудо-дорзальный венечный жолоб и правая дорзальная венечная артерия; *3* — дорзальный рубцовый мешок; *4* — правый продольный жолоб и правая рубцовая артерия; *5* — краниодорзальный правый венечный жолоб и селезеночная артерия; *6* — преддверие рубца; *7* — пищевод; *8* — сетка; *9* — книжка и дорзальная ветвь левой желудочной артерии; *10* — сфинктер; *11* — каудовентральный слепой выступ; *12* — каудовентральный венечный жолоб и правая вентральная венечная артерия; *13* — добавочный каудовентральный слепой выступ; *14* — вентральный рубцовый мешок; *14'* — добавочный продольный жолоб; *15* — краниальный жолоб; *16* — сычуг.

а — правая ветвь, *б* — вентральная ветвь левой рубцовой артерии; *в* — левая, *г* — правая и *д* — дорзальная ветви артерии сетки; *е* — вентральная ветвь левой желудочной артерии.

Рубец (rumen) — первая и самая обширная камера желудка. Он выполняет всю левую половину брюшной полости от диафрагмы до входа в тазовую полость; кроме того, вентральным своим отделом выполняет и значительную часть правой половины брюшной полости (рис. 77 и 78). Рубец имеет вид обширного мешка, несколько вытянутого спереди назад и сжатого с боков. На нем различают правую и левую поверхности, дорзальный и вентральный края и краниальный и каудальный концы. На обоих концах заметны и глубокие перехваты: каудальный (рис. 65, *1*) и краниальный (*15*) жолоба, от которых на обе боковые поверхности рубца идут правый (*4*) и соответственно левый (рис. 66, *17*) продольные жолоба, в которых лежат кровеносные сосуды. Описанными жолобами рубец делится на дорзальный (*3*) и вентральный (*14*) рубцовые мешки. Так как левый продольный жолоб дуго-

дольный желоб лежит на середине правой поверхности рубца, то вентральный рубцовый мешок значительно объемистее дорзального. Длина обоих мешков одинакова, но так как вентральный мешок сдвинут каудально, а дорзальный краниально, то получается впечатление, что вентральный мешок длиннее. Каудальные концы рубцовых мешков обособляются в слепые выступы благодаря наличию венечных жолобов, идущих в поперечном направлении. Каудо-дорзальный слепой выступ загнут влево и вентрально (*18*), он отделен от рубцового мешка лишь с правой стороны правым каудо-дорзальным венечным жолобом (рис. 65, *г*). Каудо-вентральный слепой выступ (*11*) направлен каудально, он отделяется от рубцового мешка, напротив, сильно развитым каудо-вентральным венечным жолобом (*12*), который начинается на правой стороне рубца и теряется на его вентральной стенке. На вентральном рубцовом мешке у оленя обособляется еще третий добавочный каудо-вентральный слепой выступ (*13*), он развит наиболее слабо из всех трех и лежит правее каудо-вентрального слепого выступа. В самом начале от каудо-вентрального венечного жолоба, в краниальном направлении, отходит добавочный продольный жолоб, теряющийся на середине правой поверхности вентрального рубцового мешка (*14'*).

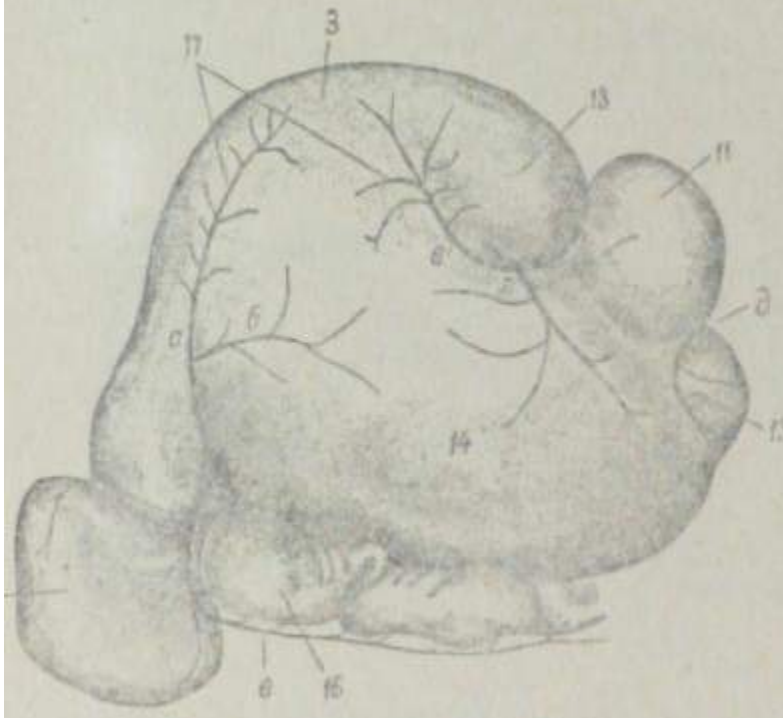

Рис. 66. Желудок и артерии желудка (слева).

3 — дорзальный рубцовый мешок; *8* — сетка; *11* — каудо-вентральный слепой выступ; *13* — добавочный каудо-вентральный слепой выступ; *14* — вентральный рубцовый мешок; *16* — сычуг; *17* — левый продольный жолоб; *18* — каудо-дорзальный слепой выступ.

а — левая рубцовая артерия; *б* — ее левая каудальная ветвь, *в* — дорзальная левая венечная артерия; *г* — вентральная левая венечная артерия; *д* — вентральная правая венечная артерия; *е* — вентральная ветвь левой желудочной артерии.

Краниальная часть дорзального рубцового мешка также отграничена мелким и коротким правым кранио-дорзальным венечным жолобком (*5*) и называется преддверием рубца (*6*). В него как раз и вступает пищевод (*7*). Преддверие рубца краниально переходит в сетку и лежит впереди вентрального рубцового мешка.

На внутренней поверхности рубца, соответственно краниальному и каудальному жолобам, в полость рубца вдаются складки (удвоения) стенок рубца в виде краниального и каудального тяжа, из них первый высотой до 16,5 см, а второй всего лишь до 6,5 см. Правые концы тяжей, соединяясь друг с другом, образуют слабо развитый (до 1 см) боковой тяж. Соответственно каудо-дорзальному венечному жолобу имеется лишь слабо заметное утолщение стенки желудка, в то время как в области каудо-вентрального венечного жолоба находится тяж высотой слева до 4 см, а справа до 2 см. Правый тяж дает дополнительную ветвь соответственно добавочному жолобку.

Слизистая оболочка рубца покрыта ворсинками типичной для

несколько утолщены. Длина ворсинок очень однообразна, так что они производят впечатление как бы подстриженных. Лишь на тяжах ворсинки короче и сидят гуще. Количество ворсинок различно в разных местах: так, при длине в 4 мм, в вентральном рубцовом мешке на 1 кв. см ворсинок приходится до 72 штук, в дорзальном мешке, при длине в 3 мм, всего лишь до 52 штук. В каудо-вентральном слепом выступе, при длине в 2 мм, ворсинок имеется на 1 кв. см до 108 штук.

Мускульная оболочка рубца состоит из двух пластов гладких мускульных волокон — наружного и внутреннего. Пучки волокон идут спиралевидно, в наружном пласте более продольно, во внутреннем же более циркулярно. Оба пласта заходят в тяжи, так что последние представляют собой не разрастание мускульной оболочки, как, например, у крупного рогатого скота, а только лишь складки ее, которые по распрепарировании совершенно разглаживаются, что является типичным для оленя. Лишь в местах сгиба этих складок имеется утолщение мускульной стенки не более как в два раза по отношению к толщине стенки.



Рис. 67. Ворсинки слизистой оболочки рубца.

Серозная оболочка одевает рубец с его наружной поверхности, но не заходит в глубь жолобов, вследствие чего последние становятся более заметны лишь после удаления оболочки. В области каудального, краниального и обоих боковых жолобов серозная оболочка рубца переходит в листки большого сальника (см. ниже).

Серозная оболочка отсутствует на стенке рубца лишь в трех участках: там, где к рубцу прилежит селезенка, т. е. слева на дорзальном мешке рубца, в области дорзо-краниальной венечной борозды; затем там, где рубец непосредственно прилежит к диафрагме; наконец, на правой поверхности вентрального рубцового мешка, где к нему прилежит часть сычуга.

Сетка (reticulum) (рис. 65 и 66, *8*) представляет собой третий по величине отдел желудка, который прилежит краниально и несколько справа к преддверию рубца, отделяясь от него вентральным жолобом. Форма сетки дынеобразная. Располагается она в области правого и левого подреберья, позади диафрагмы и печени. Каудо-дорзально достигает плоскости девятого межреберного пространства на границе дорзальной и средней его трети. Вентрально лежит на краниальном конце сычуга (рис. 78).

Слизистая оболочка несет своеобразные нерасправляющиеся

складки, усеянные мелкими сосочками, образуют ячеи сетки шестигранной (иногда пятигранной) формы, не больше 1 см в диаметре. Дно ячеи усеяно мелкими сосочками и иногда делится рядом более крупных сосочков почти на два симметричные пятиугольника. Близ пищеводного жолоба (см. ниже) ячеи становятся меньше, достигая всего лишь 2 мм в диаметре. Кроме того, перекладины ячей постепенно превращаются в сосочки, которые сначала расположены рядами, а при переходе на рубец эти ряды смешиваются, вследствие чего более или менее резкой границы между слизистой оболочкой рубца и сетки провести нельзя.

Мускульная оболочка сетки состоит из двух пластов гладких мускульных волокон. В наружном пласте пучки волокон идут более продольно слева направо, а во внутреннем—более циркулярно. Оба пласта связаны с мускулатурой пищеводного жолоба и рубца. В области вентрального жолоба между сеткой и рубцом мускульная оболочка образует складку — тяж, вдающийся в полость желудка, он достигает высоты 3,5 см.



Рис. 68. Слизистая оболочка сетки.

Серозная оболочка переходит на сетку с рубца, а с сетки на книжку.

Сетка сообщается одним обширным отверстием, лежащим как раз над описанным выше тяжем, с рубцом, а другим отверстием с книжкой (рис. 69, *7*).

С пищеводом сетка соединяется посредством пищеводного жолоба, который идет по заднеправой стенке сетки от отверстия пищевода к отверстию сетки и книжки (рис. 69). Края пищеводного жолоба, или губы, образованы двумя валикообразными утолщениями высотой до 5—6 мм справа и до 4—5 мм слева. Дно жолоба между губами открыто сначала (считая от пищевода) каудально, затем влево и, наконец, у входа в книжку краниально, следовательно пищеводный жолоб идет в виде вытянутой спирали. У входа в книжку левая губа жолоба огибает правую губу с вентрального ее края. Длина дна жолоба до 4,5—5 см, ширина около 2 см.

Дно и губы пищеводного жолоба выстланы слизистой оболочкой.

при входе в книжку несут сосочки и переходят в средние высокие листки книжки.

Мускульная оболочка дна жолоба образована двумя слоями пучков мускульных волокон; из них наружный слой происходит из мускулатуры пищевода, идет продольно и теряется в книжке, а внутренний слой—поперечный—происходит из поверхностного продольного слоя сетки (рис. 70). В основе губ жолоба лежат продольные мускульные тяжи, образующие у входа пищевода полупетлю. Эти тяжи происходят из поверхностного косого слоя мускулатуры пищевода и веерообразно расходятся в стенку сетки и преддверия рубца, образуя глубокий (поперечный) пласт их.



Рис. 69. Пищеводный жолоб.

1 — ворсинки слизистой оболочки рубца; *2*—отверстие из пищевода; *3* — правая губа пищеводного жолоба; *4* — его дно и *5* — его левая губа; *6* — ячеи слизистой оболочки сетки; *7* — отверстие в книжку.



Рис. 70. Мускулатура пищеводного жолоба.

1 — отверстие из пищевода; *2* — правая губа; *3* — дно и *4* — левая губа жолоба; *5* — отверстие в книжку.

Книжка (omasus) (рис. 65, *9*) имеет овально-круглую форму, она вытянута справа налево и несколько сплющена спереди назад. Величина ее еще меньше, чем сетки, и на промытом желудке достигает 14 см по длине и 8 см по ширине (дорзо-вентрально). На ней различают: большую кривизну, обращенную дорзально, малую кривизну, лежащую между сеткой и сычугом, краниальную и каудальную поверхности и правый и левый концы. Полость книжки заполнена длинными листовидными складками слизистой оболочки, свисающими с большой кривизны и с боковых стенок книжки вентрально над малой кривизной (рис. 71).

Листки книжки образованы складками слизистой оболочки. Эти

книжки в сычуг. По величине своей листки могут быть разделены на три группы: большие листки в количестве 11—14 достигают высоты 3,5—4 см (*1*). В промежутках между ними, или нишах, лежат средние листки в количестве 11—14 и высотой до 1,5—2 см. Между средними и большими листками лежат малые листки в количестве 24—29, высотой всего лишь в 2—3 мм, редко достигая высоты 3—4 мм. В толще листков проходят продольные и вертикальные пучки мускульных волокон. Слизистая оболочка книжки несет конусовидные сосочки, густо разбросанные на поверхности листочков. Свободные края листочков несколько утолщены.

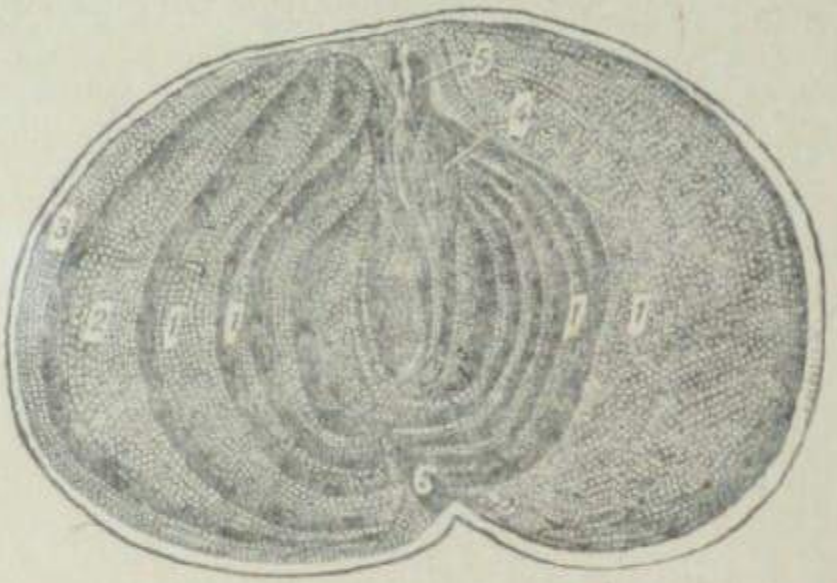

Рис. 71. Книжка.

1 — большие, *2* — средние и *3* — малые листки; *4* — мост книжки; *5* — отверстие в сычуг; *6* — отверстие из сетки.

В области малой кривизны лежит мост книжки, длиной до 5 см и шириной до 3 см (*4*), в виде короткого жолоба между отверстием из сетки в книжку и отверстием из книжки в сычуг. Слизистая оболочка моста книжки несет небольшие складочки длиной до 2 см и высотой до 5 мм. Они лежат в левой части моста. Помимо этих складочек, находятся ряды низких сосочков. В правой половине дна также находятся две продольные складочки, покрытые неороговевшими сосочками, вершины которых обращены к отверстию книжки и сычуга. Только что упомянутые складочки переходят в так называемые паруса книжки (рис. 72). Это две крупных складки слизистой оболочки, лежащие в отверстии из книжки в сычуг. Они играют здесь роль клапанов. Между мостом и свободными краями листочков книжки остается канал книжки, который сообщается с нишами между листками.

Мускулатура книжки образована двумя пластами пучков гладких мускульных волокон: наружным — продольным (идущим справа налево) и внутренним — поперечным (идущим дорзо-вентрально). Книжка лежит в правом предреберье, дорзально над малой кривизной сычуга, в середине высоты брюшной полости, в плоскости от 8-го до 10-го ребра. Справа от книжки находится печень, а слева рубец, краниально — сетка, а каудально — начало двенадцатиперстной кишки.

Сычуг (abomasus) лежит справа от рубца вдоль реберной дуги. Он имеет вид реторты (рис. 65 и 66, *16*). Краниальная утолщенная половина его лежит в области мечевидного отростка, непосредственно налегая на брюшную стенку. Каудально сычуг, суживаясь, изгибается в дорзальном направлении и при этом отходит в области 9-го ребра, от реберной дуги дорзально. Он переходит в двенадцатиперстную кишку в области 12—13-го ребра. Суженная часть сычуга называется пилорусом. На сычуге различают большую

дорзально. Длина сычуга по большой кривизне 47—50 см, а по малой—20—23 см; максимальный диаметр 6—8 см. При переходе сычуга в тонкую кишку резко выражена циркулярная бороздка вследствие наличия в этом месте пилорного сфинктера (*10*).

Слизистая оболочка сычуга гладкая, выстлана однослойным цилиндрическим эпителием и содержит в толще своей многочисленные железы, которые подразделяются на кардиальные железы близ отверстия из книжки в сычуг, донные железы — в большей средней части сычуга и пилорические железы — ближе к пилорусу. В краниальной половине сычуга слизистая оболочка образует нерасправляющиеся продольно идущие спиральные складки в количестве 12—14, включая и те, которые участвуют в образовании парусов книжки (рис. 72, *1*). Высота складок 2,5—3,5 см. Все складки начинаются у отверстия из книжки в сычуг и расходятся на большую кривизну, конвергируя друг с другом на малой его кривизне.

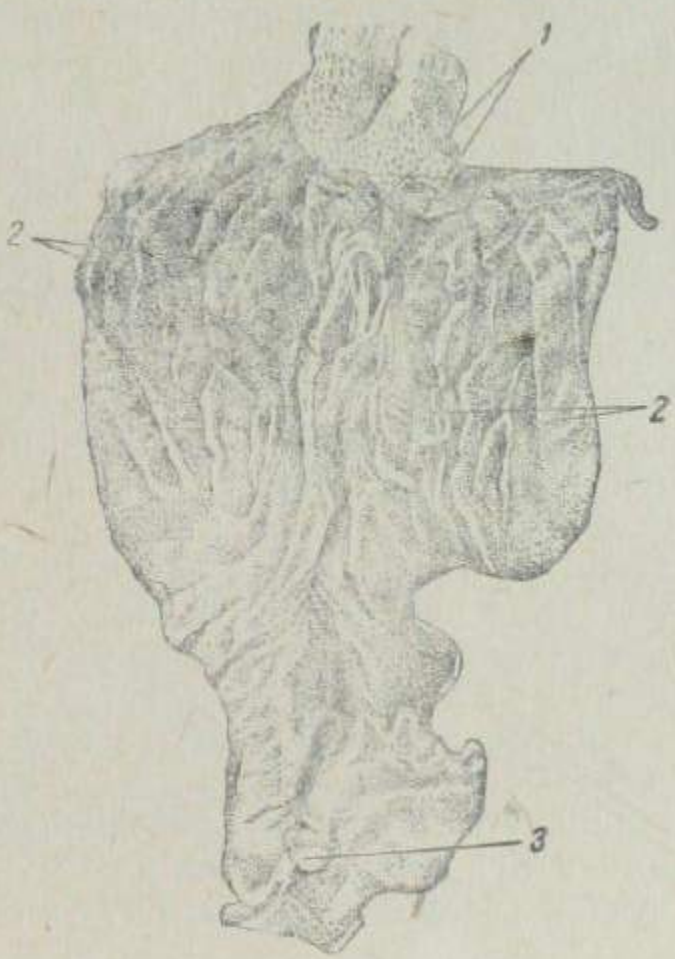

Рис. 72. Слизистая оболочка сычуга.

1 — паруса книжки, а между ними в отверстии, ведущем из книжки в сычуг, видны листки книжки; *2* — складки слизистой оболочки сычуга; *3* — пуговчатое утолщение пилоруса.

В пилорной половине сычуга слизистая оболочка формирует уже расправляющиеся поперечные складки. На всей слизистой оболочке видны ямочки, разделенные бороздками. Эти ямочки в пилорной части развиты слабее, но в краниальной половине более заметны. В пилорном отверстии со стороны малой кривизны сычуга слизистая оболочка образует пуговчатое утолщение (*3*).

Мускульная оболочка сычуга состоит из двух пластов гладких мускульных волокон. Поверхностный пласт очень тонкий, идет продольно, а более мощный глубокий пласт — циркулярно. Этот же слой, утолщаясь, образует на границе с двенадцатиперстной кишкой привратниковый, или пилорный, сфинктер. Серозная оболочка одевает сычуг с поверхности, оставляя непокрытой лишь часть левой его стенки, непосредственно прилежащую к рубцу. Здесь сычуг соединяется с рубцом клетчаткой. С большой и малой кривизны сычуга серозная оболочка переходит в большой сальник.

Сальники

Большой сальник (omentum majus) представляет собой обширный мешок, стенки которого состоят из тесно спаянных друг с другом двух листков брюшины, которые переходят в сальник с рубца, книжки и сычуга. В полости сальникового мешка лежат

ляет его от правой брюшной стенки и от слепой кишки. Линия прикрепления сальникового мешка идет следующим образом. Начиная с привратника, сальник идет по большой кривизне сычуга до краниальной ее трети, переходит далее на вентральную поверхность вентрального рубцового мешка и направляется на левую его поверхность, где по левому продольному жолобу рубца направляется каудально; по каудальному жолобу переходит на правый продольный жолоб рубца, идет по нему краниально до того места, где к рубцу прилежит S-образная извилина двенадцатиперстной кишки; переходит на последнюю, дистально от ее извилины, и направляется каудально уже по двенадцатиперстной кишке до перехода ее в тонкую кишку. Отсюда сальник поворачивает обратно и по той же двенадцатиперстной кишке доходит до привратника, где и сливается с той частью сальника, с которой мы начали описание. Таким именно образом и возникает обширный сальниковый мешок. Один листок сальника переходит от линии прикрепления сальника на рубце на вентральный рубцовый мешок, образуя серозный покров последнего, а при переходе с рубцового мешка на сычуг образует связку рубца и сычуга. Точно так же сальник, переходя с рубца на двенадцатиперстную кишку, образует связку рубца и двенадцатиперстной кишки. Наконец, сальниковый листок переходит по левой и правой поверхностям сычуга в малый сальник.

Малый сальник (omentum minus) идет от малой кривизны сычуга и от начальной части двенадцатиперстной кишки до S-образной извилины последней, к воротам печени, прикрепляется он также и к большой кривизне книжки. Вход в полость малого сальника лежит на уровне 12-го ребра между хвостатой долей печени и двенадцатиперстной кишкой, слева от последней и от поджелудочной железы. С полостью большого сальника полость малого сальника сообщается посредством большого отверстия между рубцом, книжкой и краниальным концом сычуга. Левая стенка этого входа образуется связкой рубца и сетки.

ТОНКАЯ И ТОЛСТАЯ КИШКИ

Кишечная стенка состоит из трех оболочек: внутренней — слизистой, средней — мускульной и наружной — серозной. Особенности строения рассматриваемого отдела кишечной трубки определяются ее функцией, которая состоит в окончательном переваривании пищи и всасывании питательных веществ в результате переваривания, причем все непереваренные остатки пищи в виде кала выбрасываются из кишечной трубки через заднепроходное отверстие.

Переваривание пищи обеспечивается секретом многочисленных желез: 1) заложенных на протяжении всего кишечника в основе слизистой оболочки — общекишечные железы; 2) заложенных в подслизистом слое — железы двенадцатиперстной кишки, и 3) лежащих вне стенки кишки крупных желез — печени и поджелудочной железы, протоки которых открываются в начало двенадцатиперстной кишки.

Всасывание питательного материала обусловлено наличием каемчатого цилиндрического эпителия, выстилающего всю слизистую оболочку как тонкой, так и толстой кишек, за исключением самой

Увеличение всасывающей поверхности эпителия достигается: 1) удлинением кишечной трубки в целом, что обусловливает складывание трубки или в виде петель в тонкой кишке, или в виде спирали в толстой кишке; 2) образованием всевозможной формы складок слизистой оболочки; 3) наличием ворсинок — особых пальцеобразных выростов слизистой оболочки, которые не только увеличивают всасывающую поверхность, но, благодаря наличию в них гладких мускульных волокон, обладают способностью сокращаться, вследствие чего они играют роль маленьких насосиков и таким образом содействуют активно процессам всасывания. Так как максимальное всасывание происходит только в тонком отделе кишечника, отсюда и ворсинки находятся только в ней, а в толстой кишке отсутствуют.

Общая длина толстой и тонкой кишек у северного оленя достигает в среднем 25 м, или по отношению к длине туловища 20 : 1.

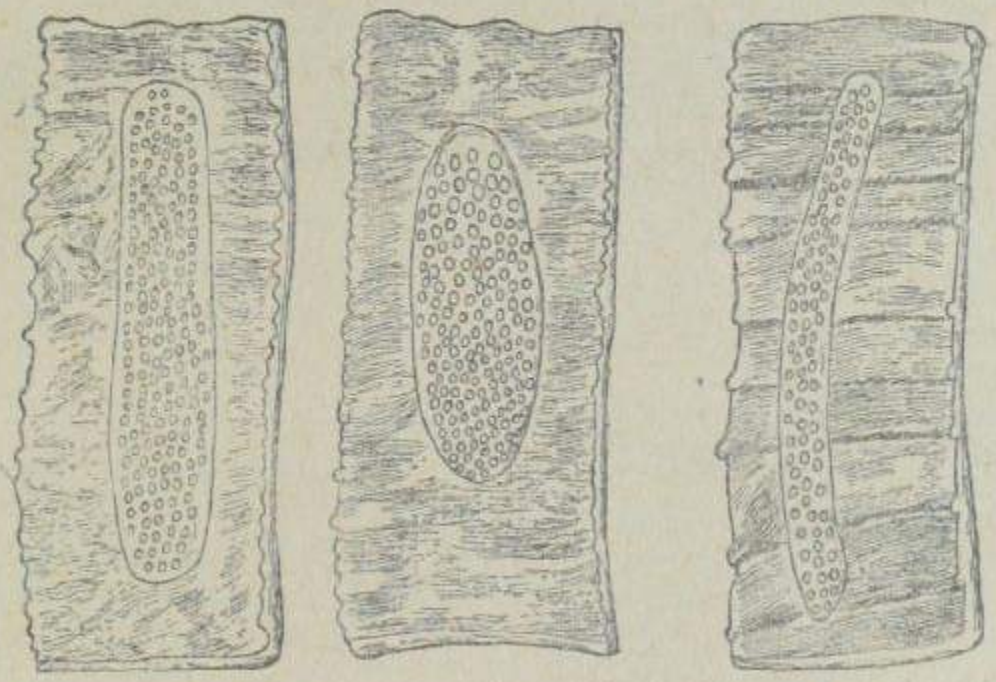

Рис. 73. Пейеровы бляшки.

На тонкую кишку приходится до $^2/_3$ всей длины, т. е. около 16,5 м, а на толстую кишку $^1/_3$, т. е. около 8,5 м.

В слизистой оболочке заложены скопления ретикулярной ткани или в виде одиночных лимфатических фолликул, рассеянных по всей кишке, как тонкой, так и толстой, или в виде лимфатических конгломератов, или пейеровых бляшек, которые находятся только в тонкой кишке, начиная уже с концевого отдела двенадцатиперстной кишки. Пейеровы бляшки представляют собой скопления лимфатических фолликул (рис. 73). [1] Общее количество их исчисляется в 21—23 штуки, длина бляшек 30—40 мм (от 14 до 60), ширина 6—8 мм. Лимфатические фолликулы являются центрами размножения лимфоцитов.

Гладкая мускульная ткань, обусловливающая передвижение содержимого кишечной трубки, образует два пласта: наружный — из продольных пучков мускульных волокон и внутренний — из циркуляр-

[1] Пейеровы бляшки обнаруживаются с большим трудом, лучше всего их искать

ных пучков. Продольный слой волокон очень тонкий, особенно в тонкой кишке, где он макроскопически едва заметен; круговой слой волокон, напротив, хорошо развит. Вследствие такого именно соотношения мускульных волокон обусловливается легкая разрываемость кишечной трубки при промывании кишек убитых животных.

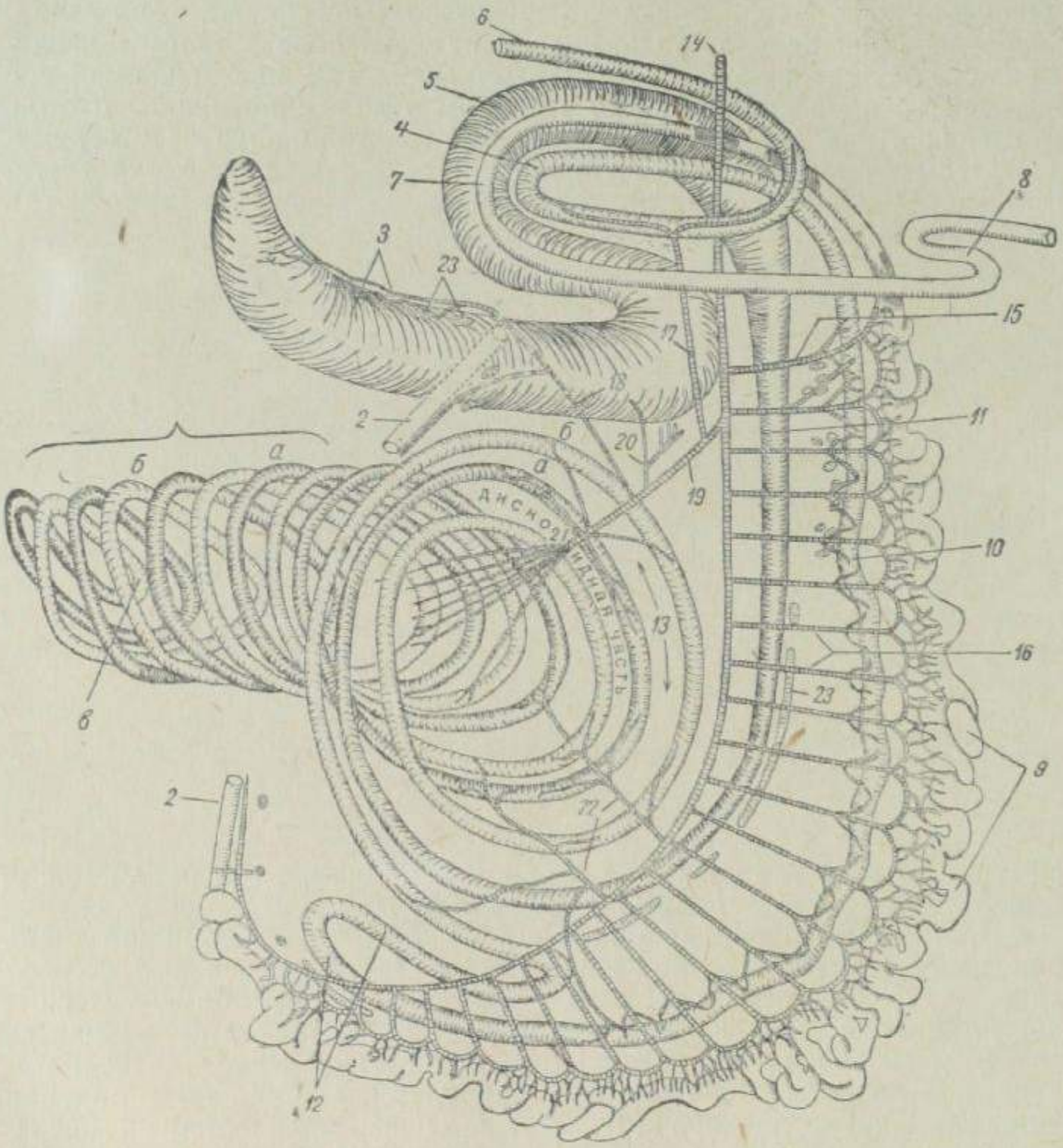

Рис. 74. Схема лабиринта и ветвления сосудов кишечника (вид с правой стороны).

1 — конусовидная часть дискоконуса; *2* — подвздошная кишка (обрезана); *3* — слепая кишка и артерия слепой кишки; *4* — концевая петлеобразная и *5* — начальная S-образная извилины ободочной кишки; *6* — начало прямой кишки; *7* — тазовый изгиб двенадцатиперстной кишки и *8* — ее S-образная извилина; *9* — петли тощей кишки; *10* — последняя центробежная извилина ободочной кишки; *11* — начальная центростремительная извилина ободочной кишки; *12* — вентральная S-образная извилина ободочной кишки; *13* — дисковидная часть дискоконуса; *14* — краниальная брыжеечная арт.; *15* — *16* — арт. тощей кишки; *17* — средняя арт. ободочной кишки; *18* — арт. подвздошной и слепой кишек; *19* — арт. подвздошной, слепой и ободочной кишек; *20* — арт. слепой и ободочной кишек; *21* и *22* — арт. ободочной кишки; *23* — лимфатические узлы.

Двенадцатиперстная кишка (duodenum) имеет длину около 80 см, отличается от остальных отделов тонкой кишки тем, что благодаря короткой связке, на которой подвешена, она имеет довольно постоянное местоположение и ход. Двенадцатиперстная кишка лежит в правом подреберье и частично в поясничной области. Она выходит из сычуга в плоскости 12—13-го ребра, направляется сначала краниально и влево до 11-го ребра, затем поворачивает дорзокаудально. В области 13-го ребра на печени двенадцатиперстная кишка образует S-образную извилину и направляется каудально в правую подвздошную область, где идет вдоль концов поперечно-

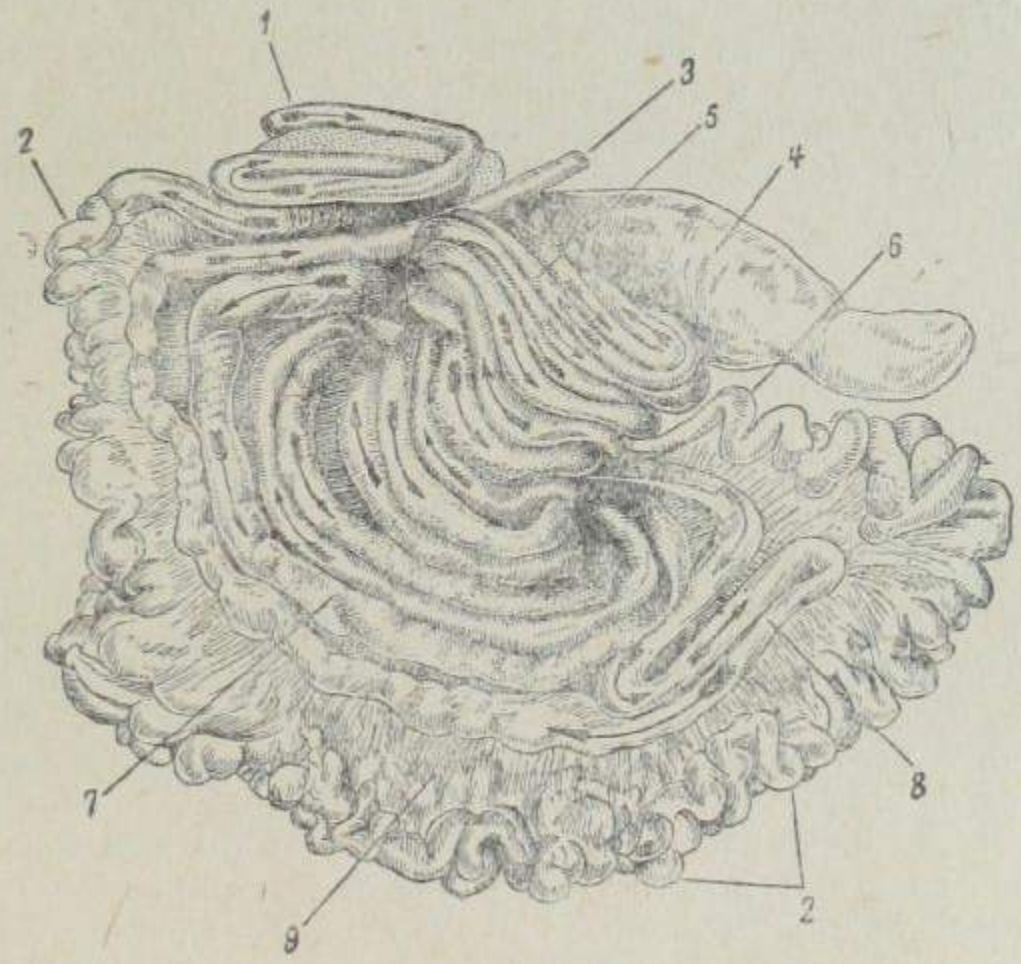

Рис. 75. Кишечник слева.

1 — двенадцатиперстная кишка; *2* — петли тощей кишки; *3* — концевой отдел ободочной кишки; *4* — слепая кишка; *5* — конусовидная часть дискоконуса; *6* — подвздошная кишка; *7* — начальная извилина ободочной кишки; *8* — S-образная извилина ободочной кишки; *9* — брыжейка тощей кишки.

реберных отростков поясничных позвонков и дорзально от начальной извилины ободочной кишки, с которой соединяется очень короткой связкой. В области 4—5-го поперечнореберного поясничного отростка двенадцатиперстная кишка образует тазовый изгиб, огибает каудально и слева корень брыжейки, направляется снова краниально, доходит до печени и, образовав поворот в тощую кишку, переходит в петли тощей кишки (рис. 75, *1*, и 74, *7*, *8*).

На расстоянии 30—40 см от начала в двенадцатиперстную кишку, дистально от S-образной ее извилины, открывается общий проток

устьем — соском двенадцатиперстной кишки диаметром до 6 мм. Края соска несколько приподняты до 15 мм.

Тощая кишка (intestinum jejunum) является самым длинным участком тонкой кишки и достигает длины 15—16,5 м. Тощая кишка образует колоссальное количество петель, которые в виде гирлянды прикреплены короткой брыжейкой к диску ободочной кишки. Начало тощей кишки лежит на краниальном крае диска, а конец на каудальном крае (рис. 74, *9*, и 75, *2*). Тощая кишка лежит частью в правом подреберье, частью в правой подвздошной и паховой областях.

Подвздошная кишка (int. ileum) представляет концевой отрезок тощей кишки, который не образует петель и соединяется посредством брыжейки подвздошно-слепой кишки со слепой кишкой (рис. 74, *2*). Подвздошная кишка имеет длину всего лишь около 30—35 см. Кишка лежит на каудальном крае диска, идет косо дорзокраниально и входит в толстую кишку, образуя границу между слепой и ободочной кишками. В просвет толстой кишки подвздошная кишка вдается в виде низкой втулочки — баугиниевой заслонки, длиной до 12 мм.

Застенные железы двенадцатиперстной кишки

Печень (hepar) представляет собой компактный плоский орган, расположенный в правом подреберье, непосредственно позади диафрагмы, с которой соединяется связками.

Функция печени очень разнообразна. Она прежде всего выделяет в двенадцатиперстную кишку желчь, необходимую для переваривания жиров; печень является органом, в котором откладываются излишки углеводов, поступивших из кишечника; кроме того, в ней обезвреживается целый ряд веществ, всосавшихся из кишечника, и происходит синтез мочевины и мочевой кислоты.

Печень состоит из печеночных долек, которые в отличие от всех желез расположены не на выводных протоках, а на ветвях печеночных вен, выносящих кровь из печени. Концевые веточки печеночных вен залегают в центре каждой печеночной дольки, образуя центральные печеночные вены. Снаружи на дольках лежат концевые ветви воротной вены, приносящей кровь в печень из желудочно-кишечного тракта. Ветви воротной вены соединяются с центральной веной каждой дольки большим количеством венозных капилляров, идущих в дольке в основном радиально. Вдоль этих капилляров и расположены, также радиально, столбики печеночных клеток, или клеточные балки. Между печеночными клетками проходят желчные капилляры, соединяющиеся в желчные протоки и, в конечном итоге, в печеночный проток, выносящий желчь из печени. Все клеточные балки, кровеносные и желчные сосуды окружены соединительной тканью, которой скопляется несколько больше на границе между печеночными дольками.

На печени различают две поверхности: краниальную, или диафрагматическую, выпуклую и гладкую, и каудальную, или висцеральную, обращенную к внутренностям, вогнутую и дольчатую; два края: левый — тупой и правый — острый (рис. 76, *3*) и два конца — дорзальный и вентральный, последний с острым краем. Вдоль висцеральной

полая вена (7), идущая в направлении от позвоночного столба к отверстию полой вены в диафрагме. В печеночный отрезок полой вены впадают печеночные вены. Приблизительно на середине тупого края заметна слабая пищеводная вырезка, в которой лежит пищевод (*8*). На середине висцеральной поверхности печени находится углубление — ворота печени, через которое в печень входят воротная вена (*10*) и печеночная артерия (*9*) и выходит печеночный проток (*11*), здесь же лежат маленькие печеночные лимфатические узелки.

Печеночный проток (ductus hepaticus), длиной от 5 до 6,5 см, открывается в двенадцатиперстную кишку на расстоянии 30—40 см от ее начала и дистально от S-образной ее извилины.

Желчный пузырь у оленя отсутствует.

Слева от ворот печени лежит хвостатая доля печени, которая у ворот образует слабо развитый (в виде валика) сосочковый отросток. Хвостатая доля сильно вытягивается в дорзальном направлении, где образует широкий, до 6 см, хвостатый отросток (*2*), выступающий за дорзальный край печени до 5 см; на нем находится почечное вдавление для правой почки (*1*). Правый острый край печени несет довольно глубокую вырезку (*5*), лежащую в плоскости 10-го ребра, она отделяет дорзальную часть печени, или „правую долю" (*4*), и вентральную часть печени. Последняя, в свою очередь, иногда очень мелкой бороздкой делится на два отдела: самый вентральный, или „левую долю" печени (*6*), и среднюю, или квадратную, долю, лежащую между правой и левой долями. Квадратная доля вместе с хвостатой долью соответствует средней доли печени.

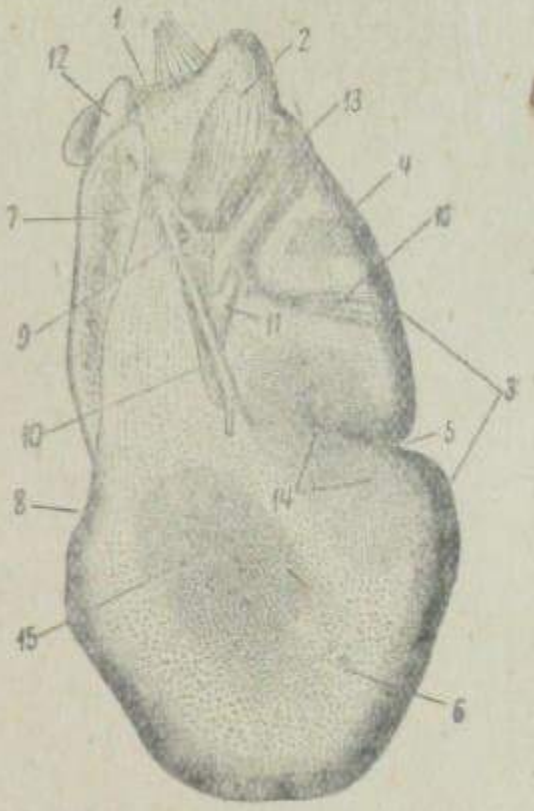

Рис. 76. Печень с висцеральной поверхности в нормальном положении.

1 — почечное вдавление; *2* — хвостатый отросток; *3* — острый край; *4* — правая доля; *5* — вырезка; *6* — левая доля; *7* — вскрытая каудальная полая вена с устьями печеночных вен; *8* — пищеводная вырезка; *9* — печеночная артерия; *10* — воротная вена (вскрыта); *11* — печеночный проток; *12* — правый надпочечник; *13* — вдавление двенадцатиперстной кишки; *14* — вдавление сычуга; *15* — вдавление сетки.

Печень снаружи одета серозной оболочкой, которая переходит на диафрагму и образует связки печени. Правая треугольная связка очень сильно развита. Она идет с дорзального конца печени на диафрагму и находится на уровне первого поперечнореберного поясничного отростка. Вентрально от этой связки, как ее продолжение, идет очень короткая венечная связка, представляющая собой спайку печени с диафрагмой. От венечной связки в направлении к вырезке между левой и квадратной долями печени идет очень слабо развитая серповидная связка, в которой у молодых животных лежит пупочная вена, впоследствии превращающаяся в круглую связку, идущую на брюшную стенку. У взрослых животных круглая связка часто полностью редуцируется.

С висцеральной поверхности печени на желудок и на двенадцатиперстную кишку серозная оболочка переходит в виде малого сальника.

Малый сальник с печени идет на сетку, на большую кривизну

и на правую поверхность рубца. Наконец, с хвостатого отростка и с правой доли печени серозная оболочка идет на правую почку, образуя две связки — латеральную и медиальную. Они переходят в серозную оболочку почки.

Печень лишь дорзальным своим концом выходит за каудальный край последнего ребра, достигая плоскости поперечного отростка первого поясничного позвонка, в остальном же правым своим краем не достигает реберно-хрящевой линии на 4—4,5 см.

Вес печени очень различен—от 352 до 660 г (а у карагасских оленей даже от 1200 до 1660 г); длина печени 25—32 см, ширина до 11—13 см, толщина до 7 см (у карагасских оленей соответственно 28—35 и 12—15 см).

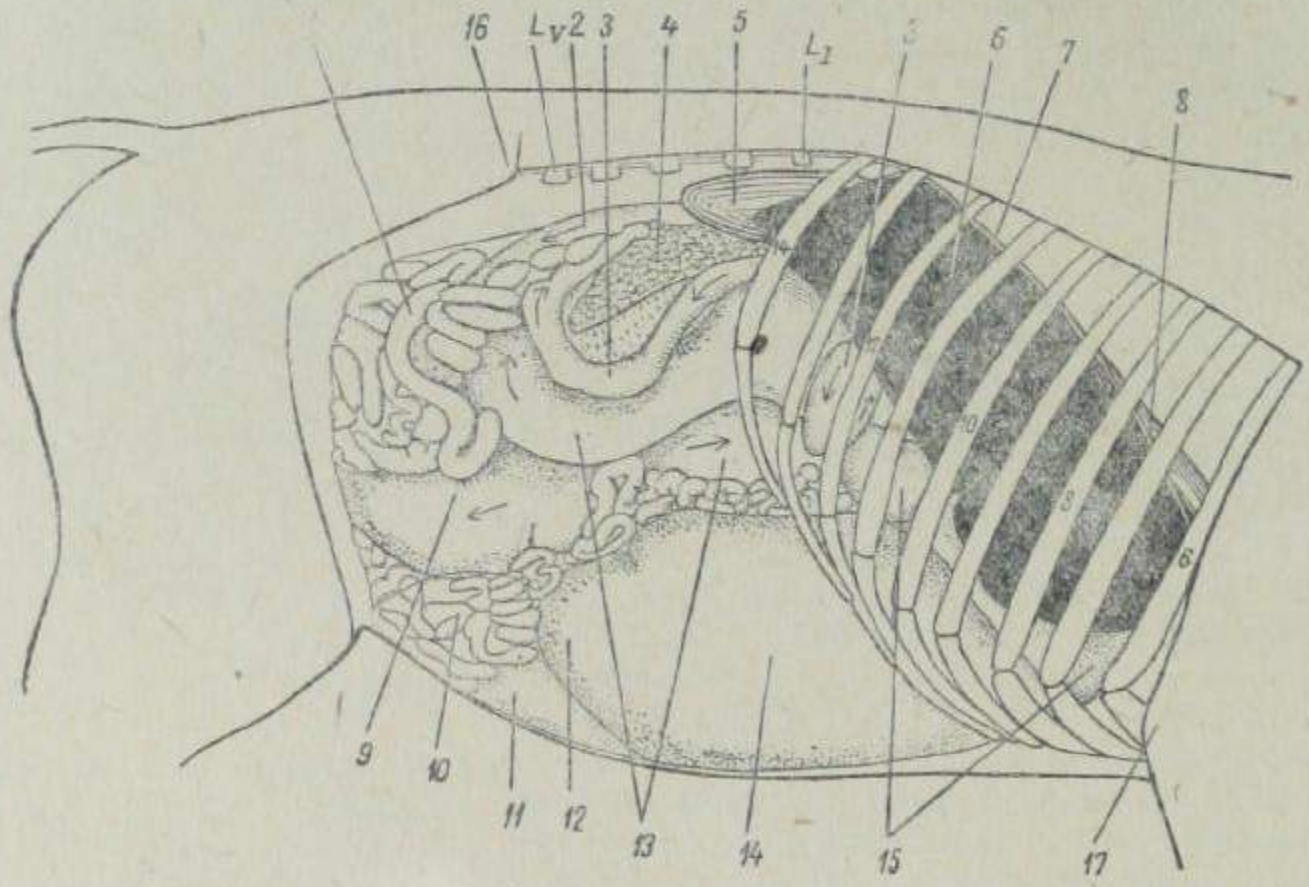

Рис. 77. Топография органов брюшной полости справа.

1 — лабиринт ободочной кишки; *2* — начало прямой кишки; *3* — двенадцатиперстная кишка; *4* — поджелудочная железа; *5* — правая почка; *6* — печень; *7* — разрез диафрагмы; *8* — каудальная полая вена; *9* — слепая кишка; *10* — петли тонкой кишки; *11* — каудо-вентральный и *12* — добавочный каудо-вентральный слепые выступы рубца; *13*—начальная извилина ободочной кишки; *14* — вентральный рубцовый мешок; *15* — сычуг; *16* — моклок; *17* — локтевой бугор; L_I — L_V —поперечнореберные отростки поясничных позвонков.

Поджелудочная железа (pancreas) является второй застенной железой кишки. Она лежит в брыжейке двенадцатиперстной кишки (рис. 77, *4*). Краниальным своим концом она достигает печени, а каудальным концом — уровня пятого поясничного позвонка, прилежит к правой поверхности рубца, к дорзальной поверхности воротной вены и к обоим коленам начальной извилины ободочной кишки. Общая длина ее до 20—25 см.

Проток поджелудочной железы (ductus pancreaticus) открывается в конец печеночного протока, на расстоянии от 0,5 до 2 см, перед

Толстая кишка

Слепая кишка (caecum) диаметром своим превосходит в два-три раза диаметр ободочной кишки (и тонкой), представляет собой слепо кончающийся конец толстой кишки, который лежит каудально от места впадения подвздошной кишки в толстую кишку (рис. 74, *3*, и 75, *4*). Слепой конец кишки называется верхушкой, он обращен каудально и несколько влево, лежит при входе в тазовую полость или даже заходит в последнюю. Вся слепая кишка расположена в дорзальной части правой подвздошной области (рис. 77, *9*); длина ее около 40 см.

Слепая кишка переходит в начальную извилину ободочной кишки (рис. 74, *5*). Границей между ними служит устье подвздошной кишки.

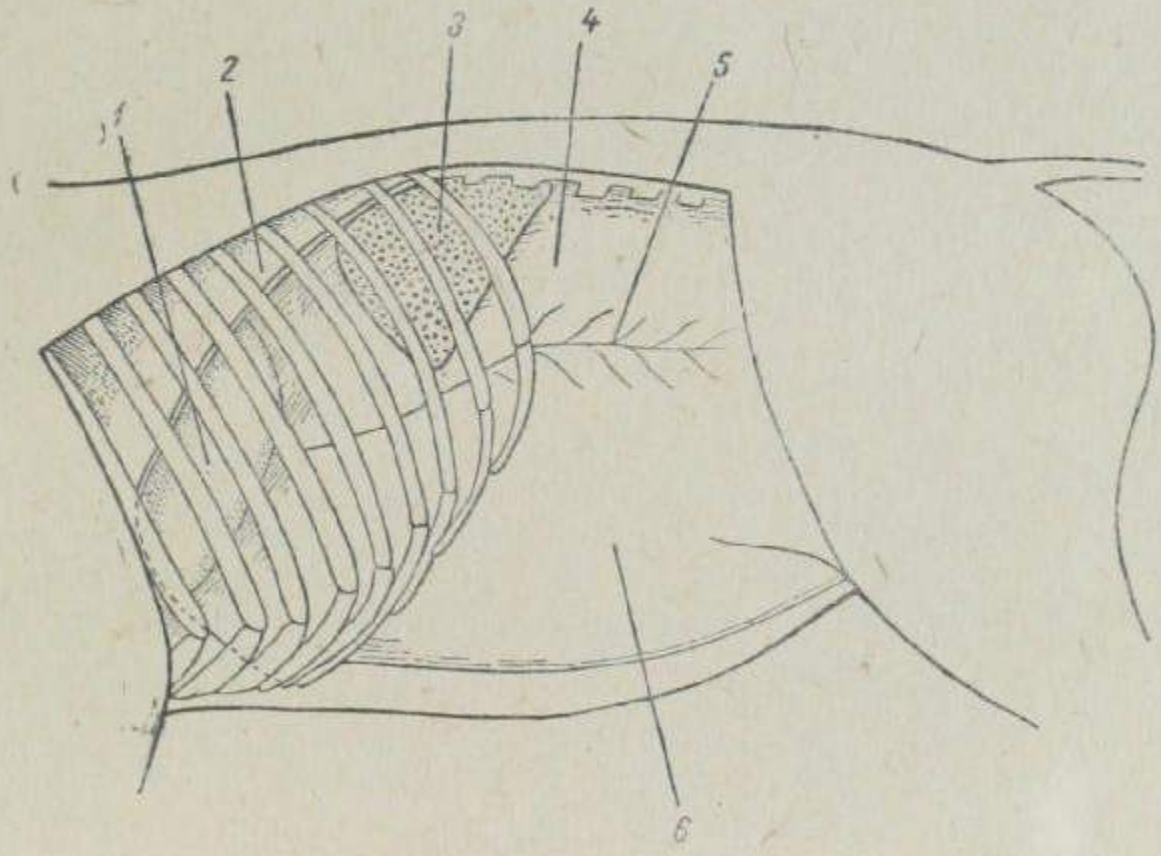

Рис. 78. Топография органов брюшной полости слева.

1 — сетка; *2* — разрез диафрагмы; *3* — селезенка; *4* — дорзальный рубцовый мешок; *5* — левый продольный желоб; *6* — вентральный рубцовый мешок.

Ободочная кишка (colon) образует у оленя своеобразный лабиринт — дискоконус, часть которого дискообразна (*13*), как у крупного и мелкого рогатого скота, а другая часть конусообразна (*1*) и напоминает по своей форме конус толстой кишки всеядного животного. Конусообразная часть выходит из центра диска на его левой поверхности, конусовидная часть сжата слева направо, вытянута дорзо-вентрально и выдается за каудальный край диска своей вершиной (рис. 75, *5*).

Кранио-каудальный размер дисковидной части дискоконуса равен 18—20 см, а дорзо-вентральный — 38 см. Дорзо-вентральный размер вершины конусовидной части дискоконуса различен—от 22 (17) до 11 см, в зависимости от общей длины ободочной кишки, которая равна в среднем 8 м (от 6,4 до 9,4 м). Наконец, размер всего

По ходу различных частей ободочной кишки последнюю можно разделить на следующие отрезки: начальную S-образную извилину ободочной кишки (рис. 74, *5*); спиральную извилину, образующую дискоконус; она, в свою очередь, будет распадаться на а) 5,5—6 центростремительных извилин (*а*), b) центральную извилину (*в*), с) 5,5—6 центробежных извилин (*б*); вентральную S-образную извилину (*12*); наконец, концевую петлеобразную извилину (*4*), которая и переходит в прямую кишку (*6*).

Начальная S-образная извилина ободочной кишки, начинаясь от слепой кишки, идет в краниальном направлении по правой стороне дорзального конца дисковидной части дискоконуса. Не доходя до брыжеечной артерии, она поворачивает влево и идет каудально до своего начала, соединяясь с начальным своим коленом короткой брыжейкой, затем поворачивает еще раз влево и идет снова краниально; огибает слева и спереди брыжеечную артерию и переходит в вентральном направлении в спиральную извилину, именно в первый центростремительный завиток (*11*). Последний идет до вентрального края дисковидной части дискоконуса, непосредственно краниально от брыжеечной артерии и влево от отходящих от нее ветвей для тощей кишки.

Центростремительные завитки спиральной извилины (в количестве 3,5—4) образуют дисковидную часть, а, за исключением первого завитка, и конусовидную часть дискоконуса. Остальные 2—2,5 завитка образуют исключительно конусовидную часть. Центрипетальные завитки закручиваются по часовой стрелке, если смотреть на дискоконус справа.

После образования центральной извилины в вентральной части вершины конусовидного отдела дискоконуса, ободочная кишка образует центробежные завитки, идущие против часовой стрелки. Центробежные завитки лежат между центростремительными завитками: 2,5 завитка в дисковидной части и 2 завитка в обеих частях дискоконуса.

Наружный центробежный завиток в вентро-каудальной части дисковидного отдела дискоконуса образует вентральную S-образную извилину ободочной кишки (flexura sigmoidea ventralis) (*12*). Длина S-образной извилины весьма разнообразна, в зависимости от общей длины ободочной кишки, — от 18 до 2—3 см. S-образная извилина образуется таким образом: сначала центробежный завиток направляется краниально, затем загибается в вентральном направлении и идет каудально; пройдя в этом направлении от нескольких сантиметров (что наблюдается очень редко) до 18 см (максимум), загибается снова вентрально и идет в краниальном направлении. Образовав S-образную извилину, ободочная кишка вдоль краниального края дисковидной части поднимается дорзально, где и переходит (у начальной извилины ободочной кишки) в концевую ее извилину.

Отрезок последнего центробежного завитка между S-образной и концевой извилинами в дисковидной части дискоконуса идет на некотором расстоянии от первого центростремительного завитка и очень часто образует петли, степень развития которых зависит от общей длины ободочной кишки; иногда этот отрезок достигает 184 см длины, иногда же этот отрезок бывает совсем без петель, тогда длина его наблюдалась всего лишь до 70 см (*10*).

Концевая петлеобразная извилина ободочной кишки (*4*) огибает краниально и слева брыжеечную артерию, направляясь каудально,

и спереди брыжеечную артерию и слева от последней направляется опять каудально к тазу, где и переходит в прямую кишку (*б*). Концевая извилина в той своей части, которая лежит каудально от брыжеечной артерии, заключена между обоими коленами начальной извилины ободочной кишки, с которой тесно связана короткой брыжейкой.

Вершина дискоконуса лежит в тазовой полости, справа прилежит к слепой кишке, слева к дорзальному рубцовому мешку. Диск лежит в правом подвздохе справа от рубца и слева от слепой кишки. Гирлянда тонких кишек лежит вокруг диска, краниально достигая до сычуга на уровне 13-го ребра, каудально достигает тазовой полости, а вентрально — брюшной стенки (рис. 77).

Прямая кишка (intestinum rectum) является непосредственным продолжением в полость таза ободочной кишки. Она лежит под крестцовыми и первыми хвостовыми позвонками и на уровне каудального конца четвертого хвостового позвонка открывается наружу заднепроходным, или анальным, отверстием (anus). В каудальной своей части прямая кишка, на протяжении до 10 см, значительно, по сравнению с толстой кишкой, расширяется, образуя ампулу диаметром до 6 см.



Рис. 79. Слизистая оболочка прямой кишки.

Стенка прямой кишки образована тремя оболочками. Наружная оболочка — серозная, одевает лишь краниальную часть прямой кишки. Серозная оболочка дорзально от кишки переходит в довольно короткую брыжейку прямой кишки, а вентрально — на половые органы, на уровне каудального конца третьего хвостового позвонка. Средняя оболочка мышечная. Она состоит из двух слоев: наружный продольный слой начинается еще в дистальном отделе ободочной кишки, лежащей под поясничными позвонками; внутренний циркулярный слой, близ анального отверстия, значительно утолщен (раза в 2—2,5) на протяжении до 40 мм, образуя таким образом внутренний сфинктер ануса из гладкой мускулатуры.

Внутренняя оболочка — слизистая, в краниальной половине прямой кишки образует продольные складки, а в каудальной части, ближе к анусу, крупные, легко смещающиеся складки, которые идут главным образом в циркулярном направлении; однако сплошных складок не образуется (рис. 79). В самом анальном отверстии слизистая оболочка прямой кишки переходит в наружную кожу, образуя при этом в виде узкой полоски кожную зону.

Мускулы прямой кишки и ануса

В толще стенок анального отверстия, помимо внутреннего сфинк-

образный лентовидный мускул, который охватывает дорзально каудальный конец прямой кишки и своими концами теряется в промежности на расстоянии 4—5 см от анального отверстия. У самок он идет на преддверие влагалища.

Приподниматель ануса (m. levator ani) (рис. 101, *8*) начинается близ лонной кости на фасции, покрывающей дорзально внутренний запирательный мускул. Идет косо каудо-дорзально сбоку от прямой кишки и оканчивается у самцов вместе с одноименным мускулом другой стороны в заднепроходно-хвостовой связке, которая от краниального края тела третьего хвостового позвонка направляется каудально и закрепляется на дорзальной стенке прямой кишки близ ануса. У самок приподниматель ануса прикрепляется своей каудальной частью на боковой поверхности прямой кишки, а краниальной своей частью—на третьем хвостовом позвонке. Весь мускул шириной до 4—5 см.

Между поднимателем ануса и прямой кишкой проходит осадитель уда у самца или сжиматель преддверия влагалища у самок.

Наконец, между вентральной стенкой прямой кишки и луковично-пещеристым мускулом у самцов лежит довольно мощный, до 8 мм толщиной, мускул прямой кишки и уретры (m. recto urethralis). У самок на соответствующем месте, между прямой кишкой и преддверием влагалища, находится связка прямой кишки и влагалища (ligamentum rectovestibulare).

От краниального конца тела третьего хвостового позвонка сухожильно начинается непарный тонкий мускул прямой кишки и хвоста (m. rectococcygeus), который идет на прямую кишку, расширяясь веерообразно (до 1 см). Он лежит между обоими осадителями уда, длина его до 3 см.

ОРГАНЫ ДЫХАНИЯ, ИЛИ ГАЗООБМЕНА

Органы дыхания обслуживают газообмен между кровью и внешней средой: из воздуха, вдыхаемого в легкие, кислород поступает в кровь, а из крови выделяется углекислый газ, который и выдыхается из легких.

К органам дыхания относятся: носовая полость, гортань, трахея и бронхи; последние, разветвляясь, заканчиваются громадным количеством мельчайших пузырьков — альвеол, которые в своей совокупности, вместе с бронхами, образуют легкие.

В легких, именно, и происходит газообмен, остальные же органы служат только для проведения воздуха в легкие и обратно. При этом воздух обследуется на запах, нагревается, насыщается влагой и очищается от находящихся в нем пылевых частиц. Для всего этого имеются специальные приспособления.

Наличием в стенках проводящих путей костно-хрящевого остова (носовая полость) или только хрящевого остова (гортань, трахея, бронхи) обеспечивается зияние просвета проводящих путей, а отсюда и свободный доступ воздуха в легочные альвеолы и обратно.

Нагревание воздуха происходит вследствие наличия густых сосудистых сплетений под слизистой оболочкой, главным образом в носовой полости, а отчасти и в трахее. Этому же способствует и нали-

ках всегда имеется некоторое количество воздуха, которое остается даже после максимального выдоха; таким образом свежие порции воздуха смешиваются с остаточным воздухом.

Обследование воздуха на запахи обеспечивается развитием в дорзальном и аборальном отделах носовой полости обонятельного эпителия из специальных чувствительных клеток.

Овлажнение воздуха достигается выделением на поверхность слизистой оболочки носовой полости жидкого секрета желез как заложенных в толще слизистой оболочки, так и особой латеральной носовой железы; кроме того, в носовую полость отводится отработанный секрет слезной железы, омывший глазное яблоко.

Очищение воздуха от пылевых частиц обеспечивается наличием слизи на слизистой оболочке. На эту слизь оседают пылевые частицы, ресничками же мерцательного эпителия слизистой оболочки слизь подводится к таким участкам дыхательных путей, где она может быть удалена сильными дыхательными движениями.

Наконец, особым устройством гортани обеспечивается издавание звука при выдыхании, характер же звука определяется особенностями строения глотки и стенок носовой и ротовой полостей.

Носовая полость

Носовая полость (cavum nasi) сильно удлинена, соответственно длине лицевого отдела головы. Вход в носовую полость образован щелевидными носовыми отверстиями — ноздрями, а выход в глотку — хоанами. В носовой полости различают: свод, образованный носовыми костями и отчасти лобными; дно, образованное небными отростками дорзальных челюстей и резцовых костей и небными костями; аборальную стенку, занятую лабиринтом решетчатой кости; латеральные стенки, на которых расположены носовые раковины; срединную стенку, носовую перегородку, которая делит носовую полость надвое.



Рис. 80. Лицевой участок головы (морда).

1 — вентро-медиальный угол ноздри; *2* — дорзо-медиальное крыло носа; *3* — дорзо-латеральный угол ноздри; *4* — вентро-латеральное крыло носа; *5* — дорзальная и *6* — вентральная губы

Ноздри (nares) представляют собой щелевидные, довольно длинные отверстия, ведущие в носовую полость. Вентро-медиальный угол их более тупой (рис. 80, *1*), а дорзо-латеральный — более острый (*3*). Обе щели лежат косо друг к другу, расходясь дорзо-аборально.

Боковые стенки ноздрей называются крыльями носа (alae nasi).

соединяясь друг с другом, образуют дорзо-латеральный и вентро-медиальный угол ноздри. В основе крыльев носа лежат хрящи: крыловидный и якоревидный. Снаружи как крылья носа, так и промежуток между ноздрями вплоть до губы покрыт волосатой кожей (носовое зеркальце у северного оленя отсутствует, в то время как у марала, например, имеется). Волосяной покров заходит на внутреннюю поверхность крыльев, причем в дорзальном крыле достигает вентрального края крыловой складки носа, а в вентральном крыле находится на протяжении 3—3,5 см от края ноздри.

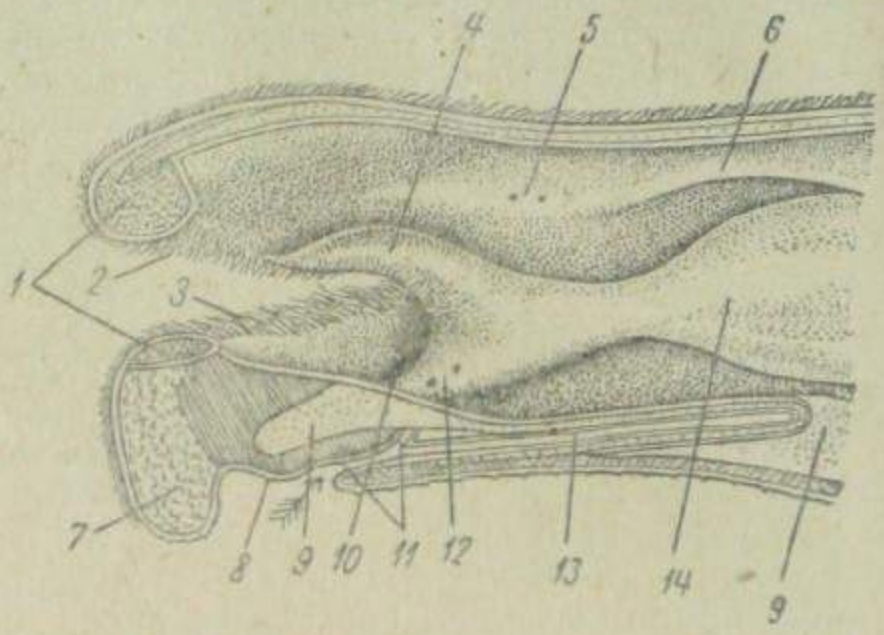

Рис. 81. Предверие носа с медиальной стороны.

1—медиальный угол ноздри разрезан и 2—дорзальное крыло носа отвернуто вверх; *3*—вентральное крыло носа; *4*—крыловая складка; *5*—прямая складка и отверстие латеральной носовой железы; *6*—дорзальная раковина; *7*—разрез верхней губы; *8*—разрез резцового сосочка; *9*—разрез носовой перегородки; *10*—синус преддверия носа; *11*—разрез носо-небного канала (со стрелкой); *12*—складка дна и два отверстия слезно-носового канала; *13*—разрез Якобсонова органа; *14*—вентральная раковина.

Близ края вентрального крыла носа, на внутренней его поверхности, находится синус преддверья носа (sinus vestibuli nasi) в виде мешочка глубиной до 17 мм (рис. 81, *10*). Он образован впячиванием кожного покрова и лежит в изгибе основания якоревидного хряща. Дно ямки выполнено салоподобным секретом, выделяемым железами синуса. Щелевидный вход в синус, длиной до 2 см, лежит между складкой дна носа (см. ниже) и краем вентрального крыла носа.

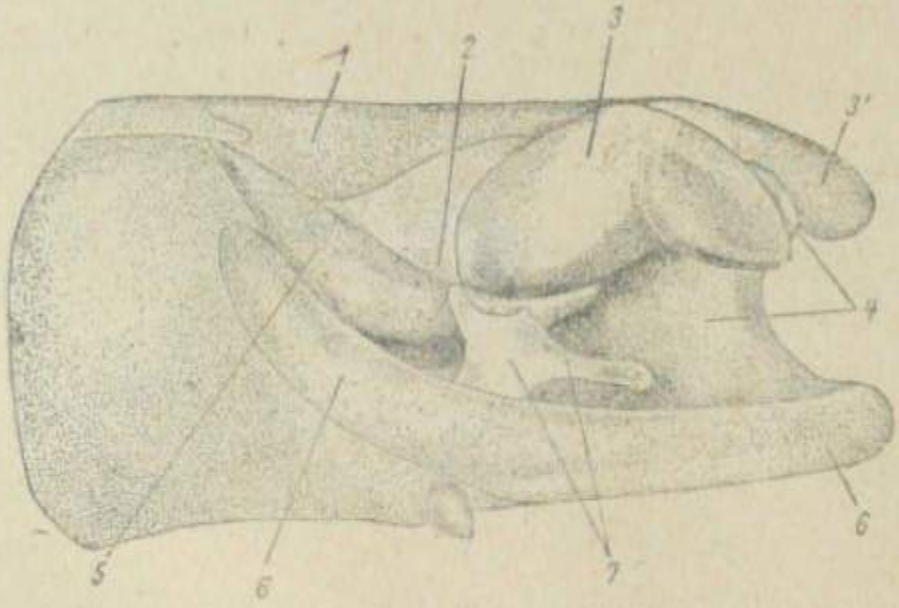

Рис. 82. Хрящи носа с латеральной поверхности.

1—дорзальный боковой хрящ; *2*—часть S-образного хряща; *3*—крыловидный хрящ правый и *3'*—левый; *4*—носовая перегородка; *5*—вентральный боковой хрящ; *6*—резцовая кость; *7*—якоревидный хрящ.

Носовая перегородка (septum nasi) в аборальной — меньшей своей части — костная и представлена перпендикулярной пластинкой решетчатой кости, а в оральной — большей своей части — хрящевая; эта, именно, ее часть и называется хрящевой носовой перегородкой. Она далеко выдается впереди костной стенки крыши носовой полости, достигая тела резцовых костей (рис. 82, *4*). Вентральный край хрящевой носовой перегородки лежит в жолобе сошника, который выдается кзади, аборально, за край хоан,

до 1,5 см, так что разделяет надвое носовую полость даже в области хоан. Дорзально носовая перегородка граничит с носовыми и лобными костями. Длина носовой перегородки по вентральному краю до 20 см, а у крупных пород оленей до 23,5 см, а высота на уровне 5-го коренного зуба до 5,5—8,3 см, уменьшаясь несколько кзади до 5—8 см, а кпереди, на уровне заднего угла ноздри, до 4,5—5,5 см.

Дорзальный край хрящевой носовой перегородки в оральной своей части формирует дорзальные боковые хрящи носа, которые лежат в основе дорзо-латеральной стенки передней части носа (рис. 82, *1*). Самый передний участок дорзального бокового хряща сильно развит и называется крыловидным хрящом (*3*). Он является опорой для дорзального крыла носа и представляет собой широкую, удлиненную пластинку, загибающуюся по краю ноздри внутрь и дорзально, а кзади срастается с S-образным хрящом крыловой складки (*2*). От крыловидного хряща отходит якоревидный хрящ (*7*), который двумя своими отростками — оральным и аборальным — поддерживает вентральное крыло носа. Сам якоревидный хрящ позади ноздри (у места своего происхождения) срастается с вентральным боковым хрящом (*5*). Последний отходит от вентрального края носовой перегородки и срастается с межчелюстной костью.

На боковых стенках носовой полости лежат покрытые слизистой оболочкой носовые раковины: дорзальная и вентральная, которые и разделяют каждую половину носовой полости на четыре носовых хода.

Дорзальный носовой ход лежит между носовыми костями и дорзальной раковиной (рис. 58, *6*). Он очень узкий и слепо кончается аборально. Средний носовой ход (*7*) лежит между дорзальной и вентральной раковинами; он также довольно узкий и аборально оканчивается в лабиринте решетчатой кости. Из него, на уровне четвертого коренного зуба, ведет очень узкая и короткая, до 1 см, щель в верхнечелюстную пазуху. Вентральный носовой ход (*9*) наиболее обширный и лежит между вентральной носовой раковиной и дном носовой полости. Он ведет в полость глотки. Все три хода соединяются в общем носовом ходе, лежащем между носовой перегородкой и обеими раковинами. Дорзальный и средний носовые ходы являются обонятельными, а вентральный и общий — дыхательными.

Дорзальная носовая раковина в оральной своей половине имеет своим остовом костную пластинку, загнутую в виде жолоба вентрально (рис. 83, *5*); наибольшая ширина ее достигает 17 мм. Орально эта пластинка суживается, а слизистая оболочка, направляясь далее вперед, образует прямую складку (*3*), которая сначала несколько расширяется, а затем теряется на дорзо-латеральной стенке носовой полости. В утолщенной части прямой складки открывается проток латеральной носовой железы двумя отверстиями (рис. 83, *3'*), отстоящими друг от друга на расстоянии около 1 см. Каждое отверстие имеет диаметр до 1,5 мм.

Аборальная, бо́льшая часть раковины (*6*) от уровня границы третьего и четвертого коренных зубов образует полость, сообщающуюся со средним носовым ходом посредством очень узкого отверстия, лежащего на уровне последнего коренного зуба. Аборально дорзальная раковина также суживается и прикрепляется к решетчатой

Вентральная раковина — очень массивная. Ее остов образуется костной пластинкой, которая закрепляется на внутренней пластинке тела дорзальной челюсти. Медиальный край ее, расщепляясь надвое, закручивается в дорзальном и вентральном направлениях и таким образом формирует раковину (*4* и *13*) (см. также череп). Аборальный конец раковины сильно расширен, а оральный суживается и переходит в S-образный хрящ, который соединяется с вентральным боковым хрящом носовой перегородки, а также с крыловым хрящом. S-образный хрящ представляет собой довольно тонкую, до 1 мм, и узкую, до 6 мм, пластинку, которая лежит в сагиттальной плоскости и в этой же плоскости S-образно изгибается. Слизистая оболочка, прикрывающая вентральную раковину, переходит на S-образный хрящ и образует крыловую складку (*2*), а с последней переходит на крыло

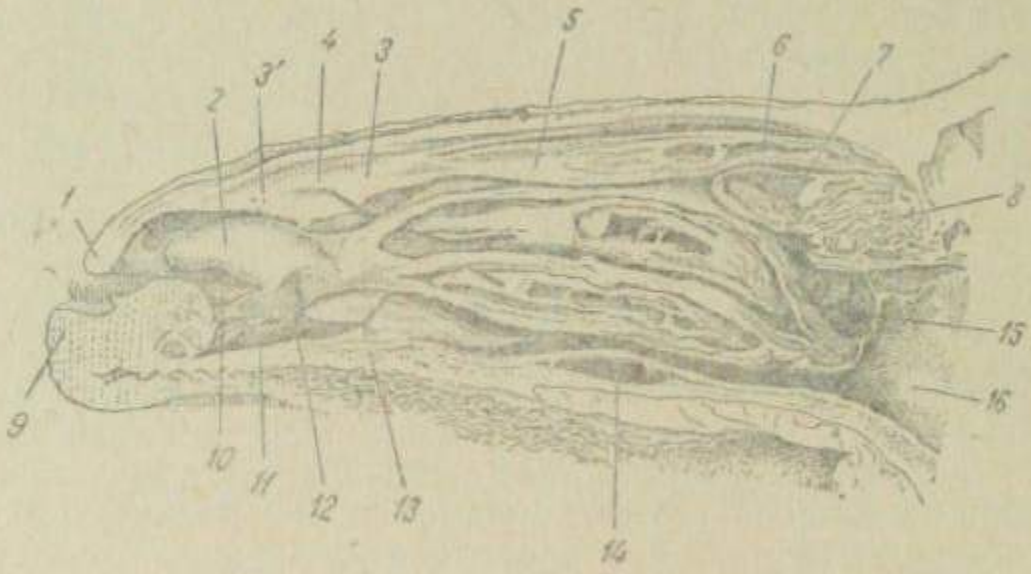

Рис. 83. Вскрытые носовые раковины.

1 — дорзальное крыло носа; *2* — крыловая складка; *3* — прямая складка; *3'* — отверстия протока латеральной носовой железы; *4* — стрелка показывает ход в дорзальную половину вентральной раковины (она вскрыта); *5* — оральный и *6* — аборальный отделы дорзальной раковины; *7* — средняя раковина; *8* — лабиринт решетчатой кости; *9* — вентральное крыло носа; *10* — синус преддверия; *11* — отверстие слезно-носового канала; *12* — складка дна; *13* — стрелка показывает ход в вентральный отдел вентральной раковины; *14* — небная пазуха; *15* — заднераковинная ямка; *16* — область хоан

носа. Другой же участок слизистой оболочки переходит на основание носового отростка межчелюстной кости и образует складку дна носа (*12*).

На складке дна лежит слезно-носовой жолобок, идущий косо: спереди и снизу, назад и вверх, где в нем открывается выходное отверстие слезно-носового канала (*11*).

Под слизистой оболочкой вентральной раковины находится большое количество крупных артериальных и венозных сосудов, последние даже образуют густую венозную сеть.

Такая же венозная сеть имеется и под слизистой оболочкой вентрального носового хода и носовой перегородки. Венозная сеть более сильно развита в оральной половине носовой полости.

В области хоан (*16*) на слизистой оболочке как носовой перегородки, так и на латеральной стенке носовой полости (покрывающей небные кости) видны многочисленные устьица желез, лежащих в под-

Аборально в средний носовой ход, между дорзальной и вентральной раковинами, вдается, до уровня четвертого коренного зуба, наиболее крупная ячейка решетчатой кости, как средняя носовая раковина (*7*). По сравнению с вентральной раковиной она имеет незначительную величину: длина ее достигает не более 4,5 см, а ширина всего лишь 1,5—2 см. Вентрально от средней раковины и аборально от вентральной раковины лежат пять меньших ячей решетчатой кости; величина ячей убывает вентрально.

Между аборальным краем вентральной раковины и ячеями решетчатой кости остается на латеральной стенке носовой полости глубокая заднераковинная ямка (recessus retroconchalis) (*15*). Ширина той ямки до 10—15 мм, высота до 20—30 мм и глубина (от медиальной поверхности раковины) до 30—40 мм.

Придаточные носовые полости

К придаточным носовым полостям, или синусам, относятся описанные выше полости носовых раковин, полости завитков лабиринта решетчатой кости и челюстная пазуха.

Челюстная пазуха (sinus maxillaris, seu Highmori) лежит в дорзальной челюсти, а кзади простирается в слезную и скуловую кости, достигая передней стенки глазницы. Оральная граница пазухи достигает или до уровня 1-го коренного зуба, или только до уровня середины третьего коренного зуба. Челюстная полость продолжается также в небный отросток верхней челюсти, как небная пазуха (sin. palatinus) (рис. 83, *14*). Аборальная граница последней лежит впереди шестого коренного зуба, а оральная выходит на 1—2 см вперед от уровня первого коренного зуба. Щелевидный вход в челюстную пазуху ведет из среднего носового хода. Челюстная пазуха изнутри выстлана слизистой оболочкой. На медиальной стенке пазухи, непосредственно впереди входа в челюстную пазуху, под слизистой оболочкой расположена латеральная носовая железа (glandula lateralis nasi). Она имеет длину до 25 мм, ширину до 20 мм и толщину до 1 мм. Проток латеральной носовой железы направляется через вход в челюстную пазуху в носовую полость, где заворачивается вперед и идет под слизистой оболочкой среднего носового хода, т. е. по латеральной стенке носовой полости в область прямой складки, на утолщении которой и оканчивается вышеописанными двумя отверстиями.

Гортань

Гортань (larynx) представляет собой сложно построенный орган, который укреплен на подъязычной кости, соединяется мускулатурой с языком и глоткой, а каудально к нему прикрепляется трахея.

Остов гортани образован пятью хрящами. Кольцевидный хрящ является (рис. 84, *B*) главным хрящом, обусловливающим зияние просвета гортани, он лежит каудально. Щитовидный хрящ (*A*) служит для связи кольцевидного хряща с подъязычной костью и формирует вентральную и боковые стенки гортани. Расположен он краниально от перстневидного. Впереди от этих двух хрящей в складках слизистой оболочки, ограничивающих вход в гортань, располо-

а на границе между пластинкой и дужкой, ближе к каудальному краю хряща и снаружи, находятся справа и слева суставные ямки для сочленения с каудальными рожками щитовидного хряща (*5*). Каудально к перстневидному хрящу прикрепляются связками хрящи трахеи.

2. Щитовидный хрящ (c. thyreoidea) (*A*) представляет собой широкую хрящевую пластинку, изогнутую в виде жолоба, открытого дорзально. Вентральная часть хряща образует тело хряща (*1*), а боковые части — боковые пластинки (*2*). Тело хряща несколько выпукло в вентральном направлении и формирует гортанное утолщение. С краниального своего края тело имеет небольшую краниальную вырезку (*7*).

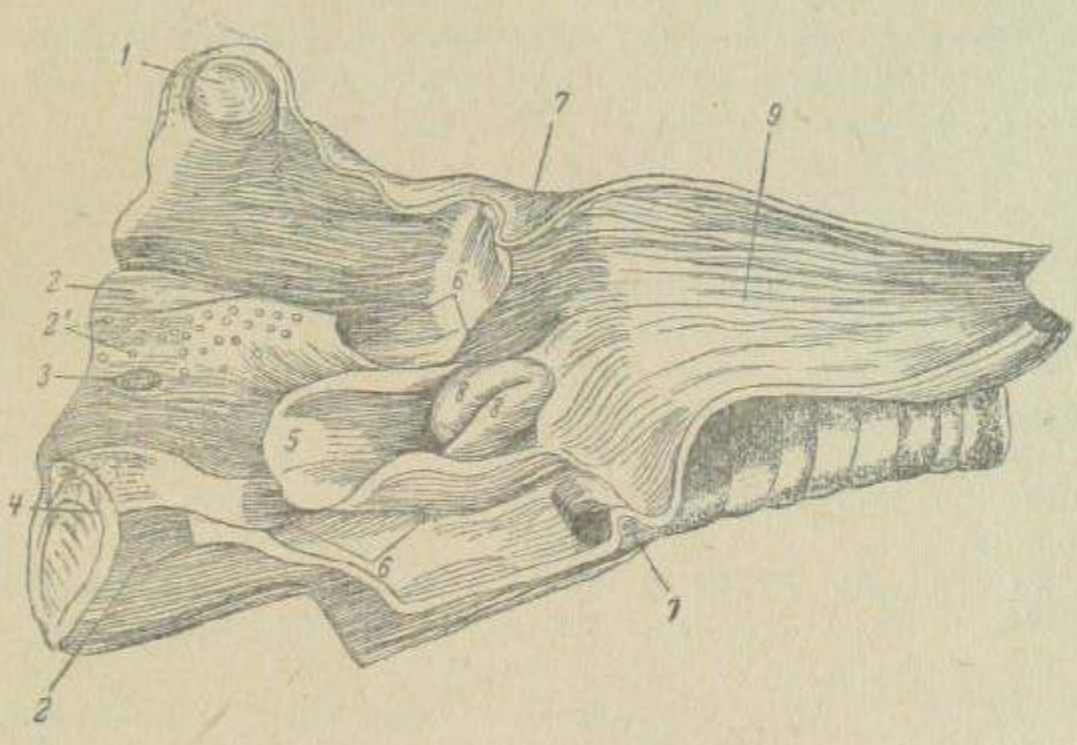

Рис. 85. Вход в гортань.

1 — глоточная миндалина; *2* — небная занавеска (разрезана, левая часть отвернута на стенку глотки); *2'* — небные железы; *3* — небная миндалина; *4* — язык; *5* — надгортанник; *6* — небно-глоточная дужка; *7* — пищеводно-глоточная дужка; *8* — черпаловидные хрящи; *9* — пищевод (разрезан).

Тело щитовидного хряща в значительной своей части у старых животных окостеневает (*3*).

Дорзальный край пластинки щитовидного хряща как краниально, так и каудально несет отростки: более короткие краниальные рожки (*4*) служат для соединения с большими рогами подъязычной кости, а более длинные каудальные рожки (*5*) — для соединения с кольцевидным хрящом. Между каудальными рожками и пластинкой остается довольно глубокая каудальная вырезка (*6*).

3. Черпаловидные хрящи (cartilagines arytaenoidei) (*C* и *D*) (в количестве двух) лежат краниально на пластинке кольцевидного хряща и между пластинками щитовидного хряща (рис. 85, *8*).

Черпаловидный хрящ имеет вид неправильной треугольной пирамиды и в различных своих частях устроен из разного хряща: гиалинового и эластического. Вентральный угол хряща образует голосовой отросток (рис. 84, *C* и *D*, *1*); к нему прикрепляются голосовая связка и голосовой мускул. Кранио-дорзальный угол несет построен-

(2) довольно широкий, он загнут крючком дорзо-каудально. Дорзо-каудальный угол пирамидальной части хряща на медиальной своей поверхности несет суставную поверхность для соединения с кольцевидным хрящом (*3*). На латеральной поверхности хряща находится мускульный гребень (*4*).

4. Надгортанный хрящ (cartilago epiglottis) (*E*), или просто надгортанник, представляет собой листовидной формы пластинку из эластического хряща с округлым дорзо-латеральным краем и суженным, утолщенным вентральным концом (*1*). Передняя, или язычная, поверхность хряща — выпуклая, задняя, или гортанная, поверхность, обращенная в просвет гортани, — вогнутая.

Надгортанник лежит при входе в гортань у краниального края щитовидного хряща и непосредственно позади от корня языка и небной занавески (рис. 85, *5*). При проглатывании пищевого кома он закрывает вход в гортань, налегая на рожковые хрящи и являясь в то же время как бы мостом для пищевого кома.

Связки хрящей гортани

1. Краниальные рожки щитовидного хряща соединяются с гортанными ветвями подъязычной кости посредством сустава с туго натянутой капсулой подъязычно-щитовидного сустава.

2. Между подъязычной костью (телом и гортанными ветвями) и щитовидным хрящом (телом и боковыми пластинками) натянута тонкая и широкая пластинчатая связка — подъязычно-щитовидная мембрана (рис. 63, *20*).

3. Между каудальными рожками щитовидного хряща и кольцевидным хрящом находится тугая капсула перстневидно-щитовидного сустава.

4. Между щитовидным хрящом и дужкой кольцевидного хряща натянута широкая и тонкая перстневидно-щитовидная связка.

5. Между пластинкой кольцевидного хряща и черпаловидными хрящами находятся капсулы черпаловидно-перстневидного сустава.

6. Оба черпаловидных хряща соединяются друг с другом посредством короткой межчерпаловидной связки.

7. Кольцевидный хрящ с первым трахеальным хрящом соединен эластической кольцевидно-трахеальной связкой.

8. От голосового отростка черпаловидного хряща на дорзальную поверхность каудального конца тела щитовидного хряща идет мощная эластическая голосовая связка. Она лежит непосредственно под слизистой оболочкой гортани.

9. Краниально от голосовой связки, непосредственно с ней соединяясь, лежит кармашковая связка, которая также состоит из эластической ткани. На черпаловидном хряще она прикрепляется на латеральной его поверхности, достигая мускульного гребня, а на щитовидном хряще прикрепляется впереди голосовой связки, достигая надгортанника.

10. Надгортанник соединяется с каудальным концом тела щитовидного хряща посредством короткой эластической надгортанно-щитовидной связки, оставляющей небольшую щель, до 1 см в диаметре, а иногда и меньше, ведущую из полости гортани в полость среднего

Б. Полость гортани

Гортань изнутри выстлана слизистой оболочкой, которая образует широкие голосовые складки. Последние идут от голосовых отростков черпаловидных хрящей на каудальную часть дорзальной поверхности тела щитовидного хряща, около которого обе голосовые складки сходятся под острым углом. В основе голосовой складки лежат голосовые связки и мускул, и все это вместе называется голосовой губой (рис. 58, *32*).

Между надгортанником и рожковыми хрящами слизистая оболочка образует черпаловидно-надгортанные складки, ограничивающие с боков вход в гортань.

В вентральной стенке гортани через узкую щель между надгортанником и краниальным краем тела щитовидного хряща слизистая оболочка образует непарное выпячивание — средний гортанный дивертикул (ventriculus laryngis medius) (*28*), весьма различной величины у разных индивидуумов. Вообще у северного оленя средний гортанный дивертикул развит чрезвычайно сильно. Он не только прикрывает вентрально гортань, располагаясь непосредственно под кожей, но прикрывает также боковые поверхности гортани, достигая половины высоты пластинок щитовидного хряща. В случаях сильного развития дивертикула оба отдела его — правый и левый — достигают даже друг друга, дорзально от начала пищевода и задней части глотки.

Из полости гортани выделяют преддверие гортани, которое простирается от входа в гортань до переднего края голосовой складки. Вход в средний гортанный дивертикул и самый дивертикул принадлежат к преддверию гортани.

К собственно полости гортани относится пространство между голосовыми губами; последние в целом образуют голосовой аппарат (glottis), а пространство между ними называется голосовой щелью (rima glottidis). В голосовой щели различают голосовую часть, лежащую между голосовыми губами, и дыхательную часть, лежащую между черпаловидными хрящами. Последняя часть более широкая.

В. Мускулы гортани

1. Грудино-щитовидный мускул (musculus sternothyreoideus) (рис. 42, *25*, и 43, *14*) начинается от рукоятки грудины, медиально от начала грудино-сосцевидного мускула и идет краниально, непосредственно по вентральной поверхности трахеи, в виде довольно широкой мускульной ленты. В каудальной своей половине он соединяется с одноименным мускулом другой стороны. Приблизительно на половине своей длины мускул имеет поперечную сухожильную перемычку. Оканчивается он в дорзальной половине каудального края щитовидного хряща (рис. 62, *в*). При сокращении мускул оттягивает гортань в сторону шеи, после акта глотания.

2. Подъязычно-щитовидный мускул (m. hyothyreoideus) (рис. 43, *10*, и 62, *15*) лежит поверхностно между подъязычной костью и щитовидным хрящом гортани в виде широкого плоского мускула. Начинается он от вентральных двух третей гортанной ветви подъязычной кости и оканчивается на косой линии пластинки щито-

3. Дорзальный кольцевидно-черпаловидный мускул (m. cricoarytaenoideus dorsalis) (рис. 86, *3*) начинается на дорзальной поверхности пластинки кольцевидного хряща и оканчивается на мускульном отростке черпаловидного хряща блестящим сухожилием. Он поднимает черпаловидные хрящи и напрягает голосовые губы.

4. Кольцевидно-щитовидный мускул (m. cricothyreoideus) (*4*) начинается на латеральной поверхности дужки кольцевидного хряща. Пучки мускульных волокон идут косо дорзо-краниально. Оканчивается мускул на каудальном рожке щитовидного хряща и на медиальной поверхности его пластинки. Он опускает щитовидный хрящ и таким образом помогает предыдущему мускулу.

5. Подъязычно-надгортанный мускул (m. hyoepiglotticus) (*5*) начинается почти от всего вентрального края малых рожков подъязычной кости. Оканчивается он на язычной поверхности осно-

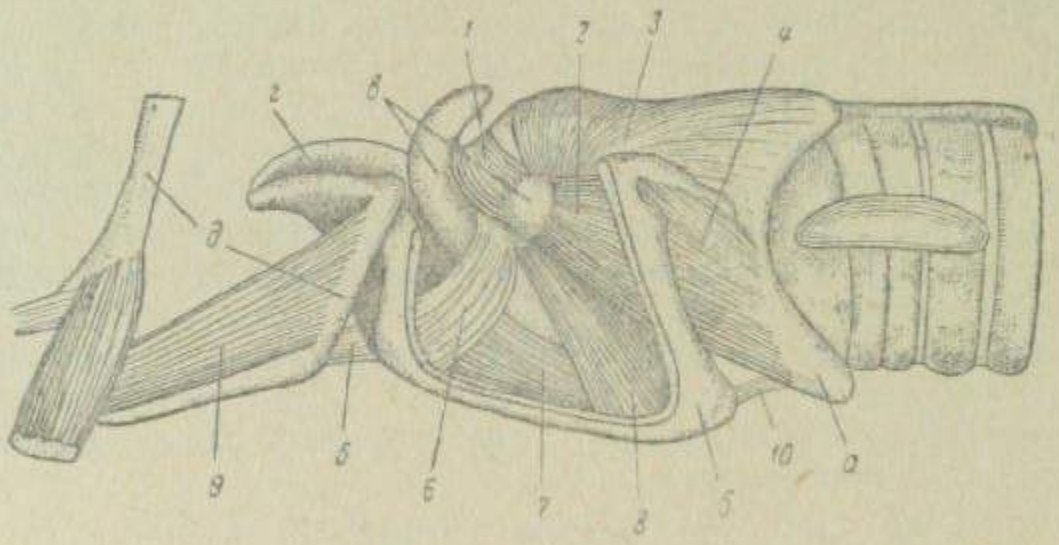

Рис. 86. Мускулы гортани.

1 — поперечный черпаловидный мускул; *2* — латеральный и *3* — дорзальный кольцевидно-черпаловидные мускулы; *4* — кольцевидно-щитовидный мускул; *5* — подъязычно-надгортанный и язычно-надгортанный мускул; *6* — черпаловидно-надгортанный мускул; *7* — щитовидно-надгортанный мускул; *8* — голосовой мускул; *9* — межрожковый мускул; *10* — перстневидно-щитовидная связка; *a* — перстневидный хрящ; *б* — щитовидный хрящ (вырезана часть боковой пластинки); *в* — роговидный и мускульный отростки черпаловидного хряща; *г* — надгортанник; *д* — подъязычная кость.

вания надгортанника рядом с одноименным мускулом другой стороны. Мускул довольно толстый, округлый. После акта глотания он возвращает надгортанник в исходное положение.

6. Язычно-надгортанный мускул (m. glossoepiglotticus) — непарный, происходит из мускульных пучков подбородочно-язычного мускула. Оканчивается вместе с предыдущим, которому и помогает при своем сокращении (*5*).

7. Латеральный кольцевидно-черпаловидный мускул (m. cricoarytaenoideus lateralis) (*2*) начинается от краниального края и латеральной поверхности дужки кольцевидного хряща. Пучки волокон идут косо кранио-дорзально и оканчиваются на мускульном гребне черпаловидного хряща. Он опускает черпаловидный хрящ и вращает голосовой отросток внутрь.

8. Голосовой мускул (m. vocalis) (*8*) начинается от дорзальной поверхности каудальной трети тела щитовидного хряща и

хряща. Мускул очень широкий, прикрывает с латеральной поверхности мощную голосовую связку.

9. Черпаловидно-надгортанный мускул (m. aryepiglotticus) (*6*) начинается от связки между мускульным отростком черпаловидного хряща и рожковым хрящом (ligamentum arycorniculatum) и идет, расширяясь веерообразно, косо кранио-вентрально к основанию надгортанника, где оканчивается в перепончато-глоточном мускуле. В дорзо-каудальной своей части сливается с голосовым мускулом. Вместе с последним он расслабляет голосовые связки.

10. Поперечный черпаловидный мускул (m. arytaenoideus transversus) (*1*) прикрепляется на мускульных отростках обоих черпаловидных хрящей. Пучки волокон его идут в поперечном направлении. От каудальной сухожильной его части отходят два небольших мускульных тяжа в пищевод. Действуя вместе с голосовыми мускулами, он расслабляет голосовые связки, а действуя вместе с дорзальным кольцевидно-черпаловидным мускулом, расширяет вход в гортань.

11. Щитовидно-надгортанный мускул (m. thyreoepiglotticus) (*7*) начинается на теле щитовидного хряща впереди вместе с голосовым мускулом и идет к основанию надгортанника. Латерально он прикрыт концевой частью черпаловидно-надгортанного мускула. Сокращаясь, мускул оттягивает основание надгортанника каудально, помогая суживать вход в гортань.

Трахея

Трахея (trachea) имеет вид длинной, с очень широким просветом, перепончато-хрящевой трубки, которая простирается от гортани через всю шею до середины грудной полости, где и делится на главные бронхи, которые вступают в легкие.

В области шеи трахея лежит вентрально от длинного мускула шеи, отделяясь от него лишь пищеводом. Вентрально и с боков от трахеи расположены мускулы: грудино-челюстной, грудино-сосцевидный, грудино-щитовидный, плече-подъязычный и отчасти плече-головной. Кроме того, на боковых ее поверхностях лежат сосудисто-нервные пучки, состоящие на каждой стороне (справа и слева) из сонной артерии, вагосимпатикуса и возвратного нерва. При входе в грудную полость трахея отходит от длинного мускула шеи более вентрально, а в грудной полости она лежит дорзально от сердца.

Внутренний диаметр трахеи очень значительный, до 4,5—5 см. На поперечном разрезе трахея почти округлая, причем дорзальный край ее сильно уплощен, а вентральный, напротив, несколько заострен (рис. 87).

Остов трахеи состоит из 52 хрящевых колец, которые у оленя очень характерны. Они длинные, до 13—14 см, довольно узкие, всего лишь 3—3,5 мм, но и довольно толстые, до 2,5—3 мм в шейном отделе трахеи и до 1,5—2 мм в грудном ее отделе. Края хрящей закруглены, наружная поверхность выпуклая, а внутренняя — плоская. Дорзальные концы трахеальных колец истончаются и уплощаются, так что конец одного хряща заходит на конец другого в виде черепицы. Оба же конца одного и того же хряща, напротив, не достигают друг друга на некотором расстоянии, до 1,5—2 мм, и соединяются поперечной мембраной (6), так что дорзальная стенка

переходя с одного хрящевого кольца на другое, образует кольцевидные межтрахеальные связки, а между первым трахеальным и кольцевидным хрящом гортани находится кольцевидно-трахеальная связка.

В дорзальной стенке трахеи между концами трахеальных колец расположен мощный поперечный мускул трахеи (*3*), гладкие мускульные пучки которого идут в поперечном направлении и прикрепляются к надхрящнице внутренней поверхности колец на их боковых частях.

Между хрящами трахеи на наружной поверхности ее лежат сосудистые образования в виде циркулярных тяжей, причем эти тяжи имеются только в латеро-вентральной стенке трахеи и отсутствуют в дорзальной. Сосудистые тяжи наиболее сильно развиты в шейной части трахеи, в грудной же части они развиты слабо. Очевидно, они являются приспособлениями для согревания воздуха.

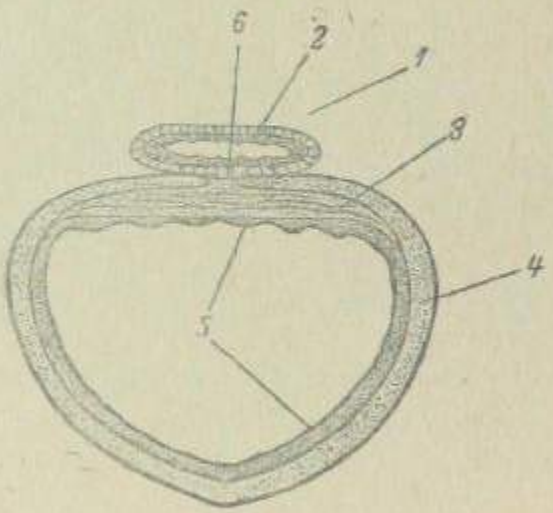

Рис. 87. Поперечный разрез трахеи.

1 — пищевод; *2* — его слизистая оболочка; *3* — поперечный мускул; *4* — хрящевое кольцо трахеи; *5* — слизистая оболочка; *6* — поперечная мембрана.

Изнутри трахея выстлана слизистой оболочкой, которая на дорзальной стенке трахеи образует ряд продольных низких складок (*5*). Слизистая оболочка соединяется с перепончато-хрящевым остовом трахеи подслизистой оболочкой, довольно сильно развитой.

Снаружи трахея одета рыхлой клетчаткой — адвентицией, посредством которой и соединяется с окружающими ее органами. В грудной же полости трахея лежит между листками средостения; следовательно, наружный покров ее серозный. В адвентиции проходят кровеносные и лимфатические сосуды и нервы и заложены также по ходу лимфатических сосудов лимфатические узелки.

Каудально от сердца трахея делится на правый и левый бронхи для обоих легких, диаметром в 25—27 мм каждый. Деление трахеи на бронхи называется бифуркацией трахеи (рис. 88, *б*). На расстоянии 9—10 см до бифуркации от трахеи отходит крупный бронх, с внутренним диаметром до 15 мм, для правой верхушечной доли легкого (*2*). Так как этот боковой бронх отходит впереди соответствующей артерии, то и называется надартериальным. Он образует очень короткий ствол, всего лишь около 15 мм, и сейчас же делится на две почти одинаковых по диаметру ветви: краниальную и каудальную — для соответствующих частей правой верхушечной доли. Соответствующие артериальные ветви подходят к этим бронхиальным ветвям вентрально и затем уже переходят на их медио-краниальную поверхность.

Главные бронхи, правый (*5*) и левый (*3*), лежат каудально от легочных артерий, вследствие чего и называются подартериальными, или гипартериальными бронхами.

Правый бронх в самом своем начале отдает толстую ветвь для правой сердечной доли легкого и рядом с ней другую ветвь для

правой добавочной доли (*4*), затем, направляясь каудально вдоль дорзального тупого края легкого, отдает до 10 более слабых дорзальных и до 10 более толстых вентральных бронхиальных ветвей для диафрагматической доли правого легкого.

Правая легочная артерия огибает правый бронх спереди, ложится латеро-дорзально от него и дает такие же ветви, как и бронх.

Левый бронх дает сейчас же после своего отхождения от трахеи вентральную крупную ветвь, которая вскоре же и делится на две ветви: для левой верхушечной доли легкого и для левой сердечной доли. Далее левый бронх, также направляясь каудально, отдает для диафрагматической доли легкого ряд более слабых дорзальных и ряд более толстых вентральных бронхиальных ветвей и делится на правую и левую концевые ветви.

Левая легочная артерия подходит к левому бронху спереди, но идет не дорзально от него, как в правом легком, а рядом с ним слева.

Трахея вместе с описанными бронхами образует бронхиальное дерево. Описанные более крупные бронхи отдают большое количество мелких ветвей — концевых бронхов, которые ветвятся на альвеолярные ходы, а эти в свою очередь — на альвеолярные мешки с легочными альвеолами. Легочные альвеолы вместе с сосудами, нервами и промежуточной соединительной тканью образуют паренхиму легких. Концевые бронхи, альвеолярные ходы и альвеолярные мешки с альвеолами отделяются от соответствующих же частей других концевых бронхов несколько бо́льшим количеством промежуточной междольковой соединительной ткани, благодаря чему и выступают с поверхности легкого более или менее ясно заметные дольки (lobuli). Однако эти дольки у оленя более слабо выражены по сравнению с легкими крупного и мелкого рогатого скота.

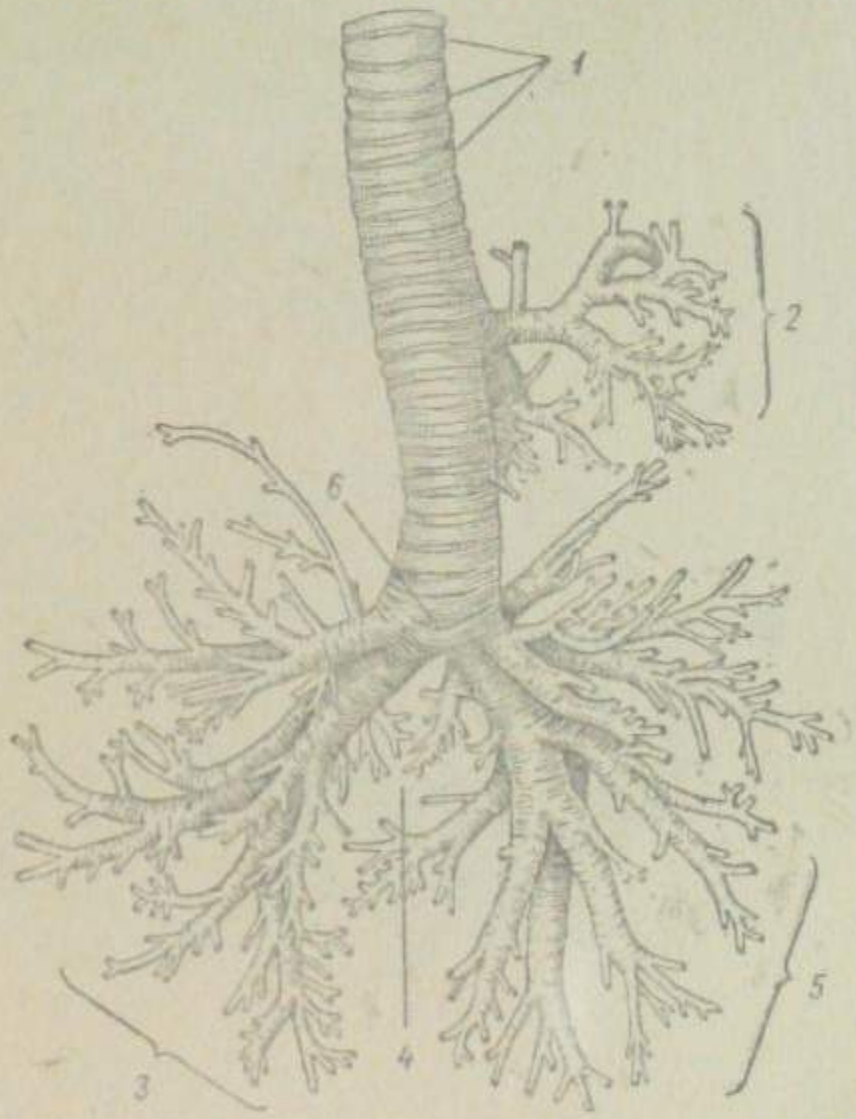

Рис. 88. Бронхиальное дерево с дорзальной поверхности.

1 — кольца трахеи; *2* — бронх для правой верхушечной доли легкого; *3* — ветвление левого бронха; *4* — ветвление бронха добавочной доли и *5* — ветвление правого бронха; *6* — бифуркация трахеи.

Легкие

Легкие (pulmones) в целом имеют вид составленного из двух по-

диафрагматической. Вершина конуса, или верхушка легкого, направлена краниально. Боковая, или реберная, поверхность легкого обращена и прилежит к ребрам. Поверхность каждого легкого, прилежащая к сердечной сорочке, называется сердечной. Место вхождения в каждое легкое бронхов образует корень легкого, здесь же входят кровеносные сосуды и нервы и лежат лимфатические узлы. Дорзальный, или тупой, край (рис. 89, *1*) каждого легкого обращен к позвоночнику и значительно утолщен. Вентральный, или острый, край (*5*), напротив, истончен и лежит, главным образом, между диафрагмой и реберной стенкой. Этот край несет ряд вырезок, которыми каждое легкое делится на три доли: верхушечную, сердечную и наиболее массивную — диафрагматическую. Кроме того, правое легкое имеет добавочную долю, расположенную между обоими легкими и каудально от сердца. Верхушечная доля отделяется от сердечной краниальной вырезкой (*3*), а последняя от диафрагматической доли — каудальной вырезкой (*6*). В области левой краниальной вырезки находится большая сердечная вырезка (*10*), вследствие чего сердце непосредственно прилежит к левой реберной стенке. Левая каудальная вырезка доходит почти до тупого края. Правая краниальная вырезка полностью отделяет сильно развитую правую верхушечную долю, которая глубокой вырезкой, в свою очередь, подразделяется на каудальную (*8*) и краниальную (*9*) части. Последняя лежит впереди сердца как справа, так и слева, непосредственно прилегая к реберным стенкам. Она восполняет слабо развитую левую верхушечную долю (рис. 90 и 91). Правая сердечная доля, напротив, слабо развита, так как правая каудальная вырезка вливается в краниальную вырезку.

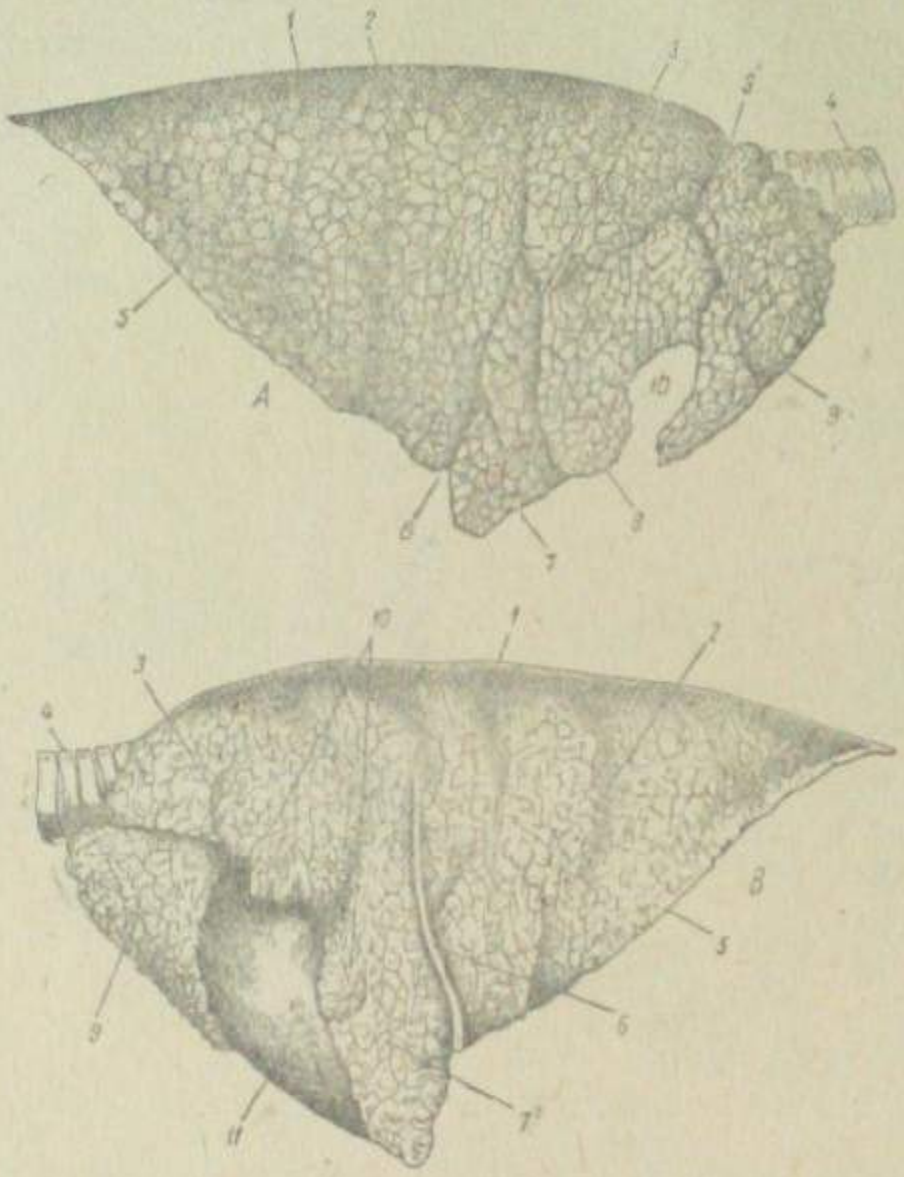

Рис. 89. Легкие: *A* — правое, *B* — левое.

1 — тупой (дорзальный) край; *2* — диафрагматическая доля; *3* — краниальная вырезка; *3'* — добавочная (правая) краниальная вырезка; *4* — трахея; *5* — острый край; *6* — каудальная вырезка; *7* — сердечная доля; *8* — каудальная часть и *9* — краниальная часть правой верхушечной доли; *10* — сердечная вырезка; *11* — сердце.

Легкие весят от 780 до 1120 г (у карагасских оленей до

Грудная полость (cavum thoracis) образована грудной клеткой со всеми прикрепляющимися к ней мускулами. Краниальная ее граница лежит несколько спереди первой пары ребер, она образована куполом плевры. Каудально грудная полость ограничена диафрагмой, прикрепляющейся к стенкам грудной клетки и куполообразно вдавленной в краниальном направлении; следовательно, грудная полость обладает меньшим объемом по сравнению с полостью грудной клетки.

Изнутри грудная полость выстлана серозной оболочкой — плеврой (pleura), которая образует два обширных замкнутых плевральных мешка. Оба мешка расположены в грудной полости таким образом, что снаружи они прилежат к реберным стенкам, а посередине —

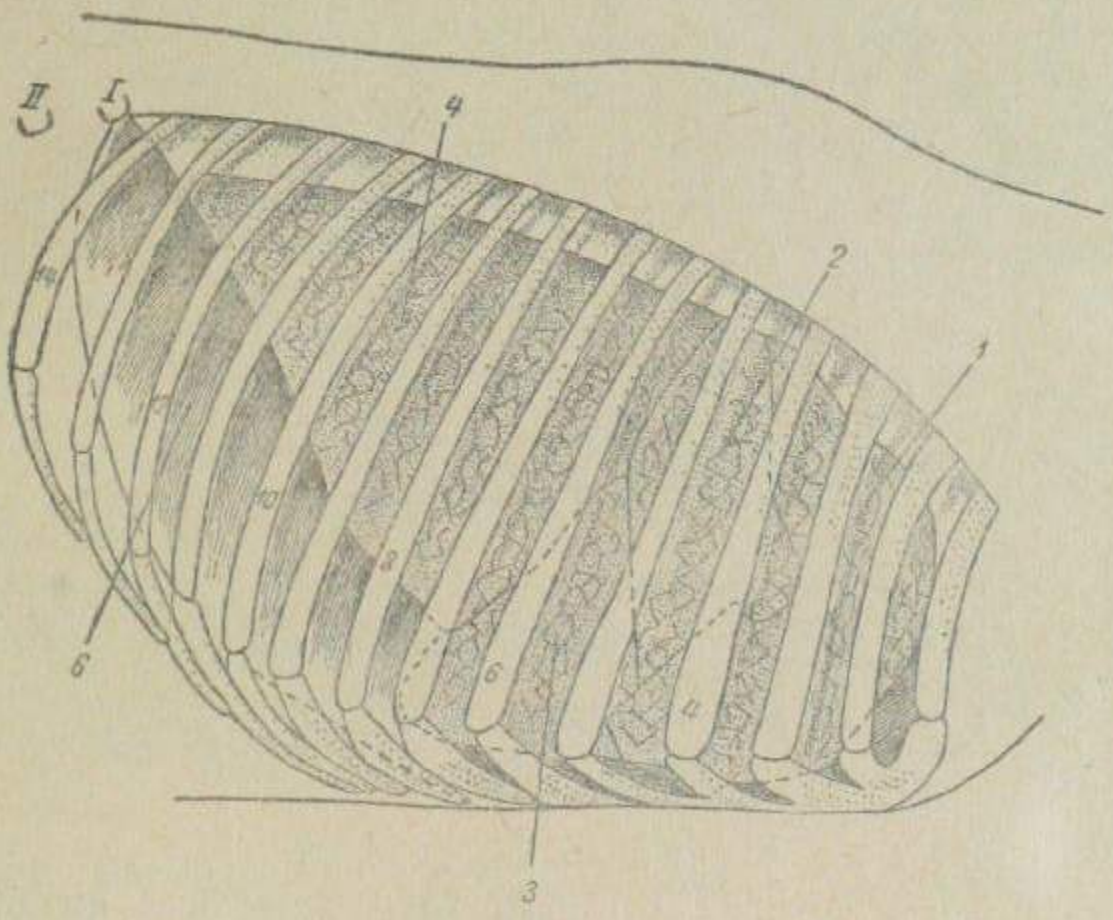

Рис. 90. Топография органов грудной полости справа.

1 — правая верхушечная доля, ее краниальная и *2* — ее каудальная части; *3* — сердечная доля; *4* — диафрагматическая доля; *6* — диафрагма; ребра и поперечные отростки поясничных позвонков обозначены цифрами.

друг к другу, образуя средостение (mediastinum) и к сердечной сорочке. Краниально от первого ребра каждый плевральный мешок несколько выступает в сторону шеи, образуя купол плевры высотой (дорзо-вентрально) до 27 мм. Он лежит в области расположения лестничного мускула. Пристеночный, или париетальный, листок плеврального мешка называется реберной и соответственно диафрагматической плеврой; листок, участвующий в образовании средостения, называется средостенной плеврой, а покрывающий сердечную сорочку — плеврой сердечной сорочки; наконец, та часть плеврального мешка, которая с корня легкого переходит на последнее, называется висцеральным листком, или легочной плеврой. Все органы, которые

лежат в грудной полости, расположены вне полости плевральных мешков, так что полость последних щелевидна и выполнена серозной жидкостью в небольшом количестве. В средостении (между его листками) проходят: трахея, пищевод, аорта и другие кровеносные сосуды, нервы, лимфатические сосуды и лежат лимфатические узлы

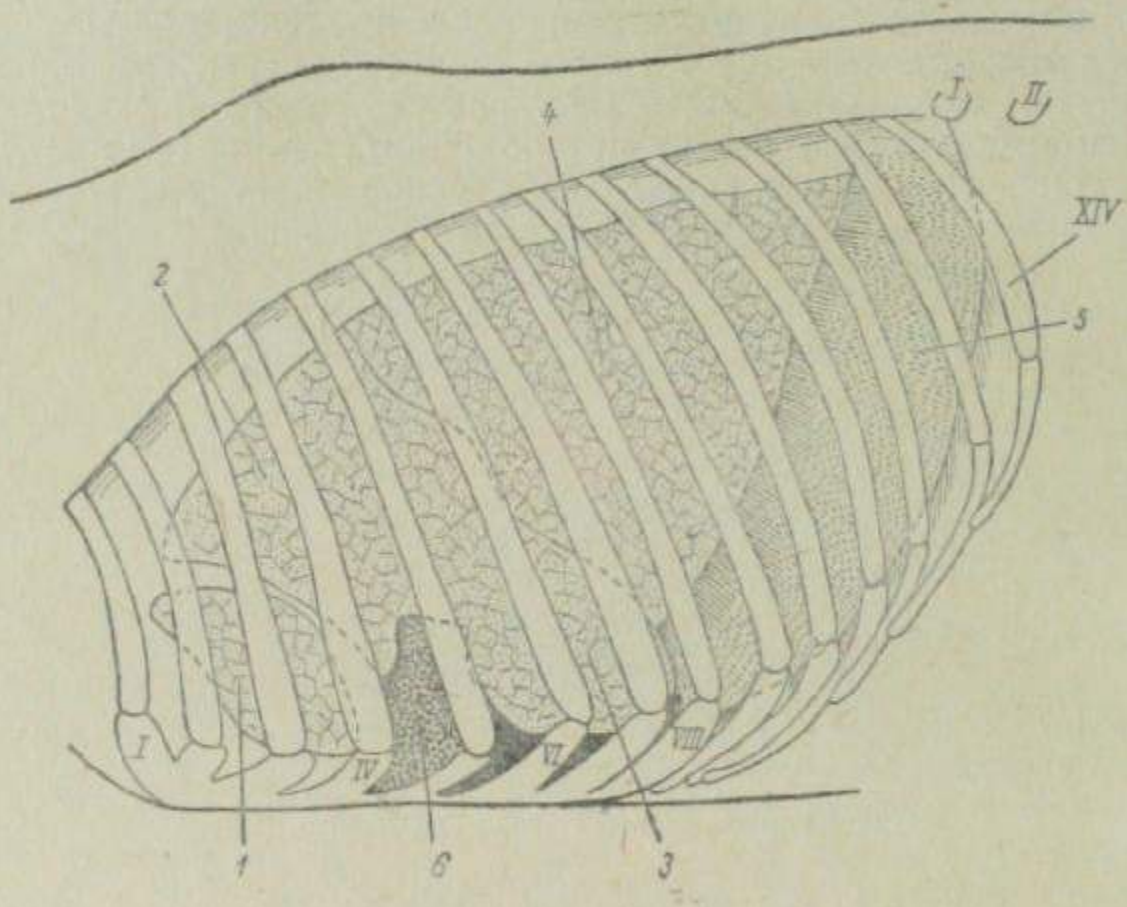

Рис. 91. Топография органов грудной полости слева.

1 — краниальная часть правой верхушечной доли; *2* — левая верхушечная доля; *3* — сердечная доля; *4* — диафрагматическая доля; *5* — диафрагма; *6* — сердце. Ребра и поперечные отростки поясничных позвонков обозначены римскими цифрами.

Каудальная полая вена лежит в особой складке плевры — брыжейке полой вены, прикрепленной к диафрагме. Брыжейка полой вены лежит вправо от средостения и позади сердца. В мешке между средостением и брыжейкой полой вены лежит добавочная доля легкого.

СИСТЕМА ОРГАНОВ МОЧЕОТДЕЛЕНИЯ

Система органов мочеотделения служит для выделения из организма продуктов, главным образом белкового обмена веществ и воды. Она состоит из ряда органов. Органами мочеотделительными являются парные почки, а мочеотводящие органы состоят из почечных лоханей, мочеточников, мочевого пузыря и мочеиспускательного канала.

Так как продукты обмена веществ, подлежащие выделению, доставляются в почки кровью, то становится вполне понятным очень сильное развитие в почках кровеносных сосудов и особенности в ветвлении этих сосудов, в связи с различием функции отдельных слагаемых почки. Мочеотделительный отдел почек состоит из очень большого количества экскреторных канальцев. Каждый каналец начинается слепым мешком, вдавленным чашеобразно. В этом вдавлении лежит сосудистый клубочек (см. ниже), вследствие чего эта чашка с двойными стенками образует капсулу вокруг клубочка и называется, по автору, бауменовой, а бауменова капсула вместе с сосудистым клубочком называется почечным или мальпигиевым тельцем.

Начальная часть экскретирующего канальца, следующая непосредственно за бауменовой капсулой, образует извитой каналец, который далее петлеобразно опускается в выводящую зону почки, а по возвращении в мочеотделительную зону снова извивается и, наконец, переходит в собирательный мочеотводящий каналец. Целый ряд собирательных канальцев впадает в сосочковый канал. Эти канальцы открываются на почечном сосочке. Таких систем сосочковых канальцев имеется большое количество. Все собирательные канальцы и формируют выводящую зону почки.

Почечные тельца и все виды канальцев составляют паренхиму почки, они отделены друг от друга незначительным количеством соединительной ткани, составляющей остов почки.

Почечная артерия входит в почечные ворота и делится на междолевые артерии, которые на границе между мочеотделительной и отводящей зонами образуют дугообразные сосуды. От них уже в мочеотделительную зону отходят радиальные артерии. Эти последние отдают целый ряд веточек — приносящих сосудов, которые распадаются на капиллярные сети, формирующие почечные сосудистые клубочки, лежащие в чашеобразных вдавлениях бауменовых капсул. Из сосудистых клубочков выходят выносящие сосуды, которые снова распадаются на капиллярные сети уже вокруг извитых канальцев. Из капиллярных сетей вокруг извитых канальцев начинаются вены, выносящие кровь из почек.

В отводящую зону почки от дугообразных артерий отходят пря-

Почки

Почки (renes) представляют собой парные трубчатые железы бобовидной формы (рис. 92, *1*, *2*). Почка имеет гладкую поверхность: выпуклую по краниальному, каудальному и латеральному краям, несколько более плоскую по дорзальной и вентральной поверхностям и вогнутую по медиальному краю. Вогнутый край почки называется воротами почки (*3*), он продолжается в почечную ямку, которая лежит на медиальной поверхности.

Правая почка по форме более овальная, с резко выраженными воротами. Размеры ее: 82—100 × 41—55 × 18—31 мм. Левая почка более бобовидной формы, с несколько более широким каудальным концом. Размеры ее: 70—100 × 40—50 × 15—37 мм.

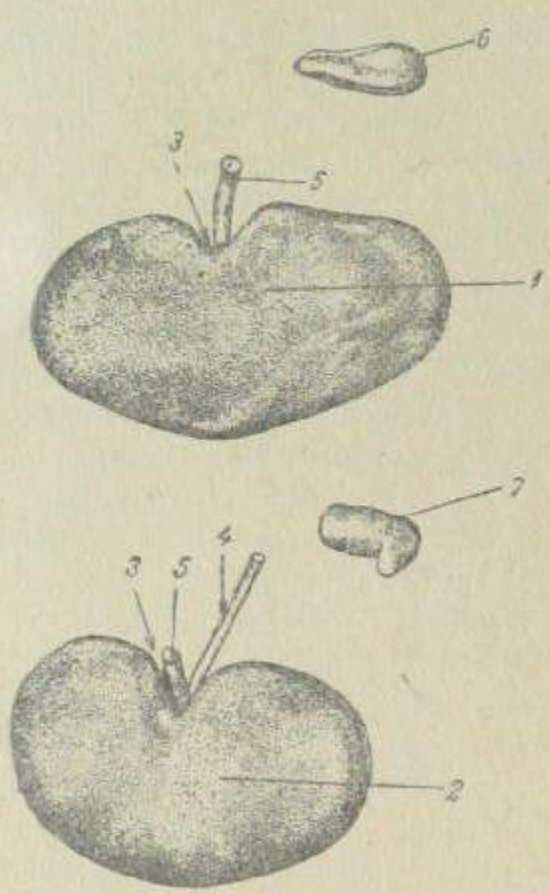

Рис. 92. Наружный вид почек и надпочечников.

1 — левая почка; *2* — правая почка; *3* — почечные ворота; *4* — почечная артерия; *5* — мочеточники; *6* — левый и *7* — правый надпочечники.

Правая почка весит от 44 до 82 г (а у карагасских оленей от 90 до 120 г), левая — от 41 до 75 г (и соответственно от 86 до 113 г).

Почки лежат в поясничной области (рис. 77, *5*). Левая почка висит на широкой брыжейке, длиной до 3 см, в области 2—4-го поясничного позвонка, справа от рубца и слева от кишечника. Правая почка лежит несколько впереди левой и на половину своей длины углублена в почечную ямку печени. Краниальным своим концом она достигает плоскости последнего грудного позвонка, а каудальным заходит за поперечнореберный отросток второго поясничного позвонка.

Лишь левая почка с поверхности вся покрыта серозной оболочкой, переходящей в брыжейку почки, в то время как правая почка покрыта серозной оболочкой только с вентральной ее поверхности.

Под серозной оболочкой вокруг почки лежит жировая капсула, а под этой последней, непосредственно на паренхиме почки, находится плотная фиброзная капсула, которая довольно легко снимается. От нее отходят тончайшие микроскопические волоконца соединительной ткани, образующие остов, или строму, почки. В строме заложена паренхима почки, состоящая из описанных выше почечных телец, извитых и прямых почечных канальцев. В соединительной ткани стромы проходят кровеносные сосуды и нервы.

На разрезе почки хорошо видны три зоны: наружная — корковая, внутренняя — мозговая и средняя — пограничная. Мозговая зона кончается сосочком, окруженным почечной лоханкой.

Мозговая, или отводящая, зона (рис. 93, *3*) состоит из прямых выводящих канальцев, идущих радиально, что и заметно на поверхности разреза почки в виде радиальной полосатости. Корковая, или

и почечные тельца. Последние придают зернистый вид поверхности разреза корковой зоны. Пограничная зона (*2*) имеет более темную окраску, в ней заложены крупные кровеносные дуговые сосуды (*6*), которые и видны на разрезе.

Корковая зона небольшими отростками вдается в пограничную зону. Эти отростки называются почечными столбиками.

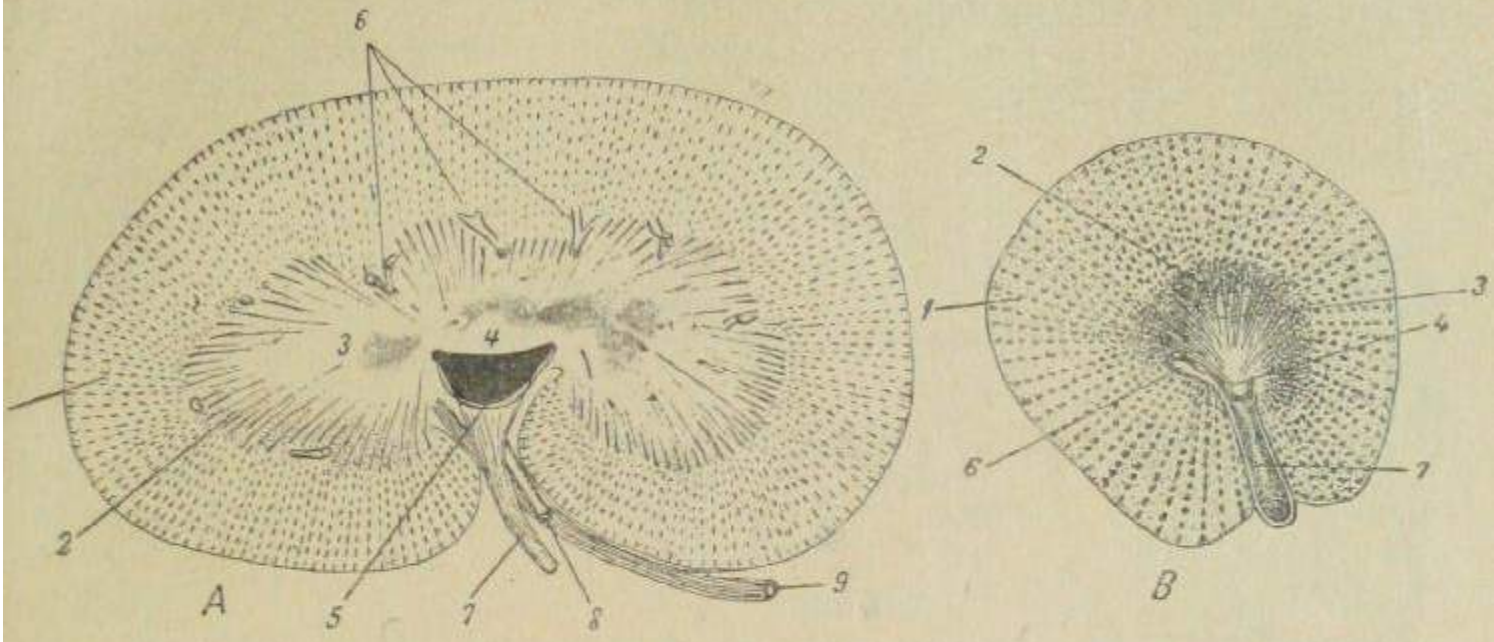

Рис. 93. Схема продольного разреза почки (*A*); поперечный разрез (*B*).

1 — мочеотделительная зона; *2* — пограничная зона; *3* — отводящая зона; *4* — почечный сосочек; *5* — почечная лоханка; *6* — разрез дуговых сосудов; *7* — мочеточник; *8* — артерия; *9* — вена.

Мозговая и пограничная зоны, вдаваясь, в свою очередь, в корковую зону, образуют почечные пирамиды.

Центральная часть мозговой зоны формирует один валиковидный почечный сосочек (*4*); на его поверхности под лупой можно видеть отверстия выводных мочевых канальцев.

Почечная лохань

Почечная лоханка (pelvis renalis) (*5*) представляет собой перепончатый мешок, который окружает почечный сосочек, прикрепляясь к его основанию. Она окружена жиром и лежит в почечной ямке.

Стенка почечной лохани состоит из внутренней оболочки — слизистой, средней — мускульной и наружной — адвентиции.

Мочеточники

В области ворот почки почечная лохань переходит в мочеточник (ureter) (*7*). Последний представляет собой перепончато-мускульную трубку, которая направляется в тазовую полость по дорзальной брюшной стенке в особой складке брюшины. В тазовой полости мочеточник лежит в мочеполовой складке брюшины, в которой достигает пузыря, и открывается на его дорзальной стенке (рис. 101, *14*).

Мочеточник имеет диаметр до 3—3,5 мм, состоит из трех оболочек: внутренней — слизистой, средней — мускульной и наружной —

Мочевой пузырь

Мочевой пузырь (vesica urinaria) — непарный орган, имеет вид перепончато-мускульного мешка (рис. 94), который лежит на дорзальной поверхности вентральной стенки таза (рис. 95, *3*). На нем различают краниальную его часть, или верхушку пузыря (рис. 94, *1*), и каудальную, суженную часть, образующую шейку пузыря (*4*); она переходит в мочеиспускательный канал, или уретру.

Стенки мочевого пузыря состоят из трех оболочек: внутренней — слизистой, средней — мускульной и наружной — серозной.

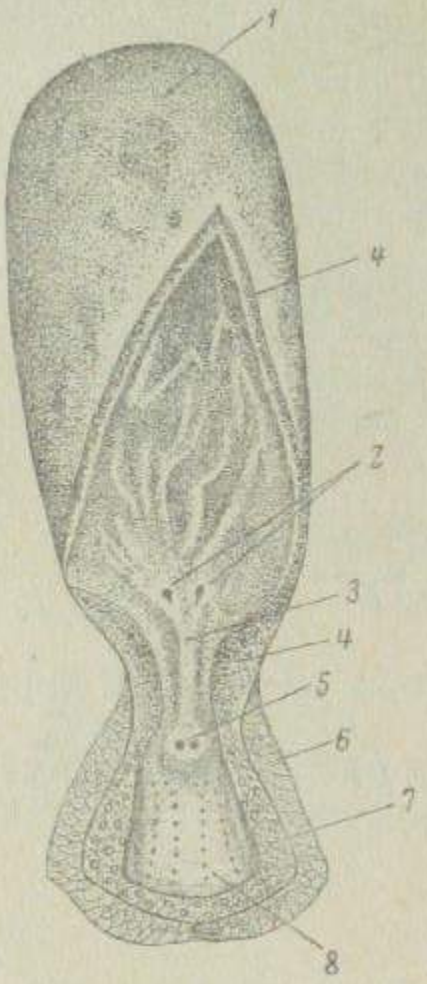

Рис. 94. Мочевой пузырь самца и начальная часть мочеполового канала. (Вскрыта вентральная стенка.)

1 — верхушка мочевого пузыря; *2* — отверстия мочеточников; *3* — мочеточниковые складочки; *4* — сфинктер в области шейки мочевого пузыря; *5* — семенной холмик и отверстия семепроводов; *6* — мочеполовой мускул; *7* — предстательная железа; *8* — слизистая оболочка мочеполового канала и отверстия протоков предстательной железы.

Слизистая оболочка довольно плотная и гладкая. На дорзальной стенке пузыря близ шейки находятся два отверстия мочеточников (*2*), шириной до 2 мм каждое. Мочеточники прободают дорзальную стенку мочевого пузыря косо таким образом, что идут на некотором протяжении, около 10 мм, между мускульной и слизистой оболочками, вследствие чего слизистая оболочка в этом участке выполняет роль клапана, затрудняющего поступление мочи из пузыря обратно в мочеточник. От отверстий мочеточников идут две очень низкие мочеточниковые складочки слизистой оболочки в направлении шейки пузыря (*3*). Так как складки каудально сходятся друг с другом, то образуется пузырный треугольник.

Мускульная оболочка состоит из пучков гладких мускульных волокон, которые идут в разных направлениях, но вообще образуют два пласта. В области шейки мускульная стенка несколько утолщена и формирует сфинктер мочевого пузыря (*4*).

Серозная оболочка покрывает мочевой пузырь не весь, она не достигает шейки пузыря на 35 мм; с пузыря серозная оболочка переходит на боковые связки мочевого пузыря, которые прикрепляются к боковым стенкам таза и таким образом подвешивают мочевой пузырь. Кроме того, с вентральной поверхности мочевого пузыря серозная оболочка переходит в среднюю связку мочевого пузыря, которая частично прикрепляется к вентральной стенке таза и образует лонно-пузырную связку, а частично направляется по брюшной стенке к пупку (у более молодых животных), образуя пупочно-пузырную связку. В боковых связках мочевого пузыря находятся облитерированные пупочные артерии, у взрослых животных в виде пупочных связок.

В области шейки мочевого пузыря лежит связка, идущая от шейки

Мочеиспускательный канал

Мочеиспускательный канал, или уретра (urethra), представляет собой перепончато-мускульный канал различной длины, в зависимости от пола.

Женская уретра довольно короткая, всего лишь до 2,5—3 см. Изнутри она выстлана слизистой оболочкой, которая в области внутреннего отверстия уретры переходит в слизистую оболочку мочевого пузыря, а у наружного отверстия уретры переходит в слизистую оболочку влагалища. Близ наружного отверстия уретры слизистая оболочка образует складку, вследствие чего возникает подуретральный слепой мешок (diverticulum suburethrale) глубиной от 8 до 18 мм (11 мм по Е. И. Горбунову).

Снаружи от слизистой оболочки, в каудальной части уретры, лежит конец пещеристых тел клитора. Самую наружную стенку всей уретры образует красный уретральный мускул толщиной до 3 мм. Он охватывает уретру вентрально и теряется в боковой стенке влагалища (рис. 101, 5).

О мужской уретре см. мужские половые органы.

СИСТЕМА ОРГАНОВ РАЗМНОЖЕНИЯ

Органы размножения обеспечивают передачу жизни от родителей потомству. У самцов и самок эти органы устроены неодинаково.

Мужские половые органы состоят из семенников (рис. 95, *17*), в которых развиваются мужские половые клетки — сперматозоиды, или спермии, и из ряда отводящих путей: органа совокупления и вспомогательных органов.

Спермии размножаются и проходят стадии своего развития в извитых семенных канальцах, которые составляют главную характерную часть семенников.

Извитые канальцы переходят в отводящие семя прямые канальцы. Последние по выходе из семенника вливаются в канал придатка, который своими завитками формирует придаток семенника (*15*). Придаток семенника переходит в семепровод (*1*), открывающийся в начало мочеполового канала, который достигает значительной длины и является составной частью мужского органа совокупления — полового члена (*14*), служащего для введения семени в женские половые органы. Половой член для поддержания мочеполового канала имеет специально устроенные пещеристые тела полового члена.

Семенники вместе с их придатками помещаются в особом выросте брюшной стенки — семенниковом мешке (*16* и *18*).

К вспомогательным органам относятся придаточные половые железы: предстательная железа и пузырьковидные железы (*4*), секрет которых, примешиваясь к выделяемому семенников, разбавляет его и обеспечивает жизнедеятельность спермий.

Женские половые органы состоят также из органов, в которых развиваются женские половые клетки, или яйцеклетки, — это яичники (рис. 101, *17*). Выводящие пути представлены яйцеводами (*13*) и маткой (*12*), в которой происходит развитие оплодотворенной яйцеклетки. Органами совокупления являются влагалище и мочеполовой синус (рис. 100, *11*, *13*), которые в то же время служат во время акта родов и для выведения из матки созревшего плода.

Яйцеклетки развиваются в особых мешечках, или фолликулах, которые заложены в яичнике, в его так называемой фолликулярной зоне. При различных стадиях развития яйцеклетки фолликулы имеют различное строение, вследствие чего различают первичные и вторичные фолликулы и, наконец, граафовы пузырьки. Последние в конце развития яйцеклетки достигают макроскопических размеров и даже выступают на поверхности яичника. Стенка созревшего граафова пузырька, истончаясь, лопается, а его жидкое содержимое вместе с яйцеклеткой выливается наружу на поверхность яичника. Выделение яйцеклетки называется овуляцией.

С поверхности яичника яйцеклетка попадает на слизистую оболочку яйцевода, по которому и проводится в матку. В случае оплодотворения в матке и развивается плод.

На месте лопнувшего граафова пузырька за счет клеток, образующих его стенки, развивается желтое тело, которое является органом внутренней секреции. При наличии беременности желтое тело достигает своего максимального развития, а при отсутствии беременности подвергается обратному развитию — редукции и, в конце концов, рассасывается. То же происходит с желтым телом и по окончании беременности.

Во время беременности матка достигает значительных размеров, после же родов снова уменьшается.

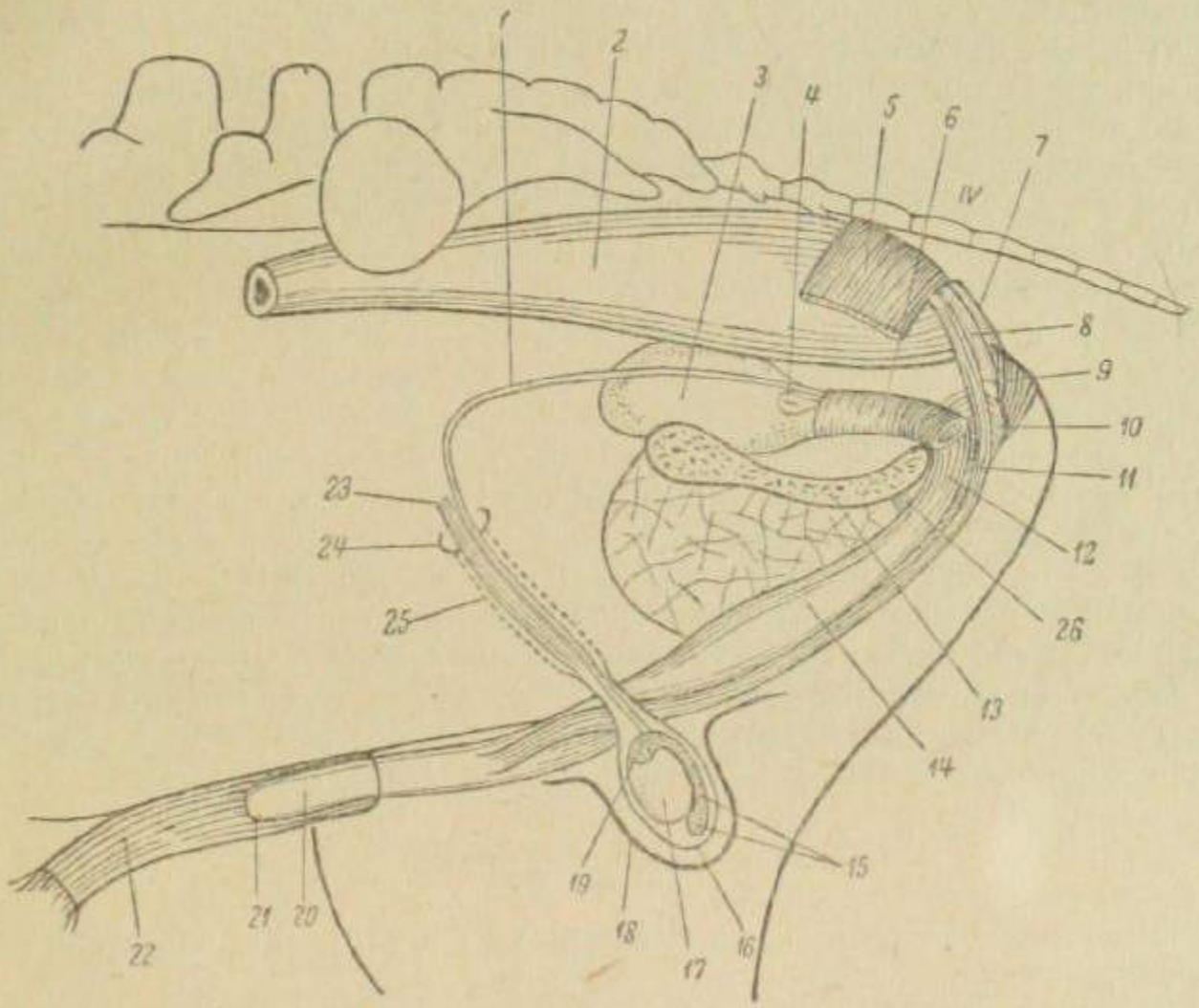

Рис. 95. Схема половых органов самца.

1 — семепровод; *2* — ампула прямой кишки; *3* — мочевой пузырь; *4* — пузырьковидная железа; *5* — поднимать ануса; *6* — мочеполовой мускул; *7* — сфинктер ануса; *8* — мускул луковицы и прямой кишки; *9* — седалищно-кавернозный мускул; *10* — бульбо-кавернозный мускул; *11* — хвостово-удовый мускул; *12* — ножка полового члена и седалищно-кавернозный мускул; *13* — разрез тазовых стройных мускулов; *14* — тело полового члена; *15* — тело и хвост придатка; *16* — влагалищные оболочки семенника; *17* — семенник; *18* — кожа мошонки; *19* — головка придатка; *20* — головка члена; *21* — уретральный отросток; *22* — препуций; *23* — наружный поднимать семенника; *24* — внутреннее паховое кольцо; *25* — паховый канал и семенной канатик; *26* — подвешивающая связка. IV — четвертый хвостовый позвонок.

МУЖСКИЕ ПОЛОВЫЕ ОРГАНЫ

Мужские половые органы, как уже отмечено, представлены семенниками, которые вместе со своими придатками подвешены на семенном канатике в семенниковом мешке, семепроводами, половым чле-

Семенники

Семенники (testes) — парные органы, имеют вытянутую округло-овальную форму (рис. 96). Длина их до 51—67 мм, ширина до 27—39 мм. Средний вес до 22,0—72,0, в зависимости от половой деятельности (Е. И. Горбунов). Длинная ось семенника расположена дорзовентрально. На семеннике различают головной конец (*2*), на котором закрепляется семенной канатик (*1*), состоящий из семепровода, кровеносных сосудов и нервов; на головном же конце из семенника выходят и его выносящие каналы. Противоположный конец называется хвостатым (*6*); здесь придаток семенника переходит в семепровод. Головной конец семенника обращен дорзально, хвостатый — вентрально. Кроме того, различают латеральную и медиальную поверхности, каудальный придатковый и свободный краниальный (*4*) края.

Снаружи семенник покрыт висцеральным листком серозной влагалищной оболочки, которая и образует серозный покров как самого семенника, так и его придатка. Непосредственно под серозной оболочкой и тесно с ней срастаясь, лежит фиброзная, или белочная, оболочка, довольно тонкая. С головного конца семенника белочная оболочка входит в середину семенника в виде округлого тяжа до 4 мм толщиной; этот тяж называется средостением, или гайморовым телом. Он хорошо заметен как на поперечном, так и на продольном разрезах семенника. Между фиброзной оболочкой и средостением идут соединительнотканные очень тонкие перегородки, или трабекулы, которые делят весь семенник на дольки — камеры. Перегородки, а отсюда и дольки у оленя невооруженным глазом едва заметны. Камеры между перегородками заполнены паренхимой семенника, состоящей из извитых семенных канальцев. Они также довольно тонкие, но все же различимы. Извитые семенные канальцы переходят в прямые более крупные канальцы, которые лежат в средостении семенника, где и образуют сеть семенника. На головном конце семенника прямые канальцы переходят в выносящие канальцы.

Придаток семенника

Придаток семенника (epididymis) состоит из головки, тела и хвоста.

Головка придатка лежит на головном конце семенника в виде небольшой припухлости шириной до 8,5—9 мм (рис. 96, *3*). Она сформирована совокупностью всех выносящих канальцев семенника, которые собираются в общий проток, или проток придатка. Последний, извиваясь, формирует тело придатка шириной до 2—2,5 мм (*5*).

Тело придатка лежит вдоль латеро-каудального края семенника, прикрепляясь к нему своим краниальным краем.

На хвостовом конце семенника придаток формирует значительно утолщенный хвост придатка толщиной до 6 мм и шириной до 10—11 мм (*7*). Хвост придатка выдается вентрально от семенника и соединяется с семенником посредством очень короткой связки придатка длиной всего лишь в 1,5 мм (*11*), а с влагалищной оболочкой семенника—посредством паховой связки (*12*) длиной до 8—10 мм. Эта именно связка и перерезается при кастрации.

Семенной канатик (funiculus spermaticus) имеет конусовидную форму (*1*). Расширенным основанием своим, достигающим ширины до 10 мм и толщины до 8 мм, он прикрепляется к головному концу семенника. В семенном канатике проходит семепровод вдоль медио-каудального его края, затем кровеносные сосуды и нервы в семенник. Внутренняя семенная артерия идет в канатике, сильно извиваясь, а вены, выходящие из семенника, образуют густое лозовидное сплетение (plexus pampiniformis). Снаружи семенной канатик покрыт висцеральным листком серозной влагалищной оболочки. Суживаясь, канатик направляется через паховый канал в брюшную полость, где делится на две части, приподнимающие париетальную брюшину в виде двух складок. Сосудистая складка идет по брюшной стенке дорзально к аорте; в ней лежат сосуды и нервы, а складка семепровода идет по брюшной же стенке, но в тазовую полость (рис. 95, *1*). Правая и левая складки семепроводов, дорзально от мочевого пузыря, соединяются друг с другом в общую мочеполовую, или дугласову, складку брюшины.

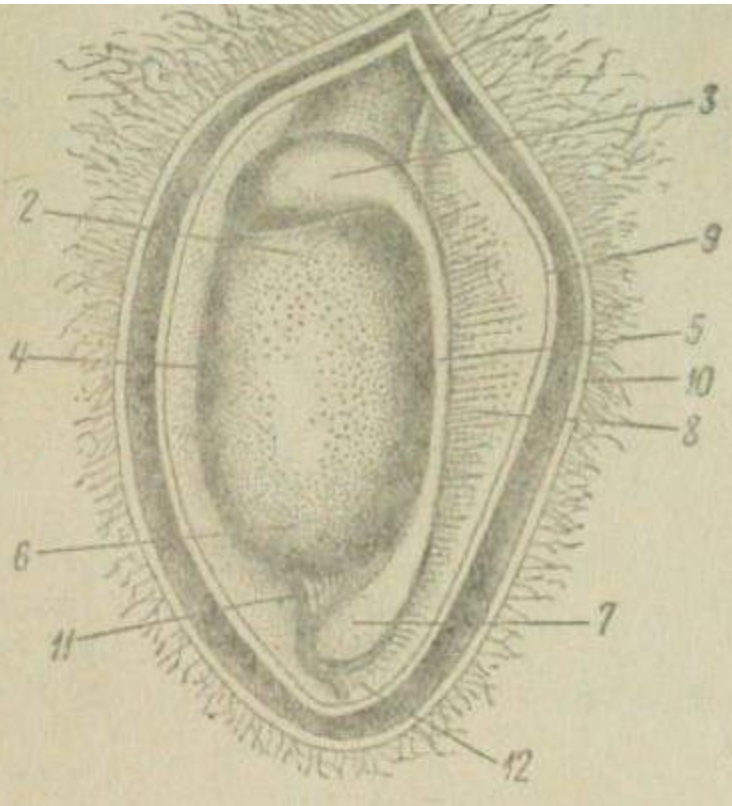

Рис. 96. Левый семенник. (Семенниковый мешок вскрыт.)

1 — семенной канатик; *2* — головной конец семенника; *3* — головка придатка; *4* — свободный краниальный край семенника; *5* — тело придатка; *6* — хвостатый конец семенника; *7* — хвост придатка; *8* — брыжейка семенника; *9* — специальная и общая влагалищные обеолочки; *10* — кожа и мускульная оболочка мошонки; *11* — связка придатка; *12* — паховая связка

Семепровод

Семепровод (ductus deferens) представляет перепончато-мускульную трубку, диаметром до 2,5 мм, лишь в начальной своей части, при выходе из хвоста придатка он значительно толще тела самого придатка и достигает диаметра до 4 мм. Семепровод состоит из внутренней слизистой оболочки, средней — из гладкой мускульной ткани и наружной — серозной.

В дугласовой складке оба семепровода, утолщаясь за счет своих стенок, образуют ампулы семепроводов длиной до 3,5—4,5 см и шириной до 5—6 мм. В слизистой оболочке ампул находятся железы, вследствие чего этот отрезок и называют железистой его частью (рис. 97, *2'*).

Оба семепровода открываются в начальную часть дорзальной стенки уретры, погружаясь под мочеполовой мускул с его краниального края. Со стороны слизистой оболочки уретры место впадения семепроводов хорошо выражено в виде семенного холмика (colliculus seminalis) шириной до 7 мм и длиной до 12—13 мм. На вершине хол-

В эти же отверстия или рядом с ними открываются протоки пузырьковидных желез.

Пузырьковидные железы (glandulae vesiculares) (рис. 97, *4*) представляют собой компактные придаточные половые железы длиной от 18 до 23 мм, шириной от 9 до 11 мм и толщиной до 7 мм. Они округло-овальной формы с резко выраженной дольчатостью и лежат непосредственно рядом и латерально от ампул семепроводов.

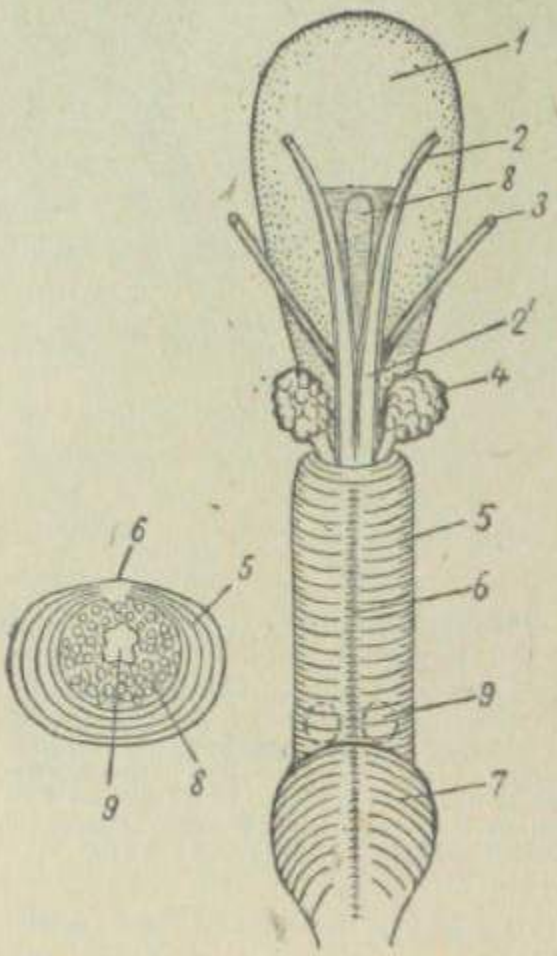

Рис. 97. Тазовая часть мочеполового канала с дорзальной поверхности.

1 — мочевой пузырь; *2* — семепровод; *2'* — железистая часть (ампулы); *3* — мочеточник; *4* — пузырьковидная железа; *5* — мочеполовой мускул; *6* — его сухожильная перемычка; *7* — луковично-кавернозный мускул; *8* — мужская матка; *9* — куперова железа. На поперечном разрезе: *8* — кавернозное тело и дольки предстательной железы; *9* — просвет канала.

Мочеполовой канал

Мочеполовой канал (canalis urogenitalis) начинается от шейки мочевого пузыря и заканчивается на головке полового члена коротким уретральным отростком (рис. 99, *2*). По своему ходу и строению он разделяется на тазовую и удовую части. Тазовая часть характеризуется наличием хорошо развитых желез (предстательной), сильно развитого мочеполового мускула, пещеристого тела и упомянутого уже семенного холмика. Незначительный участок канала от шейки мочевого пузыря до семенного холмика представляет собою, в узком смысле слова, мужскую уретру; этот участок служит только для проведения мочи, а после семенного холмика он проводит не только мочу, но и мужское семя, вследствие чего и получил свое название.

Мочеполовой канал, каудально от семенного холмика, идет до седалищной дуги по дорзальной поверхности тазового шва. Этот участок вместе с уретрой имеет длину 42 мм. Просвет канала очень большой, до 5 мм в диаметре.

Изнутри канал выстлан слизистой оболочкой, на которой, помимо семенного холмика, видны маленькие отверстия, расположенные рядами. Эти отверстия являются устьицами выводных протоков предстательной железы (рис. 94, *8*).

Снаружи от слизистой оболочки лежит пещеристое тело мочеполового канала, достигающее максимальной толщины в дорзальной стенке — до 4—5 мм, а в вентральной — на 1 мм меньше.

Предстательная железа (glandula prostata) (*7*) является придаточной половой железой и у северного оленя состоит: а) из непарного тела, в виде пластинки шириной до 8 мм и высотой до 3 мм, лежащего дорзально на начальной части мочеполового канала, и б) из рассеянной части, состоящей из отдельных долек, заложенных в пеще-

(m. urogenitalis) (рис. 97, *5*), достигающим толщины до 3—4 мм. Он охватывает пещеристое тело с вентральной и боковых поверхностей. Пучки его волокон идут в поперечном направлении и дорзально от пещеристого тела, соединяются друг с другом посредством сухожильной перемычки (*6*) шириной до 4 мм, толщиной до 2 мм и длиной до 42 мм, т. е. на протяжении всей тазовой части канала. Под краниальный конец мочеполового мускула входят дистальные концы семепроводов и выводные протоки пузырьковидных желез. Под каудальным концом мускула лежат небольшой величины парные куперовы железы (*9*) (Е. И. Горбунов).

В силу указанного строения тазовая часть мочеполового канала снаружи довольно толстая, до 26 мм справа налево и до 21 мм дорзовентрально.

Дойдя до седалищной дуги, мочеполовой канал загибается вентрально и далее направляется краниально, как удовая часть мочеполового канала. Она соединяется с пещеристыми телами полового члена, образуя с ними одно целое, именно половой член, вместе с которым и будет описана.

Половой член

Половой член, или уд (penis), является органом совокупления. Он устроен так, что при половом возбуждении может удлиняться, утолщаться и в известной мере отвердевать. Этому как раз и способствуют заложенные в нем пещеристые тела.

Половой член в состоянии расслабления достигает длины до 32 см. На поперечном разрезе в каудальной и средней своих третях он вертикально-овальный, размером до 25×19 мм в средней своей части, в каудальной же части соответственно 20×14 мм. Краниальная часть уда более округлая, диаметром до 22 мм. Таким образом половой член в различных своих отрезках имеет различную толщину.

В главной своей массе половой член состоит из пещеристого тела, лежащего дорзально от мочеполового канала. Пещеристое, или кавернозное, тело уда начинается двумя ножками от седалищных бугров таза (рис. 95, *12*). Обе ножки, одетые мощными седалищно-кавернозными мускулами, вскоре соединяются в общий ствол, образуя корень полового члена. Последний прикрепляется подвешивающей связкой к шву седалищных костей (*26*) и краниально переходит в тело полового члена (*14*). Наружная стенка пещеристого тела состоит из плотной белой оболочки, достигающей максимальной толщины до 2,5—3 мм (рис. 98, *B*, *2*). От этой оболочки внутрь пещеристого тела отходят толстые, густо расположенные перекладины (*1*). В каждой половине пещеристого тела иногда видны отверстия довольно крупных вен (*3*).

Пещеристое тело полового члена в краниальном направлении, суживаясь в головке конусообразно, формирует верхушку пещеристого тела, не достигающего конца головки всего лишь на 5 мм (рис. 98, *A*, *1*).

Верхушка пещеристого тела одевается со всех сторон кавернозным телом головки полового члена (*2*). Оно происходит из пещери-

ной своей части утолщено, а в каудальном направлении истончается; оно имеет длину всего лишь 47—50 мм.

Описанная часть пещеристого тела снаружи покрыта слизистой оболочкой (*4*). Диаметр головки до 22 мм. На вентральной поверхности ее заметен продольно идущий шов — уздечка (рис. 99, *3*). Свободный конец головки округло-заостренный и гладкий, но несет вырезку, в которой помещается короткий, до 3,5 мм, и толстый, до 3,5 мм, отросток мочеполового канала (*2*), в котором находится наружное отверстие последнего. Этот отросток лежит в вентральной части головки, а с боков от него и от вырезки выдается пещеристое тело головки в виде двух низких конусов.

В вентральной стенке белой оболочки кавернозного тела уда проходит удовая часть мочеполового канала (рис. 98, *B*, *4*), окруженная своим собственным пещеристым телом (*5*), которое происходит от пещеристого тела тазовой части мочеполового канала.

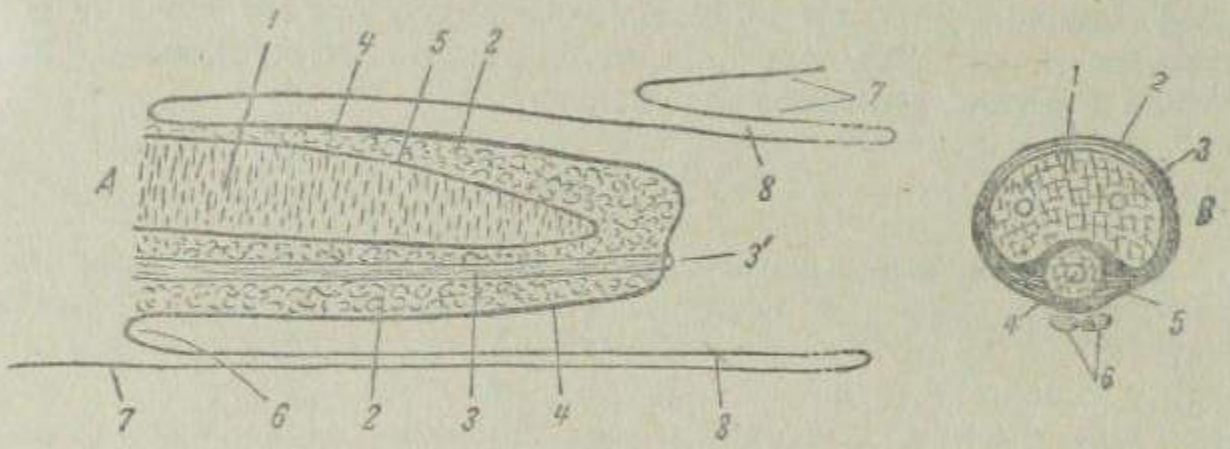

Рис. 98. Схема продольного разреза головки полового члена (*A*) и поперечного разреза члена (*B*).

1 — верхушка пещеристого тела полового члена; *2* — пещеристое тело головки члена; *3* — разрез мочеполового канала; *3'* — наружное отверстие мочеполового канала; *4* — слизистая оболочка головки; *5* — белочная оболочка пещеристого тела члена; *6* — переход слизистой оболочки с головки на препуций; *7* — кожа; *8* — препуций. На поперечном разрезе: *1* — пещеристое тело; *2* — его белочная оболочка; *3* — вены; *4* — мочеполовой канал; *5* — пещеристое тело мочеполового канала; *6* — хвостово-удовый мускул.

Последнее, однако, при переходе через седалищную дугу сильно истончается, но в то же время в этой же седалищной дуге получает и мощное подкрепление в виде утолщения — луковицы пещеристого тела.

Луковица пещеристого тела имеет длину до 10 см, в каудальной своей части она более мощная и достигает ширины до 10 мм, а толщины до 6 мм. Краниально же она суживается и истончается. Начало луковицы лежит сначала дорзально от сухожильной перемычки каудальной части мочеполового мускула, затем ложится на вентральную поверхность мочеполового канала, в связи с его изгибом в области седалищной дуги. Далее она идет на вентральную поверхность пещеристых тел полового члена и направляется вместе с последним краниально. В каудальной своей части луковица пещеристого тела и пещеристое тело мочеполового канала отделены друг от друга продолжением сухожильной перемычки мочеполового мускула. Однако с истончением и исчезновением последней оба пещеристые тела сливаются друг с другом, вследствие чего вентральная часть пещеристого тела удовой части мочеполового канала на некотором участке толще, но

Луковица пещеристого тела одета на всем своем протяжении красным мощным луковично-кавернозным мускулом (m. bulbocavernosus), наиболее сильно развитым в каудальной его части, где его толщина достигает до 7 мм. В краниальном же направлении он постепенно истончается (рис. 95, *10*, и рис. 97, *7*). Длина всего луковично-кавернозного мускула достигает до 10 см, а наружная ширина до 18 мм. Он резко выделяется на вентральной поверхности полового члена. Пучки волокон его идут косо от срединного сухожильного шва в дорзо-краниальном направлении на пещеристое тело полового члена. В каудальной своей части луковично-кавернозный мускул соединяется с прямой кишкой (рис. 95, *3*).

Половой член на всем своем протяжении идет прямолинейно. Между бедрами он заключен в особую фасцию полового члена. Через семенниковый мешок половой член проходит в перегородке мошонки.

Препуций

Половой член снаружи одет общим кожным покровом, который в области головки полового члена образует крайнюю плоть, или препуций (praeputium), в виде препуциального мешка (рис. 98, *8*, и 99, *1*). Препуций образован следующим образом. На расстоянии до 10 см от головки полового члена краниально находится наружное препуциальное отверстие. От этого отверстия наружная кожа переходит в слизистую оболочку, которая несет продольные складки, выстилает внутреннюю стенку препуциального мешка (*1*) и переходит в слизистую оболочку головки (рис. 98, *6*). Общая глубина препуциального мешка достигает до 15 см. Краниально препуциальный мешок выступает в виде трубкообразного выроста общего кожного покрова длиной до 3—5 см. Препуций имеет два мускула.

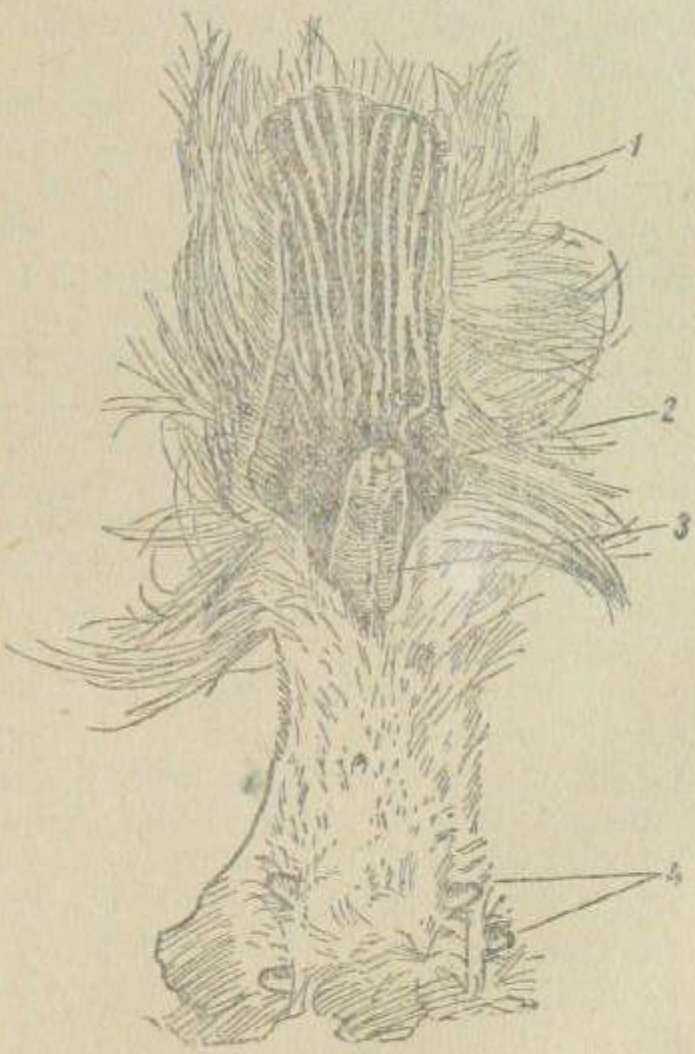

Рис. 99. Головка полового члена и препуций.

1 — слизистая оболочка препуция; *2* — отросток мочеполового канала; *3* — шов на головке члена; *4* — соски.

Краниальный препуциальный мускул (m. praeputialis cranialis) начинается от препуция и расходится веерообразно в краниальном направлении по брюшной стенке. Непосредственно располагаясь под кожей, он достигает середины расстояния между пупком и мечевидным отростком грудины.

Каудальный препуциальный мускул (m. praeputialis caudalis) начинается также от препуция, но расходится двумя, правым и левым, пучками в каудальном направлении. Он также лежит

У самок находятся вокруг пупка две пары узких лентовидных мускулов длиной до 20 см; они, очевидно, гомологичны препуциальным мускулам самцов.

Парный ретрактор полового члена, или хвостово-удовый мускул (m. retractor penis), начинается от 3-го хвостового позвонка, идет вентрально между прямой кишкой и поднимателем ануса (рис. 95, *11*); в седалищной дуге переходит на боковую поверхность корня полового члена между седалищно-кавернозным (*9*) и луковично-кавернозным мускулами. Затем он выходит на вентральную поверхность члена, где оба мускула, правый и левый, идут рядом до своего окончания на члене близ препуция. В области промежности хвостово-удовый мускул более бледный, а в краниальной его части более красный; толщина его до 2 мм, а ширина до 4 мм.

Этот мускул втягивает половой член в препуционный мешок.

Семенниковый мешок

Семенники вместе со своими придатками подвешены на семенных канатиках в семенниковом мешке, сформировавшемся в процессе эмбрионального развития. В состав семенникового мешка входят: мошонка, фасции, мускул-подниматель семенника и влагалищные оболочки.

Мошонка (scrotum) представляет собой кожно-мускульный мешок, который лежит краниально от лонного бугра между бедрами (рис. 95, *18*). У оленя она сравнительно небольших размеров. Стенки мошонки состоят из следующих оболочек. Наружная оболочка образована кожей, покрытой длинными густыми волосами, как и окружающая кожа. Непосредственно к внутренней поверхности кожи мошонки очень плотно прирастает второй пласт — мускульная оболочка (tunica dartos), состоящая из гладких мускульных волокон. Оба названных пласта—кожа и мускульная оболочка,—вследствие тесного сращения, макроскопически образуют одну оболочку (рис. 96, *10*). От мускульной оболочки, в срединной плоскости, отходит тонкая перегородка, которая делит полость мошонки на две полости, в каждой из которых помещается по семеннику, одетому влагалищными оболочками.

Влагалищные оболочки представлены тесно сросшимися друг с другом двумя пластами. Наружный пласт — фиброзный, или общая влагалищная оболочка (tunica vaginalis communis), образовался за счет выпячивания в полость мошонки поперечной брюшной фасции и является таким образом влагалищным отростком этой фасции. К общей влагалищной оболочке изнутри плотно прирастает пристеночный серозный листок собственной влагалищной оболочки (tunica vaginalis propria), которая представляет собой выпячивание в полость мошонки брюшины, вследствие чего и называется влагалищным отростком брюшины. Оба листка, фиброзный и серозный, срастаются настолько плотно, что не могут быть распрепарированы, представляя макроскопически (в целом) вторую оболочку семенникового мешка (*9* и рис. 95, *16*).

На наружной латеральной поверхности общей влагалищной оболочки, в каудальной ее части, лежит красный мускул — наружный подниматель семенника (m. cremaster externus) (*23*). Он имеет

спускается по каудальному краю семенного канатика. С поверхности своей мускул покрыт фасцией, которая отделяет его, а также и всю общую влагалищную оболочку от мошонки.

Собственная влагалищная оболочка вдоль каудального края мошонки, переходя на семенник, его придаток и на семенной канатик, образует их серозный покров, который, следовательно, является висцеральным листком собственной влагалищной оболочки. Место же перехода пристеночного листка в висцеральный образует брыжейку семенника (mesorchium) (рис. 96, *8*), соединяющую последний с каудальной стенкой мошонки. Длина этой брыжейки до 7 мм, а ширина во всю длину семенника и семенного канатика.

Между париетальным и висцеральным листками собственной влагалищной оболочки остается серозная влагалищная полость (cavum vaginale). У дорзального конца мошонки эта полость суживается во влагалищный канал (canalis vaginalis), который лежит в паховом канале и во внутреннем отверстии пахового канала сообщается с перитонеальной полостью посредством влагалищного отверстия.

Впереди мошонки на коже, среди волос, заметны по обе стороны от средней линии четыре соска, каждый сосок длиной до 1—1,5 см и диаметром у основания до 5—6 мм, несет по одному сосковому каналу, кончающемуся в рудиментарной цистерне (см. кожный покров) (рис. 99, *4*).

ЖЕНСКИЕ ПОЛОВЫЕ ОРГАНЫ

Женские половые органы представлены яичниками, яйцеводами и маткой с влагалищем и мочеполовым синусом. Матка в целом лежит в небеременном состоянии в тазовой полости, подвешенная на широкой маточной связке (рис. 100).

Яичники

Яичник (ovarium) (рис. 100, *1*) — парный орган, весьма непостоянной, но в основном вытянуто-овальной формы, длиной от 15 до 25 мм, шириной от 10 до 18 мм и толщиной от 6 до 17 мм, в зависимости от породы и возраста оленей и времени года (Е. И. Горбунов). Дорзальным своим краем яичник укреплен на удвоении брюшины, которая образует подвешивающую связку яичника, или брыжейку яичника (*17*). Эта связка без всякой границы переходит в широкую маточную связку, однако отличается от нее своей мощностью. На яичнике различают: два конца — краниальный, или трубный, и каудальный, или маточный; две поверхности — латеральную и медиальную; два края — вентральный свободный и дорзальный, или брыжеечный. Сосуды и нервы входят в яичник по дорзальному его краю.

На яичнике различают в центре сосудистую зону, или ворота яичника; она начинается в области брыжеечного края и довольно хорошо заметна на разрезе яичника с наполненными сосудами. К периферии от сосудистой зоны лежит фолликулярная зона. В ней залегают фолликулы в различных стадиях своего развития. Наиболее крупные из них — граафовы пузырьки — видны макроскопически. Они также встре-

Серозный покров на яичнике находится только лишь в области ворот яичника, бо́льшая же часть его покрыта зачатковым эпителием.

Яичник лежит при входе в тазовую полость на уровне середины столбика подвздошной кости (рис. 101, *17*).

С маткой яичник соединяется двумя связками. Собственно яичниковая связка, длиной до 25 мм, идет от каудального конца яичника к начальной части рога матки (рис. 100, *4*). Другая связка — яйцеводная складка, длиной до 68 мм, представляет собой складку брюшины, в которой лежит яйцевод (*3*). Она прикрепляется к краниальному концу яичника и лежит от яичника латерально, так что между яичником и яйцеводной складкой остается яичниковый карман, довольно глубокий (до 2 см) около краниального конца яичника. Слепо оканчивающимся концом своим яичниковый карман направлен дорзо-краниально, а вход в карман обращен вентрально.

Ближе к рогу матки обе связки яичника часто соединяются в общую связку, так что вход в яичниковый карман может лежать только лишь у самого яичника, в других же случаях вход более широкий.

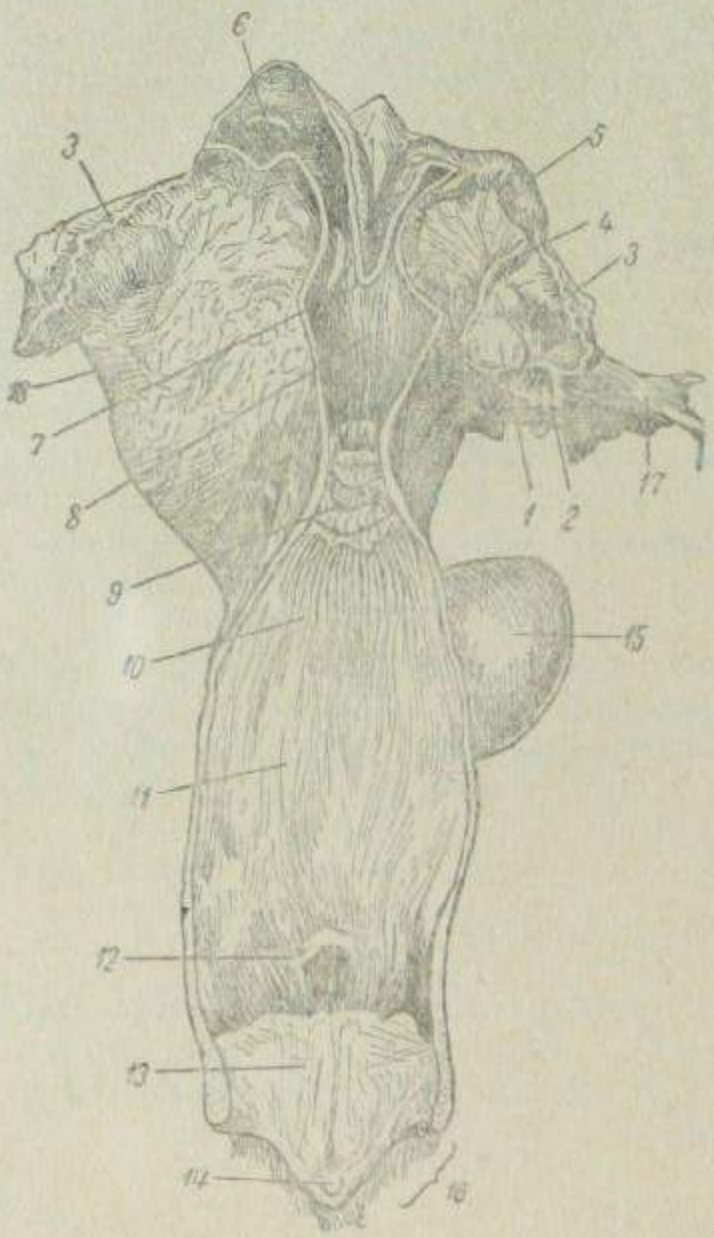

Рис. 100. Женские половые органы, вскрыты с дорзальной поверхности.

1 — яичник; *2* — бахромка яйцевода; *3* — складка яйцевода и яйцевод; *4* — яичниковая связка; *5* — правый рог матки; *6* — маточный карункул в левом роге; *7* — перегородка ложного тела матки; *8* — тело матки (истинное); *9* — шейка матки и складки; *10* — продольные складки влагалища; *11* — влагалище; *12* — отверстие мочеиспускательного канала; *13* — мочеполовой синус; *14* — клитор; *15* — мочевой пузырь; *16* — вульва; *17* — брыжейка яичника; *18* — широкая маточная связка.

Яйцеводы

Яйцевод (oviductus) (рис. 100, *3*, и 101, *18*) представляет собой довольно длинную, до 10—14 см, очень тонкую, до 2 мм, перепончато-мускульную трубку, просвет которой макроскопически чуть заметен. Стенки яйцевода состоят из трех оболочек: внутренней — слизистой, средней — мускульной и наружной — серозной.

Яйцевод лежит вдоль свободного края яйцеводной складки, слегка извиваясь. Яичниковый конец яйцевода расширен и образует воронку яйцевода. Неровный край слизистой оболочки воронки называется бахромой (рис. 100, *2*). Бахрома одним концом своим прикрепляется к краниальному концу яичника, а остальная часть бахромы обращена в перитонеальную полость. В глубине воронки видно брюшное отверстие яйцевода. На бахроме встречаются продолговатые

Противоположный маточный конец яйцевода, обращенный каудально, без резкой границы переходит в заостренный конец рога матки (*5*).

Матка

Матка (uterus) у северного оленя относится к типу двураздельных маток. Двураздельная матка характеризуется наличием ложного тела, которое снаружи довольно большое, но внутри разделено перегородкой, так как бóльшая или меньшая часть тела образовалась за счет неполного срастания рогов матки, с сохранением между ними перегородки (рис. 100, *7*). В матке различают шейку, тело и рога.

Шейка матки (collum uteri) (*9*) лежит в каудальной части ее, на границе между телом матки и влагалищем. Она характеризуется утолщенными стенками за счет мускулатуры, вследствие чего шейку легко можно прощупать. Длина шейки до 40—60 мм. Слизистая оболочка шейки несет многочисленные продольные складки, которые образуют поперечный валик, вдающийся в полость влагалища, что составляет влагалищную часть матки. Помимо продольных складок, на слизистой оболочке шейки матки находятся еще поперечные толстые валики в количестве от 3 до 7. Наличие двойного типа складок обусловливает прочное замыкание цервикального канала, или канала шейки. Этот канал имеет два отверстия: одно ведет во влагалище — это наружное маточное отверстие, другое ведет в полость матки — это внутреннее маточное отверстие.

На теле матки (corpus uteri) различают истинное тело матки и ложное. Истинное тело матки содержит маточную полость, не разделенную перегородкой; длина очень разнообразна — от 5 до 45 мм (*8*). Напротив, ложное тело матки (*7*) имеет длину до 40—60 мм. Полость ложного тела разделена перегородкой на две полости, которые, следовательно, и надо отнести к рогам матки.

Рога матки (cornua uteri) загнуты наподобие бараньего рога вентрально и назад (рис. 101, *13*). От ложного тела матки рога имеют длину до 77—90 мм, а от перегородки в полости матки — до 120—150 мм. К своему концу рога матки истончаются и незаметно переходят в яйцеводы.

Стенка матки состоит из наружной оболочки — серозной, средней—мускульной и внутренней—слизистой. Серозная оболочка матки, или периметрий (perimetrium), переходит в широкие маточные связки (рис. 100, *18*), которые прикрепляются на брюшных и тазовых боковых стенках от области 3-го поясничного позвонка до 4-го крестцового позвонка. Они состоят из двух листков брюшины, между которыми заложены мускульные волокна, и, кроме того, проходят в матку и обратно сосуды и нервы. Дорзальный листок брюшины с матки переходит на начальную часть влагалища и с последнего на прямую кишку, образуя таким образом карман, достигающий в каудальном направлении сегментальной плоскости середины или даже каудального конца третьего хвостового позвонка. Вентральный листок брюшины с матки переходит также на переднюю часть влагалища и с последнего на шейку мочевого пузыря, образуя таким образом другой карман, достигающий каудально до сегментальной плоскости каудального конца первого хвостового позвонка. Покрыв с вентраль-

канал, листок брюшины с указанных органов переходит на вентральную тазовую стенку также на уровне каудального конца третьего хвостового позвонка, т. е. почти в области каудального края лонного сращения.

Наконец, вентральный листок широкой тазовой связки образует еще круглую маточную связку, которая идет в виде складки брюшины от конца рога до того места, где у самцов находится внутреннее паховое кольцо. Последнее лежит дорзально от общего ствола артерий — каудальной надчревной и наружной срамной.

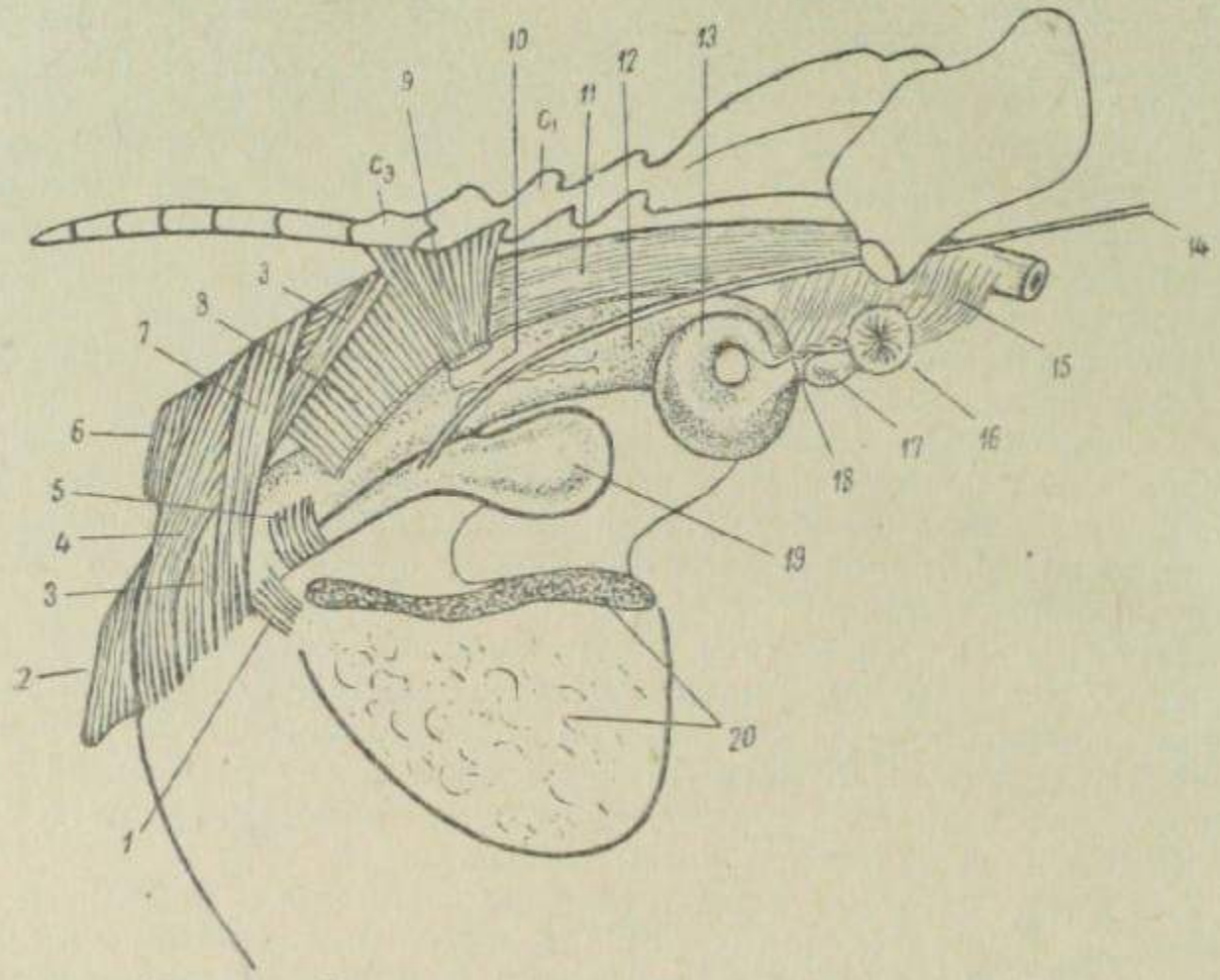

Рис. 101. Топография органов тазовой полости самки.

1 — седалищно-кавернозный мускул; *2* — вульва и констриктор вульвы; *3* — констриктор преддверия, его средняя часть и *4* — его каудальная часть; *5* — уретральный мускул; *6* — анус и сфинктер; *7* — краниальная часть констриктора преддверия; *8* — поднимать ануса; *9* — хвостовой мускул; *10* — положение шейки матки; *11* — прямая кишка; *12* — тело матки (истинное); *13* — конец рога матки, *14* — мочеточник, *15* — связка яичника; *16* — бахромка яичника; *17* — яичник; *18* — яйцевод и его складка; *19* — мочевой пузырь; *20* — разрез таза и тазовых мускулов. C_1 — первый и C_3 — третий хвостовые позвонки.

Мускульная оболочка матки (myometrium) состоит из двух пластов гладких мускульных волокон: наружного — тонкого продольного и глубокого — циркулярного. Между обоими слоями расположен сосудистый слой. Между сросшимися концами рогов матки, образующими ложное тело, дорзально и вентрально находится поперечный слой пучков волокон. Мускульная оболочка шейки матки сильно утолщена.

Слизистая оболочка матки (endometrium) выстилает полость матки. В каждом роге она несет по три (четыре) гребневидных маточных карункула, величина которых варьирует в зависимости от возраста и полового цикла, в общем же бывает до 15—50 мм длиной и до 3—6 мм высотой. Расположены они один за другим на нижних стен-

Влагалище

Влагалище (vagina) служит органом совокупления. Оно представляет собой довольно длинный, до 9—13,5 см, мускульно-перепончатый мешок диаметром до 26 мм (рис. 100, *11*).

Стенки влагалища образованы тремя оболочками: серозной — наружной, мускульной — средней и слизистой — внутренней.

Серозная оболочка покрывает лишь краниальную часть влагалища, больше дорзальную стенку — до 72 мм и меньше вентральную — до 20 мм. Каудальная же часть дорзальной стенки спаивается клетчаткой с прямой кишкой, а вентральной стенки — с мочеиспускательным каналом.

Мускульная оболочка состоит из гладкой мускулатуры, образующей два пласта: наружный — продольный и более мощный внутренний — циркулярный.

На боковых стенках влагалища кончается поперечно идущий уретральный мускул (m. urethralis), который охватывает петлеобразно уретру с вентральной ее поверхности и концами своими теряется на стенках влагалища на протяжении до 35 мм (рис. 101, *5*); весь мускул достигает толщины до 3 мм и ширины до 18 мм. По каудальным краям мускула, на боковой стенке преддверия влагалища, лежит пещеристое тело преддверия влагалища, размером 18 × 10 × 5 мм, вытянуто-овальной формы.

Слизистая оболочка влагалища гладкая, но формирует близ шейки матки ряд низких продольных складочек, простирающихся в каудальном направлении на различном протяжении у разных индивидов. У молодых животных имеются и поперечные низкие складочки. У старых животных складчатость исчезает (рис. 100, *10*).

Мочеполовой синус

Мочеполовой синус, или преддверие влагалища (vestibulum urogenitale) (рис. 100, *13*), является каудальным продолжением влагалища. Границей между ними служит наружное отверстие мочеиспускательного канала, лежащее в вентральной стенке (*12*). Длина мочеполового синуса от переднего края мочеиспускательного канала до вентрального угла вульвы равна 7—11 см.

Преддверие влагалища открывается наружу вытянутой дорзовентрально половой щелью длиной до 35—50 мм.

Половая щель ограничена слабо утолщенными половыми губами. Губы покрыты короткими волосками и образуют две спайки: дорзальную — овальную и вентральную — заостренную. Половая щель и губы вместе образуют вульву (*16*).

Вентральная спайка губ имеет небольшой конусовидный кожный придаток. Впереди от этого придатка, на расстоянии до 10 мм, находится ямка клитора, глубиной до 11 мм, с довольно узким входом, до 4 мм в диаметре. В этой ямке находится головка клитора в виде небольшого пуговковидного образования, диаметром до 3—8 мм и длиной до 3—6 мм (*14*). В основе головки клитора лежит конец пещеристого тела клитора, которое расположено в вентральной стенке мочеполового синуса и частично заходит в вентральную стенку каудальной части уретры. Устроено оно аналогично пещеристому телу

Изнутри преддверие влагалища выстлано кожистой слизистой оболочкой, покрытой плоским многослойным эпителием, вследствие чего оно резко выделяется по наружному своему виду. Слизистая оболочка несет продольные складочки. В толще слизистой оболочки, несколько сбоку и каудально от отверстия мочеиспускательного канала, располагаются большие железы преддверия (glandulae vestibulares majores) диаметром до 1 см.

На границе между влагалищем и преддверием, на дорзальной стенке, часто находится слабо развитая девственная плева (hymen) в виде толстой поперечной складки, высотой до 3 мм и шириной до 25 мм, и, кроме того, складочки у переднего края мочеиспускательного отверстия.

Мускульная оболочка состоит из гладких и поперечнополосатых мускульных волокон. Последние формируют констриктор преддверия (m. constrictor vestibulae). Он идет в виде лентовидного мускула от вентральной стенки преддверия влагалища на боковую поверхность сначала преддверия, а затем конца прямой кишки и прикрепляется к третьему хвостовому позвонку (он соответствует вполне ходу хвостово-удового мускула самцов) (рис. 101, *3*, *4* и *7*).

Кроме того, два мускульных тяжа являются общими для прямой кишки и преддверия влагалища. На преддверии один из них, именно каудальный мускул, прикрепляется на вентральной стенке преддверия, каудально от констриктора преддверия, и охватывает петлеобразно каудальный конец прямой кишки (*4*). Другой, краниальный мускул прикрепляется на вентральной стенке преддверия, краниально от констриктора преддверия, перекрещивает последний на боковой стенке преддверия и также охватывает петлеобразно прямую кишку непосредственно впереди от предыдущей мускульной петли (*7*).

Седалищно-кавернозный мускул (m. ischiocavernosus) представляет собой очень тонкий, но широкий мускул, который начинается на медиальной поверхности каудального угла седалищного бугра, на протяжении до 35 мм. Затем, суживаясь, направляется краниально на вентральную стенку преддверия, где и прикрепляется на границе с влагалищем (*1*).

В основе половых губ лежат лишь незначительные пучки мускульных волокон, образующие зачатки слабо развитого констриктора вульвы (*2*).

СИСТЕМА ОРГАНОВ КРОВООБРАЩЕНИЯ И ЛИМФООБРАЩЕНИЯ

Система органов крово- и лимфообращения в первую очередь обслуживает обмен веществ в организме. Питательные вещества, поступающие в кровь из кишечной стенки, и кислород, поступающий из легких, разносятся кровью по всему организму. Продукты же обмена веществ, образующиеся во всех тканях организма, отводятся из них к органам выделения. Не меньшая роль описываемой системы заключается и в обслуживании гуморальной регуляции деятельности всех органов через гормоны, которые поступают в кровь из органов внутренней секреции.

Система органов крово- и лимфообращения состоит из сердца, сосудистого ложа, крови и лимфы и органов кроветворения.

Сердце является центральным органом всей системы, приводящим в движение кровь и лимфу.

Сосудистое ложе представлено кровеносными и лимфатическими сосудами.

Кровеносные сосуды разделяются на артерии, выносящие кровь из сердца, вены, приносящие кровь в сердце, и капилляры, которые соединяют на периферии артерии с венами; вследствие этого получается замкнутая система сосудов: сердце, артерии, капилляры, вены и снова сердце.

Лимфатические сосуды являются добавком к венам, они разделяются на лимфатические капилляры, начинающиеся открыто в межклеточных щелях, и лимфатические сосуды, вливающиеся наиболее крупным стволом в одну из крупных вен (левую яремную).

Кровь состоит из клеточных элементов, взвешенных в жидкой части крови — плазме. Клеточные элементы разделяются на красные кровяные тельца — эритроциты и белые кровяные тельца—лейкоциты и лимфоциты.

Лимфа также состоит из клеточных элементов и плазмы. Клеточные элементы представлены преимущественно белыми кровяными тельцами—лимфоцитами. Плазма лимфы почти идентична плазме крови, из которой она происходит.

Органы кроветворения представлены селезенкой, лимфатическими узлами, заложенными по ходу лимфатических сосудов, и красным костным мозгом, лежащим в костях.

Ток крови в сосудах происходит по двум кругам кровообращения: большому, или системному, и малому, или дыхательному; в соответствии с этим устроено и сердце. Оно состоит из двух предсердий,

правого и левого, и двух желудочков, также правого и левого. Каждое предсердие сообщается со своим желудочком.

В малом круге кровообращения темная венозная кровь течет из правого желудочка сердца в легочную артерию, проходит через капилляры легких, где отдает углекислый газ и насыщается кислородом, вследствие чего приобретает красный цвет, т. е. становится артериальной кровью; из легких по легочным венам возвращается в сердце—в левое предсердие.

Большой круг кровообращения начинается из левого желудочка, откуда кровь поступает в аорту и во все ее разветвления, проходит через капилляры всех систем органов, при этом отдает тканям питательные вещества и кислород, а взамен получает продукты обмена веществ, в том числе и углекислый газ, вследствие чего приобретает темный цвет, т. е. становится венозной кровью; далее по венам возвращается снова в сердце, но уже в правое предсердие.

В большом круге кровообращения рассматривают еще систему воротной вены печени, выносящую кровь из капилляров желудочно-кишечного тракта в печень, в которой воротная вена распадается на венозную капиллярную сеть.

ОРГАНЫ КРОВООБРАЩЕНИЯ

СЕРДЦЕ

Сердце (cor)—это полый, конусовидной формы, довольно толстый и короткий орган с мощными мускулистыми стенками. На нем различают расширенное основание сердца, обращенное дорзально, и заостренную верхушку, направленную вентрально (рис. 102, *9*). Краниальная поверхность сердца выпуклая (*11*), каудальная, напротив, слабо вогнутая (*8*), вследствие чего верхушка сердца направлена несколько каудально. Правая и левая поверхности сердца выпуклые.

На основании сердца находятся предсердия (atria cordis) (*14* и *16*), которые краниально заканчиваются правым и левым ушками сердца (*12* и *6*). Между ушками из основания сердца выходят крупные сосуды—легочная артерия и аорта, последняя лежит каудально от первой (*2* и *4*).

Вентрально от предсердий располагаются желудочки сердца (ventriculi cordis) (*11* и *8*), они занимают бо́льшую часть сердца.

Предсердия от желудочков отделяются поперечно идущей венечной бороздой (*7*). Обычно в этой борозде находится довольно большое количество жира.

От венечной борозды к верхушке сердца идут три продольные борозды. Левая продольная борозда идет слева по сердцу, ближе к краниальной его поверхности (*10*). Правая продольная борозда идет по правой поверхности сердца, ближе к его каудальному краю (*17*). Обе продольных борозды, не достигая верхушки сердца, соединяются друг с другом на каудальной поверхности сердца и отделяют правый желудочек сердца, лежащий справа и краниально от левого желудочка, лежащего сзади и каудально. Левому желудочку как раз и принадлежит верхушка сердца. На каудальную поверхность сердца от венечной борозды иногда идет еще третья продольная добавочная

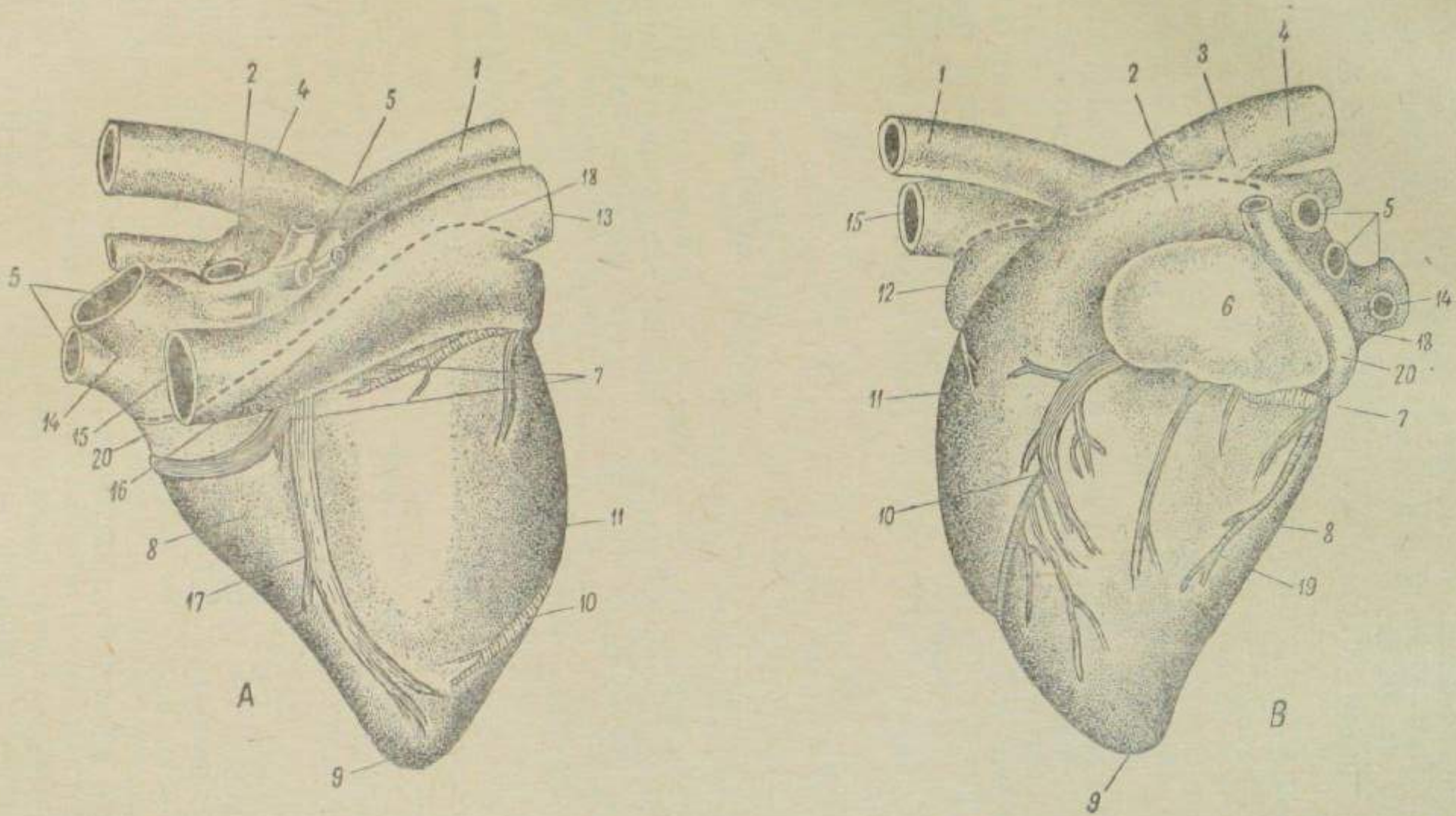

Рис. 102. Сердце: *A* — справа и *B* — слева.

1 — плече-головной ствол; *2* — легочная артерия; *3* — артериальная связка; *4* — аорта; *5* — легочные вены; *6* — левое сердечное ушко, *7* — венечная борозда; *8* — каудальная поверхность левого желудочка; *9* — верхушка сердца; *10* — левая продольная борозда; *11* — краниальная поверхность правого желудочка; *12* — правое сердечное ушко; *13* — краниальная полая вена; *14* — левое предсердие; *15* — каудальная полая вена; *16* — правое предсердие; *17* — правая продольная борозда; *18* — линия прикрепления околосердечной сорочки (пунктир); *19* — добавочная продольная борозда; *20* — непарная вена. Артерии, лежащие в бороздах, показаны с поперечной штриховкой, а вены — с продольной.

В описанных бороздах — венечной и продольных — лежат кровеносные сосуды самого сердца.

Длина сердца от венечной борозды до его верхушки равна по прямой 13—15 см. Ширина в области венечной борозды справа налево равна 8—9 см, а спереди назад — 10—12 см. Окружность по венечной борозде 32—36 см.

Вес сердца (промытого) очень разнообразен, от 276 до 720, чаще около 660 г.

Полость сердца делится перегородкой на правую и левую половины, у взрослого животного не сообщающиеся друг с другом. Каждая половина, в свою очередь, делится на предсердие и желудочек, сообщающиеся друг с другом. Таким образом сердце состоит из двух предсердий — правого и левого и двух желудочков — правого и левого.

Оба предсердия отделены друг от друга перегородкой предсердий; в этой перегородке лишь в утробной жизни находится овальное отверстие, зарастающее после рождения.

У взрослого животного близ устья каудальной полой вены, каудально от ловерова бугорка, заметно небольшое углубление в перегородке между обоими предсердиями — это овальная ямка на месте бывшего у плода овального отверстия. Ямка имеет довольно резко очерченные края.

Каждое предсердие имеет сердечное ушко. Правое сердечное ушко лежит на основании сердца справа и краниально, свободным концом своим оно обращено влево, отчасти лишь прикрывая легочную артерию по передней ее поверхности. Левое ушко лежит слева на основании сердца и обращено краниально.

Стенки обоих предсердий довольно тонкие и состоят из наружного слоя пучков мускульных волокон, идущих циркулярно с одного предсердия на другое. Более глубокие пучки волокон идут продольно (к длине сердца) и косо. Внутренняя поверхность ушков предсердий несет глубокие ямки, разделенные высокими мускульными перегородками — гребешковыми мускулами (рис. 103, *12*).

Каждое предсердие сообщается с соответствующим желудочком широким венозным, или атрио-вентрикулярным, отверстием, правым и соответственно левым.

В правое предсердие открываются широкими отверстиями краниальная полая вена (рис. 102, *А*, *13*), несущая кровь из головы, шеи и грудных конечностей, и каудальная полая вена (*15*), несущая кровь из тазовых конечностей, брюшных органов и из брюшных стенок. Краниальная полая вена входит в кранио-дорзальную часть правого предсердия. Эта часть предсердия называется венозным синусом, или ловеровым мешком. Каудальная полая вена входит в каудо-дорзальную часть предсердия. Между отверстиями обеих полых вен дорзальная стенка предсердия образует складку, вдающуюся довольно глубоко в полость предсердия.

Эта складка называется ловеровым, или межвенозным, бугорком (рис. 103, *15*). Он играет роль перегородки, разделяющей ток крови из обеих полых вен и направляющей его (ток) вентрально в атрио-вентрикулярное отверстие.

Рядом с отверстием каудальной полой вены, вентрально и вправо от него, находится третье крупное отверстие — устье венечного

двух крупных, до 23 мм в диаметре, и трех или четырех более мелких вен диаметром до 20, 17 и 9 мм, всего легочных вен 5—6 (рис. 102, *5*).

Правый желудочек лежит на сердце справа и краниально от левого желудочка. Стенки его значительно тоньше, в 1,5—2 раза, чем у левого желудочка (8—11 мм и соответственно 15—16 мм). Внутренняя поверхность стенки правого желудочка гладкая, лишь на границе между боковой стенкой и перегородкой обоих желудочков, главным образом на последней, находятся мелкие, но довольно глубокие ямки, разделенные мускульными перекладинами (рис. 103, *8*).

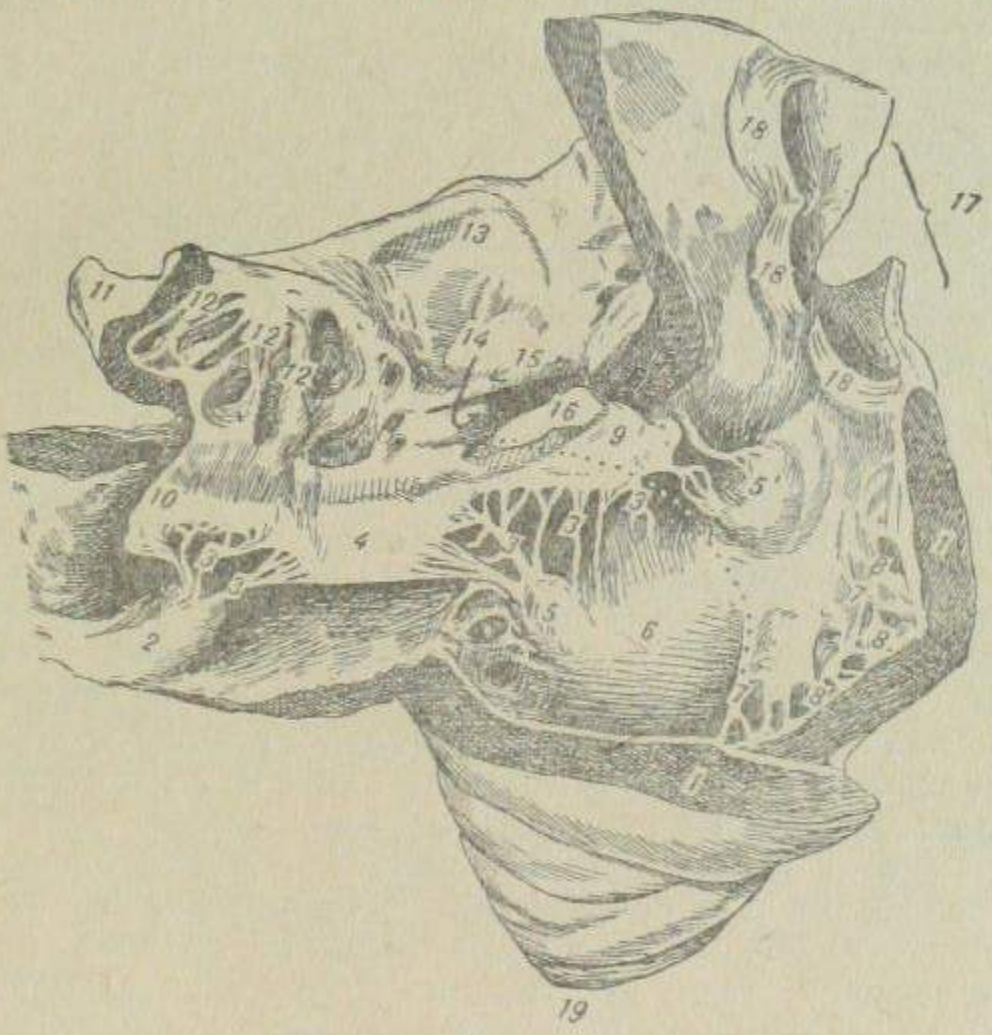

Рис. 103. Вскрытый правый желудочек сердца.

1 — боковая стенка правого желудочка; *2* — краниальный пристеночный сосцевидный мускул; *3* — сухожильные струны; *4* — каудальная пристеночная створка; *5* — каудальный правый сосцевидный мускул перегородки; *5'* — каудальный левый сосцевидный мускул; *6* — перегородка желудочков; *7* — поперечный мускул сердца; *8* — мускульные перекладины; *9* — левая каудальная перегородковая створка; *10* — краниальная пристеночная створка; *11* — правое сердечное ушко; *12* — гребешковые мускулы; *13* — краниальная полая вена; *14* — устье каудальной полой вены (показано стрелкой); *15* — ловеров бугор; *16* — местоположение сердечной кости; *17* — легочная артерия; *18* — полулунные клапаны; *19* — верхушка сердца. Пунктиром обозначен ход правой ножки гисова пучка.

Через полость желудочка проходят от перегородки к наружной стенке поперечные сердечные мускулы в виде довольно толстых мускульных тяжей (*7*). Один поперечный мускул сердца идет от каудального левого сосцевидного мускула перегородки к левой стороне основания краниального пристеночного сосцевидного мускула. Другой, более тонкий поперечный мускул сердца идет от каудального правого сосцевидного мускула перегородки на боковую стенку

сино-вентрикулярной системы сердца (см. ниже).

Сосцевидных мускулов в правом желудочке три, из них два лежат на перегородке желудочков. Каудальный левый сосцевидный мускул перегородки (*5'*) лежит под мускульным валиком, отделяющим венозное отверстие от артериального для легочной артерии; от него отходят 5—10 сухожильных струн (*3*). Каудальный правый сосцевидный мускул перегородки лежит на право-задней части перегородки (*5*); от него отходят 5—7 сухожильных струн. Наконец, третий краниальный пристеночный сосцевидный мускул (*2*), самый мощный, лежит на правой половине боковой стенки желудочка против обоих описанных. От трех или четырех верхушек его отходят 4—5 (даже 9) сухожильных струн.

Иногда встречается добавочный сосцевидный мускул перегородки, он тогда располагается между обоими каудальными сосцевидными мускулами; от него отходят 2—3 сухожильных струны к пристеночному клапану.

В венозном, или атрио-вентрикулярном, отверстии к атриовентрикулярному фиброзному кольцу прикрепляется трехстворчатый клапан, который имеет три вершины—створки. Самая слабая створка, каудальная левая, лежит у основания перегородки желудочков (*9*). От нее отходят сухожильные струны в количестве от 2 до 7 (разной толщины) к краниальному сосцевидному мускулу и в количестве 2—3 к каудальному левому сосцевидному мускулу перегородки.

Две других створки лежат на боковой стенке желудочка. Из них краниальная пристеночная створка—самая мощная (*10*). Она соединена 2—5 сухожильными струнами с каудальным левым сосцевидным мускулом перегородки и 2—3 струнами с пристеночным сосцевидным мускулом. Каудальная пристеночная створка (*4*), средняя по своей величине, посылает две толстых сухожильных струны к каудальному правому сосцевидному мускулу перегородки и 2—3 струны в краниальный пристеночный сосцевидный мускул.

Сухожильные струны препятствуют выворачиванию клапанов в полость предсердий при сокращении желудочков. Таким образом клапаны допускают ток крови только лишь из правого предсердия в правый желудочек. При сокращении желудочка клапаны закрываются, и выход из полости желудочка остается свободным только через отверстие в легочную артерию.

Легочная артерия (arteria pulmonalis) выходит из левой части правого желудочка, на краниальной поверхности сердца, где она лежит между ушками обоих предсердий (рис. 102, *B*, *2*). В основании легочной артерии, или в так называемом артериальном конусе, находятся три кармашковых полулунных клапана, которые прикрепляются к артериальному фиброзному кольцу (рис. 103, *18*). Полулунные кармашковые клапаны расположены так: два из них лежат краниально, справа и слева, и третий — каудально. Вход в кармашки возможен только из артерии в направлении к желудочку. Следовательно, они препятствуют обратному току крови из легочной артерии в правый желудочек. На середине свободного края полулунных клапанов часто, но не всегда, находятся утолщения в виде узелков—аранциевы узелки.

Левый желудочек лежит каудально и влево от правого

выпукла в сторону правого желудочка и вогнута со стороны левого. Стенки левого желудочка также много толще стенок правого. Внутренняя поверхность левого желудочка гладкая, за исключением места соединения перегородки с боковой стенкой, где находятся углубления и мускульные перекладины между ними (рис. 104, *11*). Сосцевидных мускулов в левом желудочке два, оба пристеночные, т. е. лежат на боковой стенке. Левый пристеночный сосцевидный мускул развит сильно и имеет три верхушки (*14*). От них идут 3—6 (7) сухожильных струн (*9*) к каудальному клапану и 2 (1) толстых струны — к краниаль-

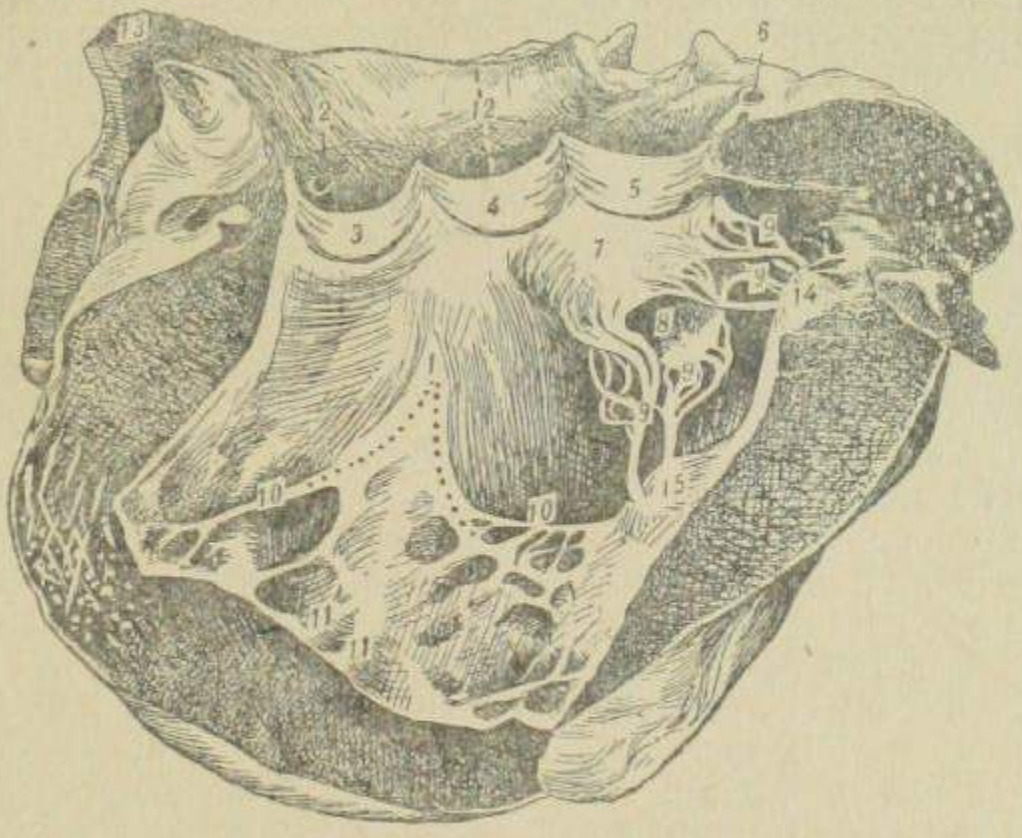

Рис. 104. Вскрытый левый желудочек сердца.

1 — левая ножка гисова пучка на перегородке желудочков (ход обозначен пунктиром); *2* — отверстие правой венечной артерии; *3* — краниальный, *4* — правый каудальный и *5* — левый каудальный полулунные клапаны аорты; *6* — отверстие левой венечной артерии; *7* — каудальный атрио-вентрикулярный клапан; *8* — каудальный атрио-вентрикулярный клапан; *9* — сухожильные струны; *10* — поперечные мускулы сердца; *11* — мускульные перекладины; *12* — положение перегородки предсердий; *13* — легочная артерия (разрезана); *14* — левый и *15* — правый пристенные сосцевидные мускулы.

ному. Правый пристеночный сосцевидный мускул лежит на задней части боковой стенки желудочка, он двухверхушечный (*15*). От него в каудальный клапан идут 5—7 и в краниальный 1—2 сухожильных струны.

Створок в клапане левого атрио-вентрикулярного отверстия две: краниальная лежит на перегородке (*7*), а каудальная на боковой стенке (*8*), следовательно клапан двустворчатый, но зато створки клапанов много сильнее развиты, чем в правом желудочке. Оба клапана прикрепляются к атрио-вентрикулярному фиброзному кольцу. Роль клапанов та же, что и в правом желудочке.

От перегородки желудочков идут два-три поперечных мускула сердца к основанию пристеночных сосцевидных мускулов (*10*). В поперечных мускулах проходят пучки волокон сино-вентрикулярной системы сердца, как и в правом желудочке.

аортальное отверстие, ведущее в аорту. На границе между аортой и желудочком лежит фиброзное аортальное кольцо; к этому кольцу прикрепляются три полулунных кармашковых клапана (*3*, *4* и *5*). На середине свободного края клапана иногда встречаются аранциевы узелки в виде утолщений.

Мускулатура желудочков устроена очень сложно, но в ней можно выделить несколько слоев, из которых главные идут таким образом: наружный мускульный слой — субэпикардиальный и внутренний — субэндокардиальный слой имеют преимущественно продольное или косое направление волокон, от венечной борозды и от артериальных отверстий к верхушке сердца. Субэпикардиальный слой частично является общим для обоих желудочков. Промежуточный основной слой идет спиралевидно, образуя на сердце ход в виде восьмерки, причем мускульные пучки начинаются и кончаются в фиброзных кольцах, в основе атрио-вентрикулярных и артериальных отверстий.

Атрио-вентрикулярные фиброзные кольца, являясь фиброзным скелетом сердца, совершенно отделяют мускулатуру желудочков от мускулатуры предсердий.

Соединение мускулатуры желудочков и предсердий происходит только лишь через посредство сино-вентрикулярной системы сердца (systema sinoventricularis cordis). Эта система построена из особого типа мускульной ткани и очень богата нервными элементами. Она состоит из двух узлов, сино-аврикулярного и атрио-вентрикулярного, и из атрио-вентрикулярного пучка. Сино-аврикулярный узел, или узел Кэйтс-Флэка, лежит под эпикардом, между устьем краниальной полой вены и правым сердечным ушком. Атрио-вентрикулярный узел, или узел Тавара-Ашоф, лежит справа в задней части перегородки предсердий, вентро-медиально от устья каудальной полой вены, он прикрыт тонким слоем пучков мускульных волокон, а сам належит на сердечную кость, близ ее каудального конца. Из узла выходит атрио-вентрикулярный, или гисов пучок, который направляется по правой поверхности сердечной кости краниально в перегородку желудочков и делится на правую более слабую и левую более толстую ножку. Обе ножки идут на перегородку желудочков в области краниального конца сердечной кости (рис. 104, *1*, и 103—показано пунктиром). В перегородке они идут до поперечных мускулов сердца, по которым и переходят на боковые стенки желудочков. Ножки распадаются на внутренних стенках желудочков на волокна Пуркинье, которые хотя и микроскопической величины, но все же заметны невооруженным глазом в виде довольно густой сети, лежащей непосредственно под эндокардом. Видимость волокон Пуркинье обусловлена наличием вокруг них, равно как и вокруг ножек атрио-вентрикулярного пучка, соединительнотканного влагалища.

В фиброзном кольце аорты заложена одна сердечная косточка. Она достигает длины 34 мм, а ширины 10 мм. Лежит она над левой каудальной створкой трехстворчатого клапана и легко может быть прощупана со стороны правого предсердия (рис. 103, *16*). С левой же стороны положение ее можно обнаружить под краниальной половиной правого каудального аортального клапана и под правой половиной краниальной створки атрио-вентрикулярного кла-

Изнутри мускулатура сердца (миокард) покрыта тонкой оболочкой—эндокардом, которая одевает все образования в сердце (клапаны, струны и пр.). Снаружи мускулатура сердца одета тонкой серозной оболочкой — эпикардом.

Артерии и вены сердца

От аорты (в самом ее начале) в области клапанов отходят венечные артерии сердца.

Правая венечная артерия более слабая чем левая, по выходе из аорты над краниальным клапаном (рис. 104, *2*) направляется в правую часть венечной борозды между легочной артерией и правым сердечным ушком и разветвляется в боковой стенке правого желудочка, иногда отдает правую нисходящую ветвь.

Левая венечная артерия выходит из аорты в области левого каудального полулунного клапана (*6*), идет в левую часть венечной борозды между легочной артерией и левым сердечным ушком. Она делится на левую нисходящую ветвь, идущую к верхушке сердца, в глубине левой продольной сердечной борозды, и на окружную ветвь, которая идет далее каудально в венечной борозде и или переходит в правую нисходящую ветвь, или, что чаще встречается, отдает правую нисходящую ветвь, а сама разветвляется в мускулатуре левого желудочка. Правая нисходящая ветвь идет в правой продольной борозде. Она может отходить также и от правой венечной артерии.

Венечный синус лежит в венечной борозде и направляется по правому отделу борозды каудально. Далее он ложится в жолоб между корнем левого ушка предсердия и основанием легочных вен, огибает слева ветвь легочной артерии для левого легкого и переходит в непарную вену, направляясь дорзально.

В венечный синус в области каудальной части венечной борозды открывается большая сердечная вена, которая по левому отрезку венечной борозды направляется сначала краниально, а затем спускается, как левая нисходящая вена, к верхушке сердца по левой продольной борозде. Кроме того, в венечный синус открывается множество небольших вен, выносящих кровь из мускулатуры предсердий.

Близ устья венечного синуса находится устье правой нисходящей сердечной вены, которая также направляется к верхушке сердца, но по правой продольной борозде.

Перикард

Сердце заключено в серозный околосердечный мешок, или перикард. На перикарде различают висцеральный листок, который непосредственно прикрывает мускулатуру сердца и называется эпикардом (уже упомянут выше). Эпикард с предсердия переходит на крупные сосуды сердца: аорту, легочную артерию, обе полые вены и левую непарную вену, а с них переходит (рис. 102, *18*) в париетальный листок перикарда, одевающий сердце в виде сумки.

Снаружи к париетальному листку перикарда прилежит перикар-

Между перикардом и плевральными листками залегает фиброзный листок. Он происходит из внутригрудной фасции в области грудины, доходит до основания сердца и теряется в адвентиции кровеносных сосудов.

Все вместе описанные три листка—париетальный листок перикарда, фиброзный листок и перикардиальная плевра—формируют довольно плотную околосердечную сорочку. Описанные листки легко распрепаровываются друг от друга.

Щелевидная серозная полость перикарда выполнена очень небольшим количеством перикардиальной серозной жидкости.

Околосердечная сорочка укреплена у верхушки сердца на грудной кости посредством двух крепких грудино-перикардиальных связок. Обе связки к грудной кости прикрепляются в области шестого реберно-грудинного сустава. От этих связок более слабые связочки доходят до диафрагмы.

Грудино-перикардиальные связки образованы реберной плеврой, переходящей в перикардиальную плевру, и листками внутригрудной фасции.

Положение сердца. Основание сердца лежит на уровне середины высоты грудной полости. Краниально сердце доходит до середины каудального края третьего ребра, а каудально до краниального края шестого ребра. Верхушка сердца направлена каудо-вентрально и лежит впереди шестого реберно-хрящевого симфиза, не достигая грудной кости на 1 см. Сердце прилежит непосредственно к левой грудной стенке в области дистальной четверти четвертого и пятого ребер (рис. 91, *6*, и 116).

От правой же грудной стенки сердце отделено легкими.

КРОВЕНОСНЫЕ СОСУДЫ

Кровеносные сосуды, как уже отмечалось, разделяются на артерии, вены и капилляры.

Капилляры представляют волосные сосуды, видимые только под микроскопом. Они устроены наиболее просто: стенки их очень тонкие и образованы одним слоем плоских эндотелиальных клеток. Такое построение стенок капилляров обеспечивает поступление в ткани из крови питательных веществ и кислорода, а из тканей в кровь—продуктов обмена веществ.

Артерии и вены устроены более сложно в связи с иной их функцией, которая в основном состоит в подведении крови к капиллярам и отведении обратно. Наиболее сложно устроены артерии.

В артериях, помимо эндотелия, имеются еще три добавочные оболочки, располагающиеся снаружи от эндотелия. Самая внутренняя из них называется интимой, самая наружная—адвентицией, между ними залегает средняя оболочка, или медиа, наиболее интересная по своему строению. Она может быть построена или преимущественно из гладких мускульных волокон—в артериях мускульного типа, или преимущественно из эластических волокон—в артериях эластического типа, или же из тех и других вместе—в артериях мускульно-эластического типа.

К артериям эластического типа принадлежат крупные артерии, лежащие ближе к сердцу. Благодаря эластичности их стенки

По мере ветвления сосудов кровяное давление падает, в связи с этим изменяется строение стенок артерий: увеличивается количество гладких мускульных волокон. Артерии мускульного типа встречаются на большем или меньшем удалении от сердца, к ним относятся также все мелкие артерии.

Значение мускульной стенки артерий велико: активное сокращение мускулатуры сосудов помогает работе сердца.

Вены имеют значительно больший диаметр, чем соответствующие артерии. Стенки их более тонкие. Медиа развита очень слабо. Характерной особенностью вен является наличие в них клапанов, образованных удвоением эндотелиальной оболочки. Клапаны допускают ток крови только в направлении к сердцу, что имеет большое значение, так как давление крови в венах очень низкое.

Ход сосудов. Артерии идут обычно магистралями и притом кратчайшим путем, в результате этого они оказываются на вогнутых поверхностях различных частей тела и суставов, а отсюда и в более защищенных местах.

От главных магистралей ко всем органам, мимо которых они проходят, отходят артериальные ветви. Кроме того, в подвижных местах отходят еще коллатерали — боковые пути, которые часто образуют анастомозы (соединения) как друг с другом, так и с главной магистралью.

Вены обычно идут вместе с артериями, а так как вместе с сосудами в большинстве случаев идут и нервы, то образуются сосудисто-нервные пучки, в которых идут также и глубокие лимфатические сосуды (см. ниже). Лишь очень немногие вены идут отдельно от артерий и притом часто поверхностно под кожей.

К близлежащим органам артериальные ветви от главных магистралей отходят почти всегда под прямым углом, для отдаленных органов — под острым углом, а для образования обходных путей — коллатералей — под тупым углом.

Артерии большого круга кровообращения

Аорта (aorta) по выходе из левого желудочка сердца направляется, образуя дугу аорты, к вентральной поверхности грудных позвонков. Дуга аорты лежит в средостении, слева от пищевода и трахеи (рис. 105, *13*). Достигнув 6-го грудного позвонка, она переходит в грудную аорту, которая направляется каудально, слева от срединной плоскости, в брюшную полость, где называется брюшной аортой.

От дуги аорты, близ ее начала, в краниальном направлении отходит общий плече-головной ствол (truncus brachiocephalicus communis) (*27*) (диаметр до 21 мм и длина до 9 см), который несет кровь в обе конечности и в шею, отдавая им правую и левую подключичные артерии, а голове — сонные артерии.

От общего плече-головного ствола отходит левая подключичная артерия (arteria subclavia sinistra) (*26*), а продолжающийся очень короткий ствол, длиной всего лишь в 3 мм, называется плече-головной артерией (a. brachiocephalica) диаметром до 13 мм. Отдав общий ствол обеих сонных артерий (t. bicaroticus),

плече-шейный ствол, внутреннюю грудную артерию, наружную грудную артерию и переходит в подмышечную артерию.

I. *Реберно-шейный ствол* (t. costocervicalis), диаметром до 9 мм, сейчас же отдает две ветви: а) переднюю межреберную артерию, б) поперечную шейную артерию и переходит в позвоночную артерию.

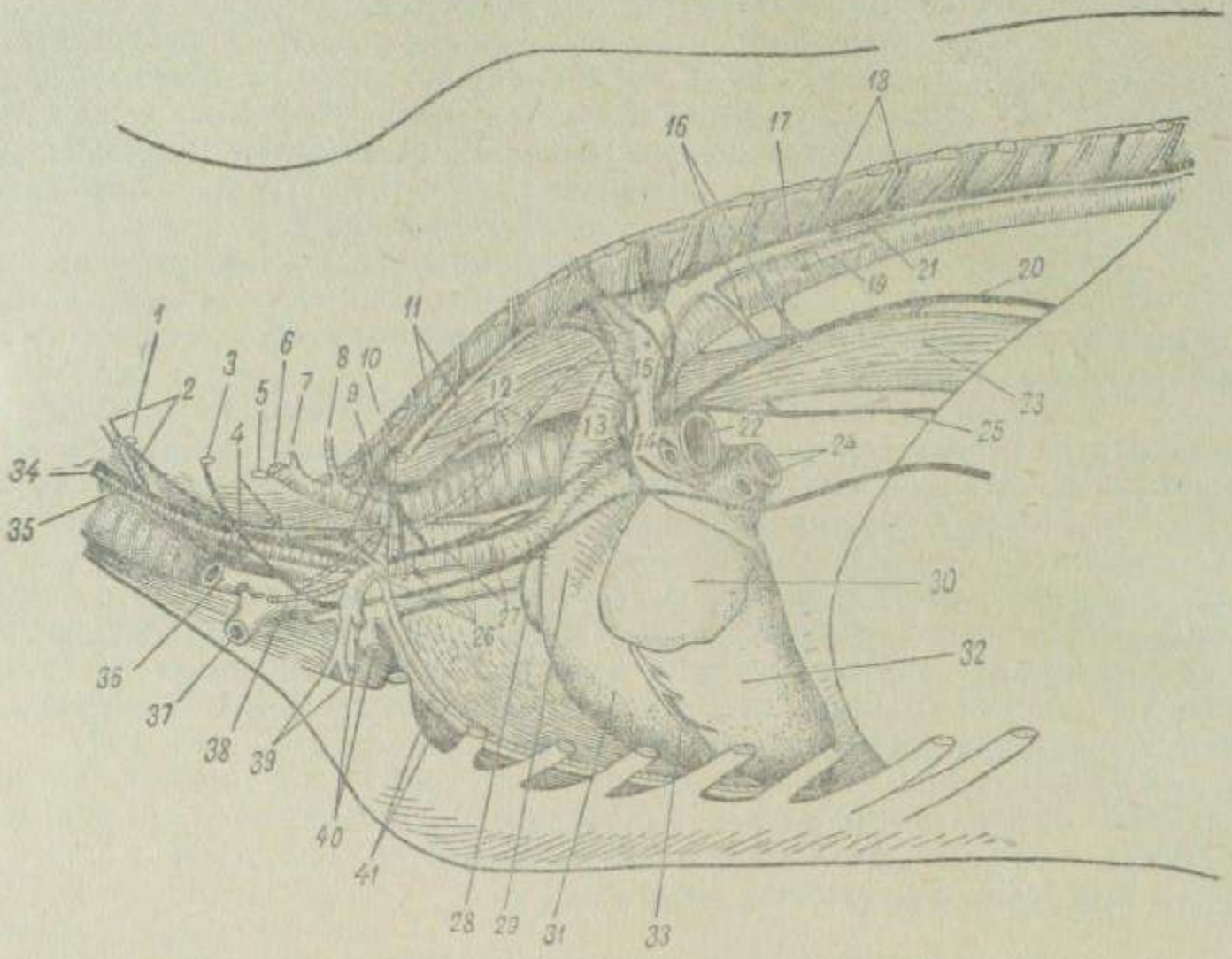

Рис. 105. Сосуды и нервы грудной полости слева.

1 — пятый корень плечевого сплетения; *2* — мускульные арт. и вена; *3* — шестой корень плечевого сплетения; *4* — диафрагматический и возвратный нервы; *5* — седьмой корень плечевого сплетения; *6* — позвоночная арт.; *7* — глубокая шейная арт.; *8* — поперечная шейная арт.; *9* — звездчатый ганглий; *10* — шейная ветвь передней межреберной арт.; *11* — верхняя межреберная арт. и вена; *12* — ветвь к пищеводу от ганглия; возвратный нерв; трахея и грудной проток; *13* — дуга аорты; *14* — подаортальный ганглий; *15* — сердечные ветви; *16* — пищеводная арт. и вена; *17* — пограничный симпатический ствол; *18* — межреберные вена и арт. и соединительная ветвь симпатикуса; *19* — аорта; *20* — дорзальный пищеводный ствол; *21* — непарная вена; *22* — левый бронх; *23* — пищевод; *24* — легочные вены; *25* — вентральный пищеводный ствол; *26* — левая подключичная арт.; верхняя межреберная вена; краниальная полая вена и диафрагматический нерв; *27* — левый вагус, его сердечная ветвь и общий плече-головной ствол; *28* — правое ушко; *29* — легочная арт.; *30* — левое ушко; *31* — правый и *32* — левый желудочки; *33* — левые исходящие вена и арт.; *34* — общая сонная арт.; *35* — левый вагосимпатикус; *36* — яремная вена; *38* — плече-шейная арт. и вена; *39* — наружная грудная арт.; *40* — подмышечная арт. и вена; *41* — внутренняя грудная арт. и вена.

1. Передняя межреберная артерия (рис. 105, *11*), диаметром до 4 мм, отдает три ветви: 1) очень слабую первую межреберную артерию диаметром до 1,25 мм, направляющуюся к каудальному краю первого ребра и питающую мускулатуру в области первого межреберного пространства; 2) шейную ветвь (*10*) диаметром до 2 мм, идущую каудально от поперечного отростка первого грудного позвонка в многораздельный мускул и разветвляющуюся

ствол для второй и третьей, а часто и для четвертой межреберных артерий, отдающий названные межреберные артерии, которые и направляются по каудальным краям ребер в межреберную мускулатуру (*11*).

Иногда этот общий ствол представляет собой только вторую межреберную артерию, а третья и четвертая межреберные артерии отходят тогда от аорты.

2. Поперечная шейная артерия (a. transversa colli) (*8*) является второй довольно слабой ветвью шейно-реберного ствола диаметром до 4,7 мм. Она направляется краниально от первого ребра в область холки в вентральном зубчатом мускуле, которому дает веточки, у основания лопатки делится на краниальную и каудальную ветви для обеих частей ромбовидного мускула. Каудальная ветвь сопровождается дорзальным лопаточным нервом от C_{VI}. Поперечная шейная артерия в самом своем начале отдает сильную ветвь для шейной части вентрального зубчатого мускула.

3. Позвоночная артерия (a. vertebralis) (*6*) представляет собой продолжение реберно-шейного ствола; диаметр ее до 6,75 мм. Она входит в межпоперечный канал шейных позвонков, в котором и идет до атланта, погружаясь на эпистрофее, через его межпозвоночное отверстие в позвоночный канал. На своем пути в каждом межпозвоночном пространстве она отдает сильные дорзальные и вентральные ветви в мускулатуру шеи, а до своего входа в межпоперечное отверстие шестого шейного позвонка отдает глубокую шейную артерию (a. cervicalis profunda) (*7*) диаметром 3,5 мм.

Глубокая шейная артерия огибает с каудальной стороны поперечный отросток седьмого шейного позвонка и идет (под полуостистым мускулом головы) краниально до области четвертого шейного позвонка, где и разветвляется своими концевыми ветвями в окружающей мускулатуре.

II. *Плече-шейный ствол* (t. omocervicalis) (*38*) является второй ветвью подключичной артерии; диаметр его до 4,5 мм. Он направляется медиально от подключичного мускула в дорзальном направлении и отдает четыре ветви.

1. Восходящая шейная артерия (a. cervicalis ascendens), диаметром до 2 мм, идет в грудино-щитовидный и в грудино-подъязычный мускул.

2. Тонкая (до 1 мм) нисходящая ветвь (ramus descendens) идет в грудные мускулы.

3. Более толстая, диаметром до 3 мм, поперечная артерия лопатки (a. transversa scapulae) идет в мышцы лопатки (в предостный мускул).

4. Поверхностная шейная артерия (a. cervicalis superficialis), диаметром до 2 мм, является продолжением плече-шейного ствола. Она идет впереди от предлопаточной части глубокого грудного мускула до основания лопатки и дает ветви в поверхностный шейный лимфатический узел, в плече-атлантный и в плече-головной мускулы.

III. *Внутренняя грудная артерия* (a. thoracica interna) (*41*) третья очень сильная ветвь подключичной артерии, диаметром до 7,75 мм. Отходит она в вентральном направлении и погружается под поперечный грудной мускул, под которым и идет каудально. Она отдает на своем

(более слабые) ветви идут в мускулатуру грудной стенки. В четвертом и пятом межреберных пространствах прободающие ветви довольно мощные, диаметром до 2 и 3 мм, идут они в грудные мускулы. В шестом межреберном пространстве прободающая ветвь, диаметром до 2—5 мм, идет только в мускулатуру стенок. Позади седьмого ребра внутренняя грудная артерия отдает мускульно-диафрагматическую артерию диаметром до 3 мм; в мускульной части диафрагмы она достигает девятого ребра и теряется.

Продолжающийся ствол внутренней грудной артерии, диаметром до 3—5 мм, как краниальная надчревная артерия, выходит за восьмое ребро и направляется вдоль реберной дуги в брюшные мускулы, располагаясь медиально от прямого брюшного мускула.

Помимо названных ветвей, от внутренней грудной артерии в грудной полости отходят еще веточки в поперечный грудной мускул, затем в околосердечную сумку. Последние идут в средостении, отходят впереди второго реберного хряща и затем впереди от шестого и седьмого реберных хрящей и от надчревной краниальной артерии.

IV. *Наружная грудная артерия* (a. thoracica externa) (*39*), диаметром до 4 мм, отходит вентрально от подключичной артерии впереди первого ребра, идет между поверхностным и глубоким грудными мускулами вместе с грудными нервами, разветвляется в обоих названных мускулах.

Отдав наружную грудную артерию, подключичная артерия переходит в подмышечную артерию, которая направляется в грудную конечность.

Артерии головы

Общий ствол обеих сонных артерий довольно короткий, всего лишь до 1—1,5 см длиной и до 14 мм диаметром. Вентрально от трахеи он делится на правую и левую общие сонные артерии.

А. Общая сонная артерия

Общая сонная артерия (a. carotis communis) (рис. 105, *34*), диаметром до 10 мм, выходит на дорзо-латеральную поверхность трахеи, по которой и направляется к голове. Дорзально от сонной артерии лежит общий ствол симпатического и блуждающего нервов — вагосимпатикус, а вентрально по ней идет возвратный нерв.

На своем пути общая сонная артерия под шестым шейным позвонком отдает очень сильную мускульную ветвь, диаметром до 3 мм, в мускулы плечевого пояса на шее (*2*). Эта ветвь проходит медиально от вагосимпатикуса, направляясь косо кранио-дорзально, и впереди от пятого шейного позвонка дает ветвь в шейную часть вентрального зубчатого мускула, затем другую ветвь, впереди от четвертого позвонка, в тот же мускул, пластыревидный и ромбовидный, куда идет вместе с нервом. Продолжающимся стволом она идет по латеральной поверхности вентрального зубчатого мускула в плече-атлантный и плече-головной мускулы.

Кроме того, отходят более мелкие ветви: для трахеи, для пищевода и под пятым шейным позвонком мускульная ветвь в вентральную мускулатуру шеи.

В области головы от общей сонной артерии отходят: краниальная

артерия, диаметром до 8 мм, у подъязычной кости отдает слабо развитую внутреннюю сонную артерию (рис. 106, *9*) и получает название наружной сонной артерии.

1. Краниальная артерия щитовидной железы (a. thyreoidea cranialis) (*2*), диаметром до 3 мм, отходит из медио-дорзаль-

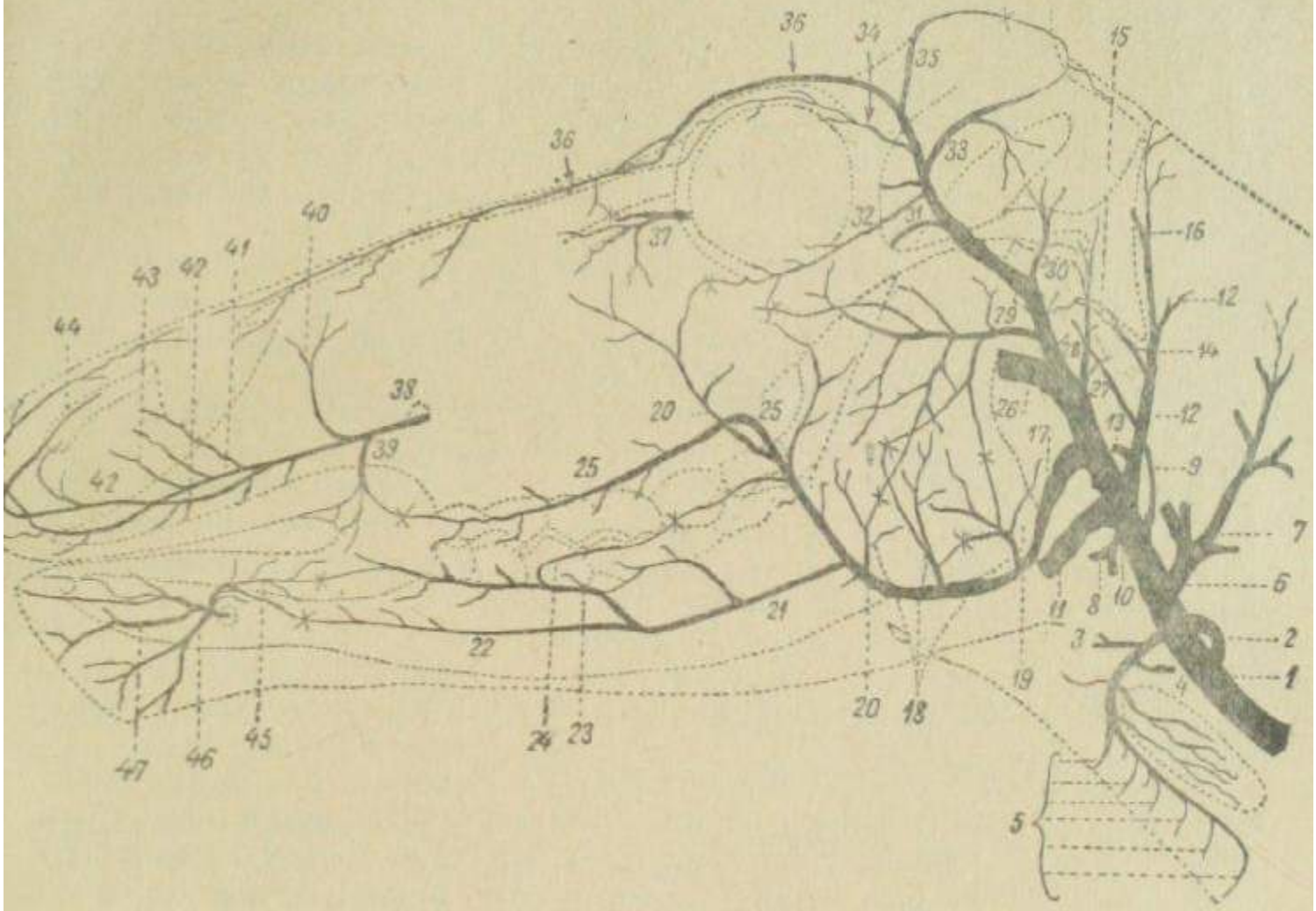

Рис. 106. Схема ветвления поверхностных артерий головы (по Н. И. Акаевскому).

1 — общая сонная артерия; *2* — краниальная арт. щитовидной железы; *3* — гортанная арт.; *4* — пищеводно-трахеальная арт.; *5* — трахеальные ветви; *6* — околоушная арт.; *7* — ее мышечная ветвь; *8* — арт. подчелюстной железы; *9* — внутренняя сонная арт.; *10* — наружная сонная арт.; *11* — язычная арт.; *12* — затылочная арт.; *13* — восходящая небная арт.; *14* — мыщелковая арт.; *15* — аборальная средняя арт. мозговой оболочки; *16* — каудальная арт. мозговой оболочки; *17* — наружная челюстная арт.; *18* — ветви для наружного жевательного мускула; *19* — ветвь для двубрюшного мускула; *20* — лицевая арт.; *21* — общая арт. нижней губы; *22* — поверхностная арт. нижней губы; *23* — глубокая арт. нижней губы; *24* — ветвь к щечные слюнные железы; *25* — арт. верхней губы; *26* — внутренняя челюстная арт.; *27* — большая ушная арт.; *28* — поверхностная височная арт.; *29* — поперечная лицевая арт.; *30* — передняя ушная арт.; *31* — арт. внеорбитального жирового тела; *32* — арт. нижнего века; *33* — аборальная арт. рога; *34* — арт. верхнего века; *35* — оральная арт. рога; *36* — дорзальная носовая арт.; *37* — арт. нижнего века; *38* — подглазничная арт.; *39* — верхняя арт. угла рта; *40* — латеральная носовая арт.; *41* — поверхностная и *42* — глубокая ветви подглазничной арт.; *43* — наружные носовые арт.; *44* — оральная носовая арт.; *45* — нижняя арт. угла рта; *46* — подбородочная арт.; *47* — губная ветвь.

ной стенки общей сонной артерии в области начала трахеи, делает дугообразный изгиб кранио-вентрально, направляется к оральному концу щитовидной железы, огибает ее и по вентральному ее краю идет каудально; постепенно истончаясь, теряется в шестой межхрящевой связке трахеи. На своем пути она отдает шесть ветвей.

1) Ветви для подчелюстной слюнной железы, слабые и непо-

ниальной щитовидной артерии. Она направляется краниально, дает веточки в щитовидно-глоточный и в латеральный кольцевидно-черпаловидный мускулы и около орального конца кольцевидного хряща погружается под щитовидный хрящ; идет по медиальной поверхности пластинки хряща, отдает веточку для голосового мускула, подходит к краниальному гортанному нерву и вместе с ним разветвляется в слизистой оболочке гортани.

3) Пищеводо-трахеальная артерия (*4*) направляется медио-дорзально и входит в щель между трахеей и пищеводом, далее идет между кольцевидным хрящом и первым трахеальным кольцом в слизистую оболочку трахеи, где и разветвляется. На своем пути она дает веточки для кольцевидно-глоточного и дорзального кольцевидно-черпаловидного мускулов и в пищевод.

4) Две веточки одинакового диаметра входят в краниальный конец щитовидной железы.

5) Мускульная ветвь идет в грудино-щитовидный, плече-подъязычный и кольцевидно-щитовидный мускулы.

6) Ветви для первых пяти межкольцевых трахеальных связок для шнуровидных сосудистых образований на них (*5*).

2. Околоушная артерия (a. parotidea), диаметром до 4 мм, отходит из дорзальной стенки общей сонной артерии впереди от краниальной артерии щитовидной железы и вскоре делится на две одинаковых ветви (*6*). Одна ветвь идет кранио-дорзально в околоушную слюнную железу, в которой и разветвляется. Другая ветвь (*7*) поднимается дорзально и разветвляется в мускулах: плече-подъязычном, плече-головном, плече-атлантном, трапециевидном и пластыревидном.

Иногда артерия околоушной железы отходит двумя ветвями: более толстой (до 3 мм) краниальной, идущей в железу и в мускулы: плече-головной и плече-атлантный, и более тонкой каудальной для каудальной части околоушной железы, а также и для мускула грудино-головного и подкожного мускула головы.

3. Артерия подчелюстной слюнной железы (a. glandulae submaxillaris), диаметром до 1,5 мм (*8*), отходит краниально от околоушной артерии и разветвляется в железе, отдавая веточку для латерального заглоточного лимфатического узла. Иногда она отходит от сонной артерии не одним стволом, а 5—6-ю отдельными веточками.

Б. Внутренняя сонная артерия

Внутренняя сонная артерия (a. carotis interna) (*9*), диаметром до 1,5 мм, отходит от общей сонной артерии под атлантом, направляется косо дорзо-орально в переднее разорванное отверстие, через которое проникает в черепную полость и вливается в чудную мозговую сеть.

В. Наружная сонная артерия

Наружная сонная артерия (a. carotis externa) (*10*) является продолжением общей сонной артерии после отхождения от нее внутренней сонной артерии диаметром до 8 мм. Латерально она перекрещивается подъязычным нервом. От нее отходят следующие артерии: язычная, затылочная, наружная челюстная, большая ушная и поверхностная

височная. Далее наружная сонная артерия переходит во внутреннюю челюстную артерию.

I. *Язычная артерия* (a. lingualis) *(11)*, диаметром до 4 мм, происходит из передней стенки наружной сонной артерии, идет в язык вместе с подъязычным нервом. Дойдя до начала бокового язычного мускула, она покидает нерв и погружается справа под названный мускул, а затем под основной язычный мускул и по латеральной поверхности подбородочно-язычного мускула идет до кончика языка, где и разветвляется. Артерия правой стороны развита слабее левой и до кончика языка не доходит. На своем пути язычная артерия отдает три ветви.

1) Ветвь для мускулатуры подъязычной кости идет также и в дорзальный кольцевидно-черпаловидный мускул.

2) Дорзальная артерия языка идет в слизистую оболочку корня языка.

3) Подъязычная артерия (a. sublingualis) отходит от язычной артерии на уровне тела подъязычной кости. Она идет между подбородочно-язычным и поперечным мускулами нижней челюсти, на уровне третьего коренного зуба выходит под подъязычную слюнную железу, вдоль вентрального края которой идет орально и разветвляется в слизистой оболочке дна ротовой полости под кончиком языка; на своем пути она отдает мускульные ветви и веточки в подъязычную железу.

II. *Затылочная артерия* (a. occipitalis) (*12*) выходит почти на одном уровне с язычной артерией из задней стенки наружной сонной артерии; диаметр ее до 4 мм. Она направляется дорзально к затылку и разветвляется в коротких мускулах головы, на своем пути отдает три артерии.

1) Восходящая небная артерия (a. palatina ascendens) (*13*) вместе с глоточной ветвью языко-глоточного нерва направляется оро-дорзально по стенке глотки и делится на три ветви, из коих одна идет в каудальный констриктор глотки, другая в средний констриктор и в заглоточный медиальный лимфатический узел, а третья — в краниальный констриктор, в миндалины, в небный и подъязычно-глоточный мускулы.

Иногда ветвь для среднего констриктора глотки отходит от язычной артерии в самом ее начале, как добавочная восходящая небная артерия.

2) Мыщелковая артерия (a. condyloidea) *(14)* направляется в подъязычное отверстие затылочной кости, через которое входит в черепную полость, где делится на две веточки: одна идет в чудную мозговую сеть, а другая — в мыщелковый канал, анастомозирует с добавочной и каудальной артериями мозговой оболочки, и выйдя на поверхность чешуи височной кости, разветвляется в височном мускуле.

До своего погружения в подъязычное отверстие мыщелковая артерия отдает аборальную среднюю артерию мозговой оболочки (*15*). Эта последняя направляется в оро-латеральную часть разорванного отверстия, отдает веточки в прямой вентральный мускул головы, в вагус, в добавочный нерв и в краниальный шейный симпатический ганглий, входит в черепную полость и разветвляется в твердой мозговой оболочке.

3) Каудальная артерия мозговой оболочки (*16*) подни-

затылочному гребню входит в черепную полость через особое отверстие между чешуей затылочной и височной костей и разветвляется в твердой мозговой оболочке, анастомозируя с мышелковой артерией и с добавочной артерией мозговой оболочки. До своего погружения в черепную полость она отдает мощную мышечную ветвь для мускулатуры, лежащей дорзально от затылочно-атлантного сустава.

III. *Наружная челюстная артерия* (a. maxillaris externa) (*17*) имеет диаметр всего лишь около 3,5 мм, направляется оро-вентрально по медиальной поверхности крылового мускула к сосудистой вырезке нижней челюсти, через которую выходит на наружную поверхность лицевого черепа, где и называется лицевой артерией.

До сосудистой вырезки наружная челюстная артерия отдает ряд ветвей в околоушную и подчелюстную слюнные железы, в подчелюстной лимфатический узел, две ветви в наружный жевательный мускул (*18*) и в крыловой мускул. Ветвь, идущая в крыловой мускул, довольно толстая, она отходит близ самой сосудистой вырезки и, кроме крылового мускула, питает поперечный мускул нижней челюсти, мускулатуру глотки, язычный нерв и подъязычную слюнную железу.

Лицевая артерия (a. facialis) (*20*) имеет диаметр около 2,5 мм, идет дорзально вдоль переднего края наружного жевательного мускула в область медиального угла глаза и разветвляется в мускулах: щечном (m. malaris), скуловом и клыковом.

На своем пути лицевая артерия дает кожные веточки, мускульные веточки для жевательного наружного мускула и для щечного, веточки для дорзальных щечных слюнных желез и две губных артерии: одну в нижнюю и другую в верхнюю губу.

1) Общая артерия нижней губы (a. labialis inferior communis) (*21*) направляется в губу по вентральному краю мускула, опускающего нижнюю губу. На уровне третьего коренного зуба она отдает глубокую артерию нижней губы (*23*), а сама продолжается далее как поверхностная артерия нижней губы (*22*), питая мускул, вдоль которого идет, и кожный губной мускул. Близ угла рта она анастомозирует с подбородочной артерией. Глубокая артерия нижней губы входит в толщу щечного мускула, в котором доходит до угла рта и анастомозирует с нижней артерией угла рта. От нее отходят, кроме мускульных ветвей, также веточки и в вентральные слюнные щечные железы (*24*).

2) Артерия верхней губы (a. labialis superior) (*25*) выходит из задней стенки лицевой артерии, делает дугообразный изгиб и направляется орально к углу рта, где анастомозирует с верхней артерией угла рта. На своем пути она дает веточки в кожу, в щечный мускул и в дорзальные щечные слюнные железы.

IV. *Большая ушная артерия* (a. auricularis magna) (*27*) является довольно толстой артерией, до 2,5 мм. Идя в околоушной железе, она направляется к основанию ушной раковины и разветвляется в ушных мускулах тремя концевыми ветвями: в длинном и среднем поднимателях ушной раковины, в длинном мускуле, отводящем ушную раковину, в коже и в коротком мускуле, отводящем ушную раковину. На пути к основанию ушной раковины от нее отходит ряд

2) Веточка для двуглового мускула.

3) Латеральная ветвь для хряща и кожи латерального края ушной раковины.

4) Задняя ушная артерия (a. auricularis posterior) идет вместе с одноименным нервом по каудальному краю ушной раковины. На границе нижней и средней трети раковины она делится на латеральную и медиальную ветви, которые питают хрящ, поперечный мускул, косой ушной мускул и кожу. У верхушки раковины обе ветви образуют друг с другом дуговой анастомоз и анастомоз с латеральной ветвью.

5) Глубокая ушная артерия (a. auricularis profunda) в самом своем начале отдает артерию лицевого канала (a. stylomastoidea), направляющуюся в одноименное отверстие. Далее она огибает кольцевидный хрящ уха и разветвляется в хряще, в коже медиального края ушной раковины, в коже внутренней поверхности ушной раковины, куда дает две веточки; из них одна идет вместе с внутренним ушным нервом и разветвляется в мускулах: коротком и среднем поднимателях ушной раковины, в верхнем аддукторе, во вращателе ушной раковины и в височном мускуле.

Иногда веточка, предназначенная для последнего мускула, предварительно проходит костный канал височной кости.

V. *Поверхностная височная артерия* (a. temporalis superficialis), диаметром до 4,5 мм (*28*), идет медиально от околоушной слюнной железы в дорзальном направлении. По выходе из-под железы она направляется на спинку носа, как дорзальная носовая артерия (a. dorsalis nasi) (*36*), огибая сзади и медиально орбиту; питает кожу лба и спинки носа, лобный мускул, носо-губной мускул и опускатель нижнего века. Левая дорзальная носовая артерия развита значительно сильнее правой, которая достигает только середины спинки носа. От поверхностной височной артерии отходит целый ряд ветвей:

1) Две—четыре веточки для околоушной железы.

2) Поперечная лицевая артерия (a. transversa faciei) (*29*) идет под суставным отростком нижней челюсти на латеральную поверхность наружного жевательного мускула, в котором и разветвляется, заменяя отсутствующую артерию жевательного мускула. Кроме ветвей для жевательного мускула, она дает веточки в кожу, скуловой мускул и опускатель нижнего века.

3) Передняя ушная артерия (a. auricularis anterior) (*30*) подходит под аддукторы ушной раковины и вместе с одноименным нервом разветвляется в них; также дает одну-две веточки в околоушную железу и веточку в кожу внутренней поверхности раковины.

4) Артерия внеорбитального жирового тела (*31*).

5) Артерия нижнего века (*32*).

6) Аборальная артерия рогового отростка (a. cornu aboralis) (*33*) огибает сзади основание отростка и анастомозирует с оральной артерией рогового отростка; питает кожу рога, кожу темени, мускул щитка.

7) Артерия верхнего века (*34*).

8) Оральная артерия рогового отростка (a. cornu oralis) (*35*) огибает спереди основание отростка и анастомозирует с соответствующей аборальной артерией; питает лобный мускул и кожу лба

Г. Внутренняя челюстная артерия

Внутренняя челюстная артерия (a. maxillaris interna) является непосредственным продолжением наружной сонной артерии после ответвления поверхностной височной артерии. Она сначала лежит под околоушной слюнной железой, близ челюстного сустава делает дугообразный изгиб, поворачивает оро-медиально и направляется в клино-небную ямку. В этой последней делится на свои конечные ветви: небно-основную артерию, подглазничную и большую небную. До своего деления на концевые ветви внутренняя челюстная артерия дает еще пять ветвей.

I. *Крыло-мозговой ствол* (truncus pterygo cerebralis) (рис. 107, *49*) отходит от внутренней челюстной артерии (позади крыловидного отростка основной кости) в виде довольно толстого, до 3 мм, и короткого ствола, который делится на три ветви.

1. Добавочная артерия мозговой оболочки (a. meningea accessoria) (*51*) направляется в височный канал и разветвляется в твердой мозговой оболочке, анастомозируя с краниальной и каудальной артериями мозговой оболочки и с краниальной ветвью для чудной мозговой сети.

2. Артерия крылового мускула (*50*).

3. Каудальная ветвь для чудной мозговой сети (*52*) направляется через овальное отверстие в черепную полость, где анастомозирует с краниальной ветвью для чудной мозговой сети.

II. *Нижняя зубная артерия* (a. alveolaris mandibulae), диаметром до 3 мм (*48*), вместе с одноименным нервом входит в канал нижней челюсти, где отдает ветви для коренных зубов. До входа в канал от нее отходит одна.

1. Челюстно-подъязычная артерия (a. mylohyoidea), которая идет вместе с одноименным нервом в крыловой мускул, двубрюшный и поперечный мускулы нижней челюсти.

По выходе из канала через подбородочное отверстие она отдает:

2. Нижнюю резцовую артерию (a. incisiva inferior), которая идет в специальном канале в резцовую часть нижней челюсти и дает веточки для резцовых зубов.

Далее нижняя зубная артерия делится на три ветви:

3. Нижнюю артерию угла рта (a. anguli oris inferior) (рис. 106, *45*), которая направляется к углу рта и питает кожу и мускулы нижней губы и анастомозирует с артерией нижней губы.

4. Подбородочную артерию (a. mentalis) (*46*), которая идет в одноименный мускул.

5. Губную ветвь (*47*), идущую в самую переднюю часть нижней губы.

III. *Глубокая височная артерия* (a. temporalis profunda) (рис. 107, *53*) направляется дорзально в височный мускул. Иногда она дает веточки в наружный жевательный мускул, куда попадает, огибая сзади челюстной сустав.

IV. *Глазнично-мозговой ствол*, диаметром до 4,5 мм, а длиной всего лишь 1 см, отходит около крыловидного гребня от внутренней челюстной артерии и делится на две артерии: на наружную глазничную артерию и на назальную ветвь для чудной мозговой сети, которые обе иногда отходит совершенно самостоятельно, не образуя общего ствола. Ла-

(*54*) выходит из глазнично-мозгового ствола, а иногда самостоятельно из внутренней челюстной артерии. Идет впереди крыловидного гребня основной кости, прободает периорбиту и на зрительном нерве образует чудную сеть глазницы (rete mirabile). Дорзально от нерва из чудной сети выходит довольно крупный ствол, который дугообразно направляется к решетчатому отверстию и входит через



Рис. 107. Схема ветвления глубоких артерий головы (по Н. И. Акаевскому).

48 — нижняя зубная арт.; *49* — крыло-мозговой ствол; *50* — арт. крылового мускула; *51* — добавочная арт. мозговой оболочки; *52* — каудальная ветвь для чудной мозговой сети; *53* — глубокая височная арт.; *54* — наружная глазничная арт.; *55* — назальная ветвь для чудной мозговой сети; *56* — арт. видиева канала; *57* — глубокая слезная арт.; *58* — назальная артерия мозговой оболочки; *59* — надглазничная арт.; *60* — блоковая арт.; *61* — решетчатая арт.; *62* — задняя ресничная арт.; *63* — передняя ресничная арт.; *64* — внутренняя глазничная арт.; *65* — щечная арт.; *66* — небно-основная арт.; *67* — арт. слезно-носового канала; *68* — арт. третьего века; *69* — большая небная арт.; *70* — малая небная арт. Остальные обозначения как на рис. 106.

него, как решетчатая артерия (a. ethmoidalis) (*61*), в черепную полость вместе с одноименным нервом. В черепной полости решетчатая артерия делится на целый ряд веточек, которые через отверстия решетчатой пластинки входят в носовую полость и разветвляются в слизистой оболочке дорзальной и средней раковин и ячей решетчатой кости. От наружной глазничной артерии отходят до образования чудной сети глазницы следующие ветви:

Мускульные веточки для латеральных и вентральных мускулов

Глубокая слезная артерия (a. lacrimalis profunda) (*57*) направляется к слезной железе дорзо-латерально. Она отдает веточки в мускулы глазного яблока и в орбитальный мускул; кроме того, дает назальную артерию мозговой оболочки (*58*), которая прободает периорбиту, входит в отверстие между чешуей височной кости и теменной костью и появляется в черепной полости, где разветвляется в твердой мозговой оболочке, анастомозируя с добавочной артерией мозговой оболочки.

Из чудесной сети глазницы отходят ресничные артерии:

Задняя ресничная артерия (*62*) идет спиралевидно по зрительному нерву. Около глазного яблока она делится на три ветви, которые на равных расстояниях друг от друга прободают белую оболочку глазного яблока и разветвляются в сосудистой оболочке последнего. Задняя ресничная артерия на середине длины зрительного нерва отдает тонкую внутреннюю глазничную артерию (a. ophthalmica interna) (*64*), которая прободает оболочки зрительного нерва и направляется в нем через решетчатую пластинку белой оболочки в глазное яблоко, где и разветвляется в сетчатке, как центральная артерия сетчатки (a. centralis retinae).

Передние ресничные артерии (*63*) тонки и непостоянны, направляются к глазному яблоку, прободают белую оболочку по границе с роговицей и разветвляются в сосудистой оболочке глазного яблока.

После образования чудной сети глазницы, от наружной глазничной артерии отходят ветви:

Мускульные ветви в медиальные и дорзальные мускулы глазного яблока и в подниматель верхнего века.

Надглазничная артерия (a. supraorbitalis) (*59*) направляется в одноименное отверстие и проходит в лобную пазуху, где разветвляется в слизистой оболочке.

Блоковая артерия (a. trochlearis) (*60*), очень тоненькая, идет в одноименный нерв.

2. Назальная ветвь для чудной мозговой сети (*55*) является второй ветвью глазничного мозгового ствола, а иногда отходит самостоятельно из внутренней челюстной артерии; вскоре же после своего начала делится на латеральную и медиальную ветви, между которыми проходит верхнечелюстной нерв. Обе ветви входят в черепную полость через глазнично-круглое отверстие и принимают участие в образовании чудной мозговой сети.

От латеральной ветви отходит артерия видиева канала (*56*).

V. *Щечная артерия* (a. buccinatoria) (*65*), диаметром около 2,5 мм, отходит от внутренней челюстной артерии близ бугра верхней челюсти, по которому вместе с одноименным нервом и направляется в щечный мускул и в глубокую часть наружного жевательного мускула.

Щечная артерия отделяет веточку для внеорбитального жирового тела и веточку для крылового мускула.

VI. *Небно-основная артерия* (a. sphenopalatina) (*66*) является одной из трех концевых ветвей внутренней челюстной артерии, диаметром около 3 мм. Вместе с одноименным нервом направляется через клиновидно-небное отверстие в носовую полость, где делится на две ветви: латеральная ветвь, или задняя носовая артерия, идет в слизистую

ветвь, или артерия носовой перегородки, идет в слизистую оболочку последней.

VII. *Подглазничная артерия* (a. infraorbitalis) (рис. 106 и 107, *38*) является второй концевой ветвью внутренней челюстной артерии, диаметром до 2 мм. Она входит через верхнечелюстное отверстие в подглазничный канал и идет в нем орально. По выходе из подглазничного отверстия она направляется в верхнюю губу и на уровне клыка делится на поверхностную и глубокую ветви.

До погружения в подглазничный канал от подглазничной артерии отходит:

1. Артерия нижнего века (a. malaris) (*37*). Она поднимается по жолобу на слезном пузыре слезной кости дорзально к слезному мешку. Через назальный край орбиты она выходит на лицевую поверхность черепа, где разветвляется в мускуле, опускающем нижнее веко, и анастомозирует с дорзальной носовой артерией. От этой артерии отходят:

а) Артерия железы третьего века (рис. 107, *68*).

б) Мускульная ветвь в вентральный косой глазной мускул.

в) Артерия слезно-носового канала (*67*) по одноименному каналу попадает в носовую полость и питает слизистую оболочку канала и преддверия носа.

В канале от подглазничной артерии отходят:

2. Веточки для коренных зубов.

По выходе из канала описываемая от артерии отходят четыре ветви, включая концевые:

3. Верхняя артерия угла рта (рис. 106, *39*) для мускулатуры и кожи угла рта и для дорзальных щечных слюнных желез.

4. Латеральная носовая артерия (*40*) идет в мускулы (клыковый, носо-губный и особый подниматель губы) и кожу на боковой стенке носа.

5. Поверхностная ветвь (концевая) (*41*) идет к передней поверхности губы, где анастомозирует с одноименной другой стороны и, поднимаясь дорзально между ноздрями, питает мускулы и кожу. Она отдает наружные носовые артерии для латерального крыла носа (*43*).

6. Глубокая ветвь (концевая) (*42*) отдает веточки в круговой мускул губ, в верхний резцовый, в концевой расширитель ноздри, затем поворачивает дорзо-аборально и входит в носовую полость как оральная носовая артерия (*44*). Она разветвляется в слизистой оболочке преддверия носа и анастомозирует с аборальной носовой артерией.

VIII. *Большая небная артерия* (a. palatina major) (рис. 107, *69*) представляет собой третью концевую ветвь внутренней челюстной артерии, диаметром около 1,5 мм. Она отдает малую небную артерию для небной занавески (*70*), а сама идет на твердое нёбо, куда проходит или по жолобу, при наличии ординарного небного канала, или через небный канал, если он двойной. На твердом нёбе большая небная артерия идет под слизистой оболочкой вдоль коренных зубов и лишь у первого коренного зуба поворачивает медиально к резцовому сосочку, где и теряется, разветвляясь. На всем своем

Грудная аорта

От грудной аорты, диаметром до 37 мм, отходят в дорзальном направлении межреберные артерии (aa. intercostales) (рис. 105, *18*), начиная с V и кончая XIV парой. От 5-й межреберной артерии часто отходит 4-я и даже 3-я межреберные артерии и, кроме того, сильная ветвь в длинный мускул шеи.

На уровне 6-го грудного позвонка от вентральной стенки аорты отходит очень мощная бронхиальная артерия (a. bronchialis) диаметром 5 мм, которая идет в область бифуркации трахеи и делится на две ветви для обоих бронхов, в которых и разветвляется.

На уровне 8-го грудного позвонка от вентральной стенки аорты отходит пищеводная артерия (a. oesophagea) (*16*). Она идет сначала каудально вместе с аортой, заключенная в адвентицию последней; в области между 9-м и 10-м позвонками покидает аорту и направляется дугой к пищеводу, на котором и делится на две ветви—краниальную и каудальную.

От 13-й левой межреберной артерии отходит веточка к каудальным средостенным лимфатическим узлам.

Брюшная аорта

Грудная аорта на уровне 1-го поясничного позвонка проходит через аортальное отверстие диафрагмы в брюшную полость, где и называется брюшной аортой (aorta abdominalis); здесь она имеет диаметр до 19 мм. Брюшная аорта идет слева от каудальной половины по вентральной поверхности поясничных позвонков, отделяясь от них лишь ножками диафрагмы и поясничными мускулами.

От брюшной аорты под первым поясничным позвонком отходит чревная артерия диаметром около 11 мм. Непосредственно каудально от нее отходит краниальная брыжеечная артерия диаметром до 9,5 мм. Иногда обе названные артерии отходят вместе общим очень коротким стволом длиной всего лишь в несколько миллиметров.

А. Чревная артерия

Чревная артерия (a. coeliaca) снабжает кровью желудок, печень, селезенку, часть двенадцатиперстной кишки и ножки диафрагмы. Непосредственно у своего начала она отдает тоненькую веточку в левую ножку диафрагмы; через 2—3 см от своего начала отдает правую рубцовую артерию; далее через 1,5 см—печеночную артерию и почти сейчас же делится на две ветви одинаковой толщины: левую рубцовую артерию и левую желудочную артерию.

I. *Правая рубцовая артерия* (a. ruminis dextra) (рис. 65, *4*), диаметром около 4 мм, через 2 см от своего начала отдает селезеночную артерию (*5*) диаметром до 2 мм.

Уменьшаясь в своем диаметре до 3 мм, правая рубцовая артерия идет дальше каудально по правому продольному жолобу рубца. Помимо селезеночной артерии, она на своем пути отдает еще ряд ветвей: маленькую веточку для преддверия рубца, толстую ветвь в дорзальный рубцовый мешок и ряд мелких ветвей как в дорзальный, так и в вентральный рубцовый мешки.

На середине борозды, через 15 см от своего начала, правая руб-

ных артерии и правую венечную вентральную артерию. Обе одинакового диаметра, до 2 мм.

1. Общий ствол левых венечных артерий отдает правую дорзальную венечную артерию (*2*) и идет по каудальному жолобу на левую поверхность рубца, где опять же дихотомически делится на дорзальную и вентральную левые венечные артерии. Первая из них теряется, в конце концов, в дорзальном рубцовом мешке, а вентральная идет по соответствующей венечной борозде.

2. Правая вентральная венечная артерия (*12*) по одноименной борозде переходит на левую поверхность вентрального рубцового мешка и идет в борозде между обоими вентральными каудальными слепыми мешками. В самом своем начале (через 1 см) она отдает толстую ветвь (до 1,5 мм) в вентральный рубцовый мешок, идущую по добавочной борозде.

II. *Печеночная артерия* (a. hepatica) (рис. 76, *9*), диаметром до 2,5 мм, вскоре же после своего начала отдает желудочно-двенадцатиперстную артерию диаметром до 1,5 мм, которая идет близ печеночного протока и делится на артерию двенадцатиперстной кишки, желудочную артерию и артерию сальника.

Главный ствол печеночной артерии идет по печени, для которой дает три ветви и, наконец, делится на ветвь для левой печеночной доли и на правую желудочную артерию (a. gastrica dextra). Последняя (у пилорного отверстия сычуга) анастомозирует с ветвями левой желудочной артерии.

III. *Левая рубцовая артерия* (a. ruminis sinistra) (рис. 65, *а* и *б*), диаметром до 3 мм, отдает две каудальных диафрагматических артерии по 1 мм толщиной, артерию сетки до 2 мм толщиной и в краниальной борозде рубца переходит с правой его поверхности на левую. Кроме упомянутых ветвей, левая рубцовая артерия отдает в вентральный рубцовый мешок правую каудальную ветвь диаметром до 1 мм, краниальную слабую веточку, вентральную каудальную ветвь диаметром до 2 мм, левую каудальную ветвь диаметром до 1 мм. Далее рубцовая артерия идет в левой продольной борозде и теряется в дорзальном рубцовом мешке.

Артерия сетки (a. reticularis) (*в*, *г* и *д*) в самом своем начале отдает ветвь для дорзальной стенки рубца, диаметром до 1,5 мм, и достигает почти середины дорзального рубцового мешка, а затем делится на две ветви диаметром до 1 мм, идет на диафрагматическую поверхность сетки, огибает слева и вентрально кардиа и достигает уровня отверстия сетки и книжки. Вторая ветвь — левая, диаметром до 1,3 мм, идет в борозде рубца и сетки; отдает ветвь на большую кривизну сетки и разветвляется в вентральной стенке сетки.

IV. *Левая желудочная артерия* (a. gastrica sinistra) (*9* и *е*), диаметром до 3 мм, через 5 см от своего начала делится на дорзальную и вентральную ветви.

1. Дорзальная ветвь, диаметром 2,5 мм, идет по большой кривизне книжки на малую кривизну сычуга и делится дихотомически на две ветви, которые идут к отверстию книжки и сычуга, каждая из них имеет диаметр в 1,5 мм. На своем пути они отдают веточки как в книжку, так и в сычуг. От одной из описанных двух ветвей, именно от левой, отходит веточка к пилорному концу сычуга, где

между книжкой, сеткой и рубцом на вентральную поверхность сычуга, где и анастомозирует с левой артерией желудка и сальника; по пути следования отдает ветви для сетки и сычуга.

Б. Краниальная брыжеечная артерия

Краниальная брыжеечная артерия (a. mesenterica cranialis) идет по правой поверхности дисковидной части дискоконуса и вдоль вогнутой кривизны первого центрипетального завитка в направлении к началу подвздошной кишки, где и анастомозирует с артерией подвздошной кишки (рис. 74). На своем пути она отдает следующие ветви:

1. Три-четыре ветви в поджелудочную железу, одна из них диаметром до 1 мм.

2. Артерия двенадцатиперстной кишки и тощей, диаметром до 1,5 мм, отходит в краниальном направлении, около тонкой кишки делится на каудальную артерию поджелудочной железы и двенадцатиперстной кишки и первую артерию тощей кишки.

3. От 25 до 30 артерий тощей кишки (aa. jejunales) отходят в краниальном и вентральном направлениях от передней брыжеечной артерии. Они идут в петли тощей кишки, анастомозируя друг с другом, и, кроме того, дают ветви для последней центрифугальной извилины дискоконуса и для лимфатических узлов, которые лежат между брыжеечной артерией и последним центрифугальным витком дискоконуса.

4. Одна, две или даже три ободочные ветви выходят для вентральной половины дисковидной части дискоконуса. Они питают первый, второй и третий центрипетальные завитки и четвертый, пятый и шестой центрифугальные.

5. Артерия подвздошной, слепой и ободочной кишек (a. ileocaecocolica), диаметром до 3 мм, отходит не ниже третьей-четвертой артерии тощей кишки. От нее отходят следующие ветви:

1) Средняя артерия ободочной кишки, диаметром до 1 мм для концевой извилины ободочной кишки, анастомозирует с левой артерией ободочной кишки.

2) Проксимальная ветвь для ободочной кишки, диаметром до 1,5 мм и длиной до 0,5 см, сейчас же распадается на ряд ветвей (до восьми), которые питают начальную извилину ободочной кишки, и лишь самая толстая ветвь из них идет в первый центрипетальный завиток.

3) Дистальная ветвь для ободочной кишки, диаметром до 2 мм и длиной от 0,5 до 3 см, распадается на ряд ветвей (до десяти), которые в главной своей массе направляются в конусовидную часть дискоконуса и лишь немногие из них питают дорзо-каудальную половину дисковидной части. Иногда эти последние ветви образуют предварительно общий стволик.

4) Артерия подвздошной и слепой кишек (a. ileocaecalis) является продолжением a. ileocaecocolica. Дойдя до конца подвздошной кишки, она делится на две ветви. Одна из них — артерия подвздошной кишки — поднимается к началу подвздошной кишки, где анастомозирует с концевыми ветвями главного ствола передней брыжеечной артерии. Помимо подвздошной кишки, она питает также последний центрифугальный завиток ободочной кишки. Другая ветвь — артерия слепой кишки — идет по вентральной поверхности сле-

В. Почечные артерии

Под третьим поясничным позвонком брюшная аорта отдает правую и левую почечные артерии (aa. renales) диаметром до 7 мм. Они идут в почки и разветвляются в них.

Г. Внутренние семенные артерии

По середине четвертого поясничного позвонка от брюшной аорты отходят внутренние семенные артерии (aa. spermaticae internae). У самок каждая семенная артерия делится на две ветви, которые идут в широкой маточной связке. Одна ветвь, как яичниковая артерия (a. ovarica), идет, сильно извиваясь, в яичник, а другая ветвь, как краниальная маточная артерия (a. uterina cranialis), идет в рога матки и анастомозирует со средней маточной артерией, отходящей от пупочной артерии.

У самцов же внутренняя семенная артерия идет в паховый канал, где по семенному канатику спускается к семеннику, каковой и питает вместе с его придатком.

Д. Каудальная брыжеечная артерия

Каудально от семенных артерий от брюшной аорты под телом четвертого поясничного позвонка отходит каудальная брыжеечная артерия (a. mesenterica caudalis) для прямой кишки и заднего отрезка ободочной кишки, для которых отдает пять-шесть ветвей.

Е. Поясничные артерии

Наконец, на границе четвертого и пятого поясничных позвонков брюшная аорта делится на правую и левую наружные подвздошные артерии и на общий ствол для обеих внутренних подвздошных артерий.

В дорзальном направлении от брюшной аорты отходят с первой по четвертую поясничные артерии (aa. lumbales) для мускулатуры поясницы.

От всех межреберных и поясничных артерий, кроме мускульных ветвей, питающих также и кожу, отходят в каждое межпозвоночное отверстие тоненькие веточки для спинного мозга (aa. spinales); такие же веточки отходят и от позвоночной артерии на шее. Все эти веточки как с правой, так и с левой стороны вливаются в непарный артериальный ствол — вентральную спинномозговую артерию (a. spinalis ventralis), которая идет вдоль вентральной поверхности всего спинного мозга и назально вливается в основную мозговую артерию.

Артерии грудной конечности

Подмышечная артерия

Подмышечная артерия (a. axillaris), диаметром до 8—8,5 мм и длиной до 8—9 см, является непосредственным продолжением подключичной артерии по выходе ее из грудной полости и по ответвлении от нее наружной грудной артерии (рис. 105, *40*). Начало подмышечной артерии лежит у первого ребра, вентрально от надреберной

точно-плечевого сустава (рис. 108, *1*) и у каудального края сустава делится на три ствола: подлопаточную артерию, окружную латеральную плечевую артерию, самую слабую из трех, и плечевую артерию. От подмышечной артерии отходят лишь тоненькие артериальные веточки для плечевого сплетения и иногда акромиальная артерия.

Подлопаточная артерия

1. Подлопаточная артерия (a. subscapularis) (*3*), диаметром до 5—6 мм, направляется к основанию лопатки вдоль каудального края подлопаточного мускула, непосредственно по медиальной поверхности длинной головки трехглавого мускула плеча; с медиальной своей поверхности прикрыта краями подлопаточного и большого круглого мускулов. На середине каудального края лопатки подлопаточная артерия загибается на латеральную поверхность лопатки, в заостную ямку, где и идет в поперечном направлении, как окружная лопаточная артерия (a. circumflexa scapulae) (*4*) диаметром до 4 мм. Названная артерия разветвляется веерообразно в заостном мускуле, также маленькими веточками в обеих частях дельтовидного мускула, в малом круглом мускуле и в подлопаточном, в последний дает веточки в самом своем начале.

На своем пути подлопаточная артерия дает 2 крупных и 7—10 мелких ветвей.

1. Акромиальная артерия (a. acromialis) (*2*), диаметром до 2—2,5 мм,

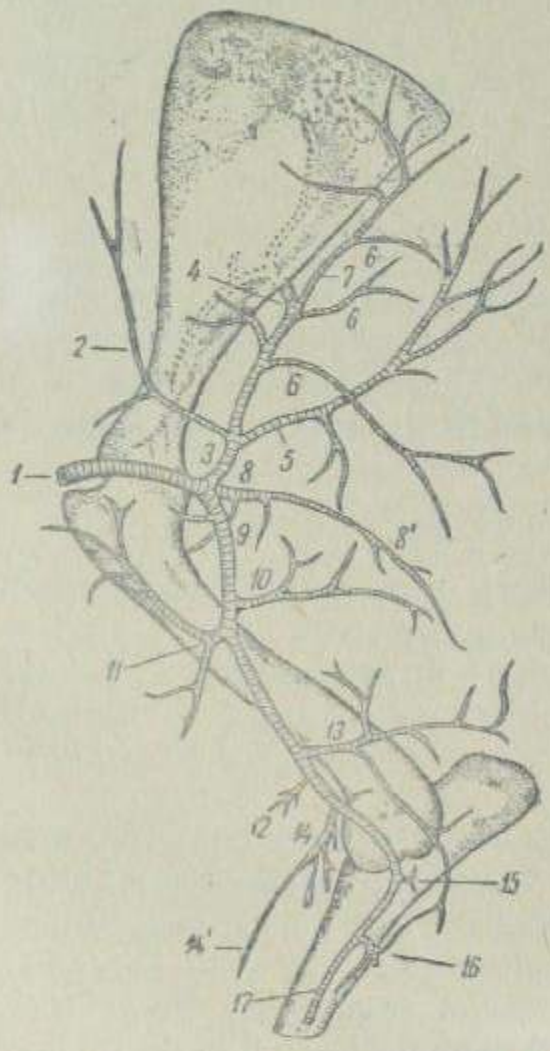

Рис. 108. Схема артерий лопатки и плеча (по Н. В. Агранову).

1 — подмышечная арт.; *2* — акромиальная арт.; *3* — подлопаточная арт.; *4* — окружная лопаточная арт.; *5* — грудная дорзальная арт.; *6* — ветви для трехглавого мускула плеча; *7* — концевой ствол подлопаточной арт.; *8* — латеральная окружная плечевая арт.; *8'* — ее нисходящая ветвь; *9* — плечевая арт.; *10* — глубокая плечевая арт.; *11* — медиальная окружная плечевая арт.; *12* — арт. двуглавого мускула плеча; *13* — коллатеральная локтевая арт.; *14* — коллатеральная лучевая арт.; 14' — поверхностная лучевая арт.; *15* — возвратная локтевая арт.; *16* — общая межкостная арт.; *17* — срединная арт.

часто отходит именно от подлопаточной артерии, а иногда от подмышечной, близ ее начала. От подлопаточной артерии она отходит на расстоянии 2—3 см от ее начала и направляется краниально, по медиальной поверхности подлопаточного мускула, в области шейки лопатки; у переднего края подлопаточного мускула делится на проксимальную и дистальную ветви. Проксимальная, более толстая, ветвь погружается в щель между предостным и подлопаточным мускулами вместе с предлопаточным нервом и акромиальной веной и разветвляется в предостном мускуле. Дистальная ветвь, более слабо развитая, направляется в дистальный конец предостного мускула, дает веточки в капсулу плечевого сустава, в синовиальное влагалище двуглавого мускула плеча и, наконец, небольшую веточку в подмышечный лим-

отходит от подлопаточной артерии близ ее начала в каудальном направлении, против ответвления акромиальной артерии. Дорзально ее сопровождает одноименный нерв, с которым артерия и разветвляется в широком мускуле спины. Кроме того, она дает ветви в подмышечные лимфатические узлы и очень маленькие веточки в большой круглый мускул.

Из мелких ветвей подлопаточная артерия дает:

а) Четыре — шесть мускульных ветвей, диаметром от 3 мм и менее; они идут в подлопаточный мускул, в малый круглый и заостный. Одна из этих ветвей, до 3 мм в диаметре, идет к основанию лопатки вдоль каудального края последней и может быть принята за продолжение подлопаточной артерии (*7*). Она дает ряд ветвей на медиальную и латеральную поверхности лопатки, а также и в каудальном направлении в большой круглый мускул и в длинную головку трехглавого мускула плеча.

б) Ветви для длинной головки трехглавого мускула плеча (*6*) в количестве трех-четырех более крупных, до 3 мм в диаметре, и ряда более мелких идут в названный мускул, в напрягатель фасции предплечья, в большой круглый и в широкий мускулы спины.

II. Латеральная, или задняя окружная, плечевая артерия (a. circumflexa humeri lateralis) является одной из концевых ветвей подмышечной артерии, именно более тонкой из них, диаметром 3,5—4 мм (*8*). Она идет вместе с подмышечным нервом каудально от лопаточно-плечевого сустава и выходит под дельтовидный мускул, питает внутренний плечевой мускул, дельтовидный, капсулу плечевого сустава, плечевую кость (веточки входят в питательные отверстия близ латерального бугра плеча), заостный мускул и анастомозирует с медиальной окружной плечевой артерией на дорзальной поверхности проксимального конца плечевой кости. Продолжающимся более сильным стволом, как нисходящая ветвь (ramus descendens) (*8'*), идет в длинную и латеральную головки трехглавого мускула плеча.

Плечевая артерия

III. Плечевая артерия (a. brachialis), диаметром до 5,5—6 мм, является продолжением подмышечной артерии и идет в свободную конечность (*9*). Артерия направляется дистально вдоль волярного края коракоидо-плечевого мускула, а затем двуглавого мускула плеча, сопровождаемая дорзо-латерально срединным и мускульно-кожным нервами, а в проксимальной части плеча также локтевым и лучевым нервами; у дистального конца плеча идет по медиальной поверхности блока плечевой кости у его дорзального края и спускается на предплечье, где, отдав общую межкостную артерию, переходит в срединную артерию. На всем протяжении плечевой артерии волярно к ней прилежит одноименная вена. На протяжении плечевой артерии отходят следующие ветви:

1. Глубокая плечевая артерия (a. profunda brachii), диаметром 2,5—3 мм, отходит от плечевой артерии под прямым углом (в волярном направлении) на уровне концевого сухожилия большого круглого мускула и сопровождается лучевым нервом (*10*); представляет собой очень короткий ствол, который сейчас же делится на

ральная, более тонкая, ветвь, диаметром до 1,5—2 мм, идет на латеральную поверхность плеча по плечевой кости и питает внутренний плечевой мускул, плечевую кость (a. nutritia humeri), латеральную и длинную головки трехглавого мускула плеча и лучевой нерв. Одна из концевых ветвей ее погружается в малый локтевой мускул, в котором достигает капсулы сустава и локтевого отростка и принимает участие в образовании волярной локтевой сети на волярной поверхности локтевого сустава.

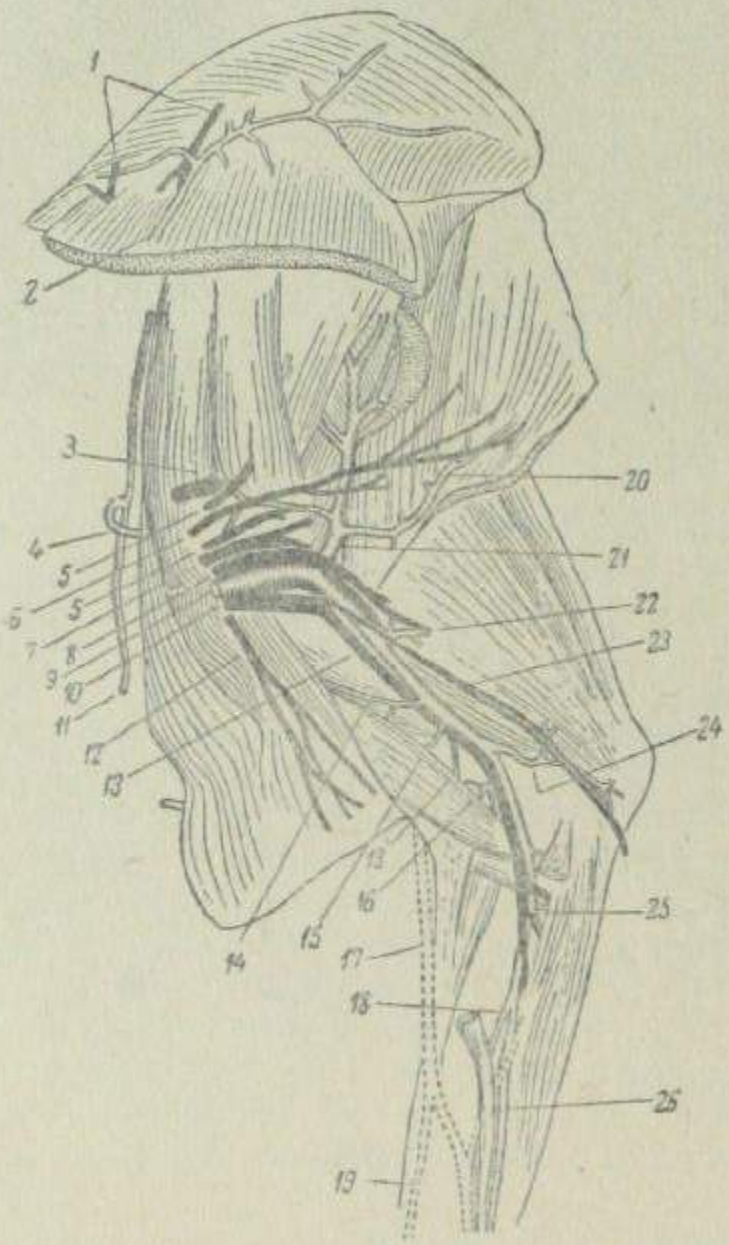

Рис. 109. Топография сосудов и нервов грудной конечности.

1 — дорзальные лопаточные нервы; *2* — поперечная шейная арт.; *3* — предлопаточный нерв и акромиальная арт.; *4* — поперечная лопаточная арт.; *5* — подлопаточные нервы; *6* — грудной дорзальный нерв; *7* — подмышечный нерв; *8* — лучевой нерв; *9* — подмышечная арт.; *10* — общий ствол мускульно-кожного и срединного нервов; *11* — поверхностная шейная арт.; *12* — грудной вентральный нерв; *13* — срединный нерв и плечевая арт.; *13'* — латеральная кожная ветвь предплечья от мускульно-кожного нерва; *14* — медиальная окружная плечевая артерия; *15* — арт. двуглавого мускула плеча; *16* — коллатеральная лучевая арт.; *17* — подкожная вена предплечья; *18* — срединно-лучевая арт.; *19* — добавочная подкожная вена предплечья; *20* — грудная дорзальная арт.; *21* — подлопаточная арт.; *22* — глубокая плечевая арт.; *23* — локтевой нерв; *24* — коллатеральная локтевая арт.; *25* — общая межкостная арт.; *26* — срединная арт.

2. Медиальная, или передняя, окружная плечевая артерия (a. circumflexa humeri medialis), диаметром до 3—3,5 мм, отходит под прямым углом от плечевой артерии (дистальнее предыдущей) приблизительно над серединой плечевой кости (*11*). Иногда она отходит вместе с артерией двуглавого мускула плеча, обычно отходящей еще более дистально. Артерия направляется вперед и вверх между коракоидо-плечевым и двуглавым мускулами плеча на дорзальную поверхность проксимального конца плечевой кости, где и анастомозирует с ветвями латеральной окружной плечевой артерии и акромиальной. Она питает коракоидо-плечевой мускул и широкий мускул спины (его концевой отдел), начальную часть двуглавого мускула плеча (веточка входит вместе с ветвью мускульно-кожного нерва) и проксимальный конец плечевой кости.

3. Артерия двуглавого мускула плеча (a. bicipitis) (*12*), диаметром до 2—2,5 мм, отходит под прямым углом от плечевой артерии, дистально от медиальной окружной плечевой артерии, а иногда общим с ней стволом. Артерия погружается в двуглавый мускул плеча, где и разветвляется.

4. Коллатеральная локтевая артерия (a. collateralis

дистально на волярную поверхность локтевого сустава вдоль дорзального края медиальной головки трехглавого мускула плеча. На середине своего пути она отдает более толстую мускульную ветвь в длинную и медиальную головки трехглавого мускула плеча и в напрягатель фасции предплечья, а сама в виде тонкой ветви, в сопровождении локтевого нерва, идет дистально под фасцией предплечья и разветвляется: в локтевом сгибателе запястья, в поверхностном локтевом сгибателе, в капсуле сустава, в малом локтевом мускуле и участвует в образовании локтевой сосудистой сети.

В самом своем начале коллатеральная локтевая артерия дает кожную ветвь, которая идет также к локтевому суставу, но более поверхностно, чем сама артерия. Она разветвляется в коже латеро-волярной поверхности проксимальной трети предплечья.

5. Коллатеральная лучевая артерия (a. collateralis radialis) (*14*), диаметром до 3—3,5 мм, отходит от плечевой артерии несколько проксимальнее локтевого сустава в дорзо-латеральном направлении, идет между двуглавым мускулом плеча и внутренним плечевым с одной стороны и лучевым разгибателем запястья—с другой на дорзальную поверхность предплечья; питает целым рядом ветвей названные мускулы, причем в лучевой разгибатель запястья идет, сопровождая разветвления лучевого нерва. Кроме того, идут веточки и в кожу дорзальной поверхности плеча и предплечья. Она дает также веточки в предплечную часть поверхностного грудного мускула и участвует в образовании локтевой сосудистой сети и анастомозирует с межкостной артерией.

На дорзальную поверхность предплечья идут две ветви коллатеральной лучевой артерии вместе с поверхностным лучевым нервом и подкожной веной предплечья; они представляют поверхностную лучевую артерию (a. radialis superficialis) (*14'*). Не достигая запястья, обе веточки вливаются в кожную ветвь срединно-лучевой артерии.

Отдав все перечисленные ветви, плечевая артерия имеет диаметр уже до 4—4,5 мм, по медиальной поверхности локтевого сустава, впереди от боковой связки, спускается на предплечье, где вступает под лучевой сгибатель запястья вместе со срединным нервом, который вначале лежит впереди от артерии, а затем по медиальной поверхности артерии переходит на ее волярную поверхность.

6. В области предплечья плечевая артерия отдает возвратную локтевую артерию (a. recurrens ulnaris) для локтевого сустава и для образования локтевой сети, от нее же отходят веточки и в лучевой сгибатель запястья (*15*).

7. Мускульные ветви в количестве трех непостоянного диаметра, до 2 мм, и непостоянные по месту своих отхождений питают лучевой и локтевой сгибатели запястья, поверхностный и глубокий пальцевые сгибатели.

Наконец, плечевая артерия отдает общую межкостную артерию и переходит в срединную артерию.

8. Общая межкостная артерия (a. interossea communis) (*16*), диаметром до 2—3 мм, вместе с волярным межкостным нервом предплечья через межкостную щель проходит на латеральную поверхность предплечья и разветвляется в мускулах и коже. До своего погру-

1) Мускульная ветвь отходит от межкостной артерии в самом ее начале и разветвляется в плечевых головках глубокого пальцевого сгибателя.

2) Коллатеральная ветвь представляет собой очень тоненькую веточку, которая отходит или от мускульной ветви, или от начала межкостной артерии, или непосредственно от плечевой артерии. Она направляется дистально вместе со срединно-лучевой или срединной артериями, заключенная в одевающую их клетчатку, и на уровне средней трети луча впадает или в срединно-лучевую или в срединную артерии.

Выйдя на латеральную поверхность предплечья, общая межкостная артерия делится на более тонкую дорзальную межкостную артерию и более толстую волярную мускульную ветвь.

3) Дорзальная межкостная артерия направляется дистально в дорзальном межкостном жолобе, имея диаметр до 2—2,5 мм, прикрытая абдуктором большого пальца и особым разгибателем IV пальца, которым отдает веточки (рис. 110, *1*). От нее отходят три ветви:

а) Питающая артерия для предплечья.

б) Дорзальная ветвь отходит в области проксимальной трети предплечья. Она направляется дистально на запястье, где образует дорзальную глубокую сеть запястья,

в) Подкожная ветвь отходит от дорзальной межкостной артерии перед самым ее погружением в дистальную межкостную щель, идет в кожу дорзальной поверхности дистального конца предплечья и в кожу запястья (*2*).

Дойдя до дистальной межкостной щели, дорзальная межкостная артерия выходит на волярную поверхность предплечья, как волярная ветвь дорзальной межкостной артерии (рис. 110, *3*, и рис. 111, *10*). Она участвует вместе с лучевой артерией в образовании волярной сети запястья и глубокой волярной дуги и отдает: дистальную питательную артерию луча, ветви в концевые сухожилия локтевого сгибателя и разгибателя запястья, веточки в кожу волярной и дорзальной поверхностей запястья и в дорзальную сеть запястья. Ветвь, участвующая в образовании глубокой волярной дуги, является продолжающимся стволом волярной ветви, она идет по латеральной поверхности запястья и добавочной кости и переходит затем на волярную поверхность пясти под начало межкостного мускула.

4) Волярная мускульная ветвь отходит от общей межкостной артерии по выходе ее из межкостной щели на латеральную поверхность предплечья. Она питает особый разгибатель III пальца, абдуктор большого пальца, локтевой разгибатель запястья, анастомозирует с коллатеральной лучевой артерией и участвует в образовании локтевой сети.

Локтевая сосудистая сеть образована анастомозирующими друг с другом сосудами вокруг локтевого сустава. В образовании ее принимают участие: коллатеральная локтевая артерия, коллатеральная лучевая артерия, ветвь глубокой плечевой артерии, возвратная локтевая артерия и мускульная ветвь межкостной артерии.

Волярная сеть запястья развита значительно слабее дорзальной, расположена между волярными связками запястья и сухожи-

веточка из глубокой волярной дуги, которая проходит через проксимальный межкостный канал пясти.

Дорзальная сеть запястья образует два слоя: поверхностный и глубокий, анастомозирующие друг с другом.

Поверхностная дорзальная сеть запястья лежит под кожей и образуется кожной ветвью дорзальной межкостной артерии, волярной ветвью дорзальной межкостной артерии и срединно-лучевой артерией (с анастомозом от коллатеральной лучевой артерии).

Глубокая дорзальная сеть запястья лежит на капсуле запястного сустава. В образовании сети принимают участие: дорзальная ветвь срединно-лучевой артерии; дорзальная межкостная артерия, ее обе, дорзальная и волярная, ветви. Из глубокой дорзальной сети зяпястья выходят дорзальные пястные артерии — средняя (более сильно развитая) и постоянная, а также медиальная и латеральная — очень тонкие и непостоянные.

Дорзальная средняя пястная артерия (a. metacarpea dorsalis media) (рис. 110, *10*), диаметр ее в проксимальном конце до 0,5 мм, а в дистальном до 1 мм. Она идет из глубокой дорзальной сети запястья дистально по дорзальной поверхности пясти. Более сильное развитие дистального участка артерии объясняется тем, что она получает подкрепляющую ветвь от глубоких волярных пястных артерий. Эта подкрепляющая ветвь выходит через дистальное межкостное от

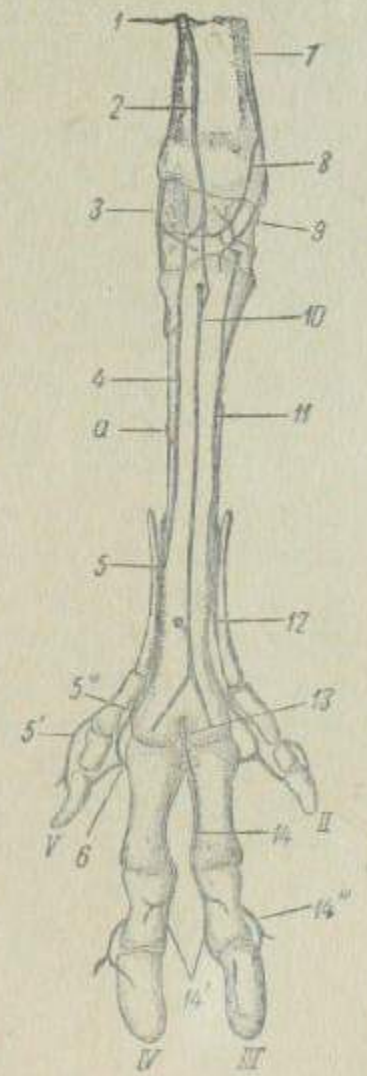

Рис. 110. Схема дорзальных артерий пясти и пальцев (по Н. В. Аграновой).

1—дорзальная межкостная арт.; *2* — ее ветвь в дорзальную сеть запястья; *3* — волярная ветвь дорзальной межкостной арт.; *4*—дорзальная латеральная пястная арт.; *5* — волярная арт. пятого пальца; *6* — поперечная волярная пальцевая арт.; *7* — срединно-лучевая арт.; *8* — ее ветвь в *9* — дорзальную сеть запястья; *10* — дорзальная средняя пястная арт.; *11* — дорзальная медиальная пястная арт.; *12* — волярная арт. второго пальца; *13* — общая волярная пальцевая арт.; *14* — волярная арт. третьего пальца; *14'* — ее внутренняя и *14''* — ее внешняя ветвь; *a* — анастомоз.

верстие пясти. Дистально от указанного отверстия средняя пястная артерия делится на медиальную и латеральную веточки, которые погружаются в дистальные эпифизы пясти.

Дорзальная медиальная пястная артерия (*11*), диаметром до 0,3—0,5 мм, происходит из глубокой дорзальной сети запястья, направляется дистально по медио-дорзальной поверхности пясти, получает подкрепляющие веточки от срединно-лучевой артерии и от второй волярной пястной артерии; в дистальной трети пясти идет между основной пястной и второй пястной костями, впадает в латеральную артерию II пальца, на всем пути сопровождается поверхностной ветвью лучевого нерва, который получает от нее веточки.

Дорзальная латеральная пястная артерия (*4*), диаметром до 0,5—1 мм, также как и предыдущая, развита слабо, происходит из глубокой дорзальной сети запястья и направляется

дистально по дорзо-латеральному краю пясти. Она получает на своем пути подкрепляющие веточки от волярной ветви дорзальной межкостной артерии и от кожной ветви, отходящей от глубокой волярной дуги, вливается в медиальную артерию V пальца, идет вместе с дорзальной ветвью локтевого нерва вдоль волярного (латерального) края особого разгибателя IV пальца; питает названный нерв и сухожилие.

Срединная артерия

9. Срединная артерия (a. mediana) является непосредственным продолжением плечевой артерии после ответвления общей межкостной артерии. Диаметр ее до 4 мм. Она идет дистально вдоль медио-волярного края лучевой кости, заключенная в общую фиброзную оболочку со срединным нервом, в проксимальной половине предплечья прикрыта сначала лучевым сгибателем запястья, а затем поверхностным пальцевым сгибателем. На границе проксимальной и средней трети предплечья она отдает срединно-лучевую артерию, близ дистального конца предплечья отдает мускульную ветвь в глубокий пальцевый сгибатель и в сухожилия, а затем вместе со срединным нервом прободает общую волярную связку запястья и идет по медиальному краю поверхностного пальцевого сгибателя на пясть, как волярная поверхностно-пястная артерия.

1) Срединно-лучевая артерия (a. medianoradialis) (рис. 109, *18*), диаметром до 3—3,5 мм, отходит от срединной артерии в проксимальной трети предплечья, идет дистально, сначала покрытая лучевым сгибателем запястья, а затем выходит из-под него и лежит довольно поверхностно вдоль медио-волярного края лучевой кости, сначала рядом со срединной артерией и срединным нервом. В дистальной трети лучевой кости она отходит от них и идет еще более поверхностно, непосредственно под фасцией и кожей, проходит по медиальной поверхности запястья (также поверхностно) и спускается на пясть, где называется волярной глубокой второй пястной артерией.

Срединно-лучевая артерия на предплечье отдает:

а) Три-четыре кожных ветви в кожу дорзальной, волярной и боковых поверхностей предплечья, а также и для образования дорзальной сети запястья.

б) Ряд артерий для дорзальной сети запястья.

в) Артерии для волярной сети запястья.

г) Веточки к нервам, сухожилиям, связкам и периосту.

д) Глубокую волярную ветвь (рис. 111, *11*), до 1,5—2 мм диаметром, отходящую от срединно-лучевой артерии уже в области проксимального конца пясти, идет под межкостный мускул и (между последним и пястной костью) анастомозирует с волярной ветвью дорзальной межкостной артерии, образуя волярную глубокую дугу (*12*).

е) Волярную глубокую вторую пястную артерию (*3*) являющуюся продолжением срединно-лучевой артерии на пясти после образования глубокой волярной дуги. Она лежит вдоль медиального края межкостного мускула и в области дистальной трети пясти вливается в поверхностную волярную пястную артерию или в глубокую волярную артерию второго пальца. На своем пути глубокая пястная артерия отдает две-три кожных ветви на волярную поверхность.

Глубокая волярная дуга лежит между межкостным

ветвью от срединно-лучевой артерии и волярной ветвью дорсальной межкостной артерии. От нее отходят три ветви:

а) Веточка в волярную сеть запястья, которая проходит через волярный проксимальный межкостный канал пястной кости.

б) Глубокая волярная третья пястная артерия в виде тоненького стволика направляется дистально по середине пястной кости, прикрытая межкостным мускулом (*14*), в дистальной трети пясти анастомозирует с глубокой волярной артерией II пальца. Из этого анастомоза отходит дистальная пястная прободающая артерия (*5*), которая через дистальное межкостное отверстие выходит на дорзальную поверхность пясти и анастомозирует со средней дорзальной пястной артерией (рис. 110, *10*).

в) Кожная латеральная ветвь — довольно толстая по сравнению с другими, диаметром до 1,5—2 мм. По своему местоположению она соответствует отсутствующей четвертой глубокой волярной пястной артерии. Она выходит из межкостного мускула в кожу латеральной поверхности пясти и анастомозирует с латеральной дорзальной пястной артерией (рис. 110 и 111, *а*).

2) Волярная поверхностная пястная артерия является продолжением срединной артерии на пясти. Она идет вдоль медио-волярного края сухожилия глубокого пальцевого сгибателя между срединным нервом (медиально) и второй глубокой волярной пястной артерией (латерально), прикрытая волярно сухожилием пальцевого сгибателя. Диаметр ее до 3,5—4 мм (рис. 111, *13*).

В дистальной трети пясти волярная поверхностная пястная артерия выходит на волярную поверх-

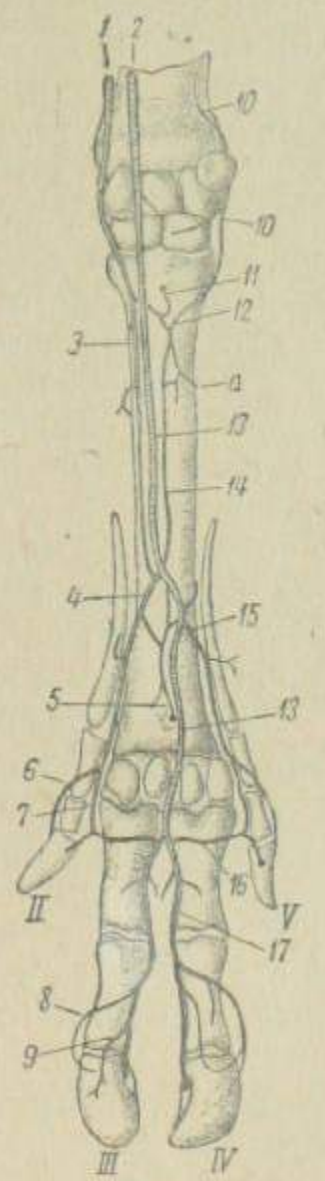

Рис. 111. Схема волярных артерий пясти и пальцев (по Н. В. Агранову).

1 — срединно-лучевая арт.; *2* — срединная арт.; *3* — волярная глубокая вторая пястная арт.; *4* — волярная арт. второго пальца; *5* — дистальная пястная прободающая арт.; *6* — внешняя и *7* — внутренняя ветви; *8* — наружная арт. копытца; *9* — внутренняя арт. мякиша; *10* — волярная ветвь дорзальной межкостной арт.; *11* — ветвь срединно-лучевой арт.; *12* — глубокая волярная дуга; *13* — волярная поверхностная пястная арт.; *13'* — общая волярная пальцевая арт.; *14* — глубокая волярная третья пястная арт.; *15* — волярная арт. пятого пальца; *16* — поперечная волярная арт. пальцев; *17* — волярная медиальная арт. четвертого пальца; *a* — анастомоз.

ность сухожилия поверхностного пальцевого сгибателя, где располагается между сухожильными ножками волярной фасции пясти к боковым пальцам, покрытая только кожей. В этом месте описываемая артерия делится на свои три концевых ветви: волярные артерии боковых пальцев и общую волярную артерию главных пальцев, которые идут вместе с ветвями срединного нерва.

а) Волярные артерии второго (*4*) и соответственно пятого (*15*) пальцев происходят из поверхностной пястной артерии в области дистальной трети пясти, причем сначала отходит артерия ко II пальцу, а затем уже к V пальцу. На своем пути к соответствующим пальцам обе артерии отдают ряд веточек как на волярную, так

того, в самом своем начале отдает анастомоз к глубокой волярной третьей пястной артерии, образуя глубокую волярную дистальную дугу. От этого анастомоза отходит веточка, которая через волярное дистальное межкостное отверстие выходит на дорзальную поверхность пясти, где и вливается в дорзальную пястную артерию (см. описание последней).

В области первых фаланг боковых пальцев каждая пальцевая артерия делится на более сильную внешнюю для данного пальца ветвь (медиальную для II и латеральную для V пальцев) и на внутреннюю ветвь (латеральную для II и медиальную для V пальцев) (*6* и *7*). Внутренние ветви вливаются в поперечные волярные артерии, идущие ко II и соответственно V пальцам от артерий главных пальцев (*16*). Внешние ветви направляются дистально, сначала по внутренним волярным краям соответствующих пальцев, а затем переходят на внешние поверхности пальцев, входят под роговые наконечники боковых пальцев и погружаются через соответствующие внешние отверстия в третьи фаланги, в которых и анастомозируют с ветвями поперечных волярных артерий.

б) Общая волярная артерия главных пальцев (*13'*) является непосредственным продолжением волярной поверхностной пястной артерии, диаметром до 2,5—3 мм, после отхождения от нее волярной артерии V пальца. Она направляется дистально и в области пястно-фаланговых суставов главных пальцев делится на свои две концевых ветви (*17*): волярную латеральную артерию третьего пальца и волярную медиальную артерию четвертого пальца.

Каждая из названных артерий, диаметром до 1,5—2 мм, отдает: поперечную волярную артерию II и соответственно V пальцев, артерии первой фаланги, наружную артерию копытца, внутреннюю артерию пальцевого мякиша, артерии второй фаланги и венчика. Концевой ствол каждой пальцевой артерии, как внутренняя артерия копытца, погружается во внутреннее отверстие копытцевой кости, входит в канал последней, где и анастомозирует с наружной артерией копытца, образуя концевую дугу. От этой дуги отходят многочисленные веточки в кожу боковой стенки копытца, где формируют сосудистую сеть. До своего погружения в костный канал артерия дает целый ряд ветвей в кожу копытца.

α) Поперечная волярная артерия II и соответственно V пальцев отходят в области проксимальных концов первых фаланг главных пальцев (*16*). Каждая из них идет в поперечном направлении между фалангой и сухожилием глубокого пальцевого сгибателя и, выйдя на внешнюю поверхность пальца, направляется к третьей фаланге соответствующего бокового пальца; входит в канал копытцевой кости и анастомозирует с внешней ветвью волярной артерии данного пальца.

На своем пути поперечные волярные артерии пальцев отдают ряд кожных веточек на волярную и боковую поверхности пальцев и ряд веточек в сухожилия и связки, как внешние артерии главных пальцев.

β) Артерии первой фаланги идут в кожу, сухожилия и связки первой фаланги. Среди них есть веточки, питающие исключительно межпальцевый синус (a. sinusis interdigitalis).

пальца, где лежит опять поверхностно. Она отдает: кожную веточку, наружную артерию мякиша и погружается под роговой наконечник пальца, где отдает обильные ветви в кожную стенку копытца; достигает внешнего отверстия копытцевого канала и входит в последний.

б) Внутренняя артерия мякиша (*9*) отходит от пальцевой артерии перед погружением ее под роговой башмак в области второй фаланги, дистально от предыдущей. Идет в мякиш, на котором и анастомозирует с внешней артерией мякиша.

в) Артерии второй фаланги и артерии венчика отходят от пальцевой артерии и питают кожу, связки и сухожилия области второй фаланги, а также кожу венчика копытца.

Артерии тазовых конечностей

Брюшная аорта под 4—5-м поясничными позвонками делится на три ветви: правую и левую наружную подвздошные артерии, диаметром до 12 мм каждая, и общий ствол внутренних подвздошных артерий диаметром до 10,5 мм, который сейчас же (через 1 см) делится на правую и левую внутреннюю подвздошные артерии, диаметром до 6 мм каждая. Из дорзальной стенки общего ствола внутренних подвздошных артерий (близ его деления) отходит средняя крестцовая артерия до 2,5 мм диаметром.

Наружная подвздошная артерия

Наружная подвздошная артерия (a. iliaca externa) (рис. 112, *14*, и 113, *13*) направляется, прикрытая брюшиной, по медиальной поверхности подвздошной кости каудо-дистально к бедренному каналу, к которому и подходит вдоль кранио-медиального края большого поясничного мускула. Каудально рядом с артерией лежит одноименная вена, а краниально — наружный семенной нерв. На своем пути к бедренному каналу наружная подвздошная артерия отдает две толстые артериальные ветви.

1. Окружная глубокая подвздошная артерия (a. circumflexa ilium profunda) (рис. 113, *12*), диаметром около 5 мм, отходит в области малого поясничного мускула приблизительно на середине длины наружной подвздошной артерии (на расстоянии 3,5—4 см от ее начала), идет кранио-вентрально по медиальной поверхности поясничных мускулов. На уровне моклокового бугра она делится на две толстых ветви:

а) Краниальная ветвь сначала идет краниально по поясничным мускулам, которым отдает веточки, затем близ моклокового бугра вступает на медиальную поверхность внутреннего косого брюшного мускула, прободает последний и разветвляется в наружном косом брюшном мускуле, остальным брюшным мускулам, кроме прямого, также дает ветви.

б) Каудальная ветвь идет вместе с латеральным кожным нервом бедра по медиальной поверхности напрягателя широкой фасции бедра, на последнем идет вдоль его краниального края до коленного сустава, где и разветвляется на дорзальной и медиальной его поверхностях, затем в коже коленной складки и в подкожном мускуле брюха. На своем пути (в самом начале) она дает ветви в брюшные мус-

главого мускула бедра и в глубокий паховый лимфатический узел.

2. Глубокая бедренная артерия (a. profunda femoris) (*36*) очень толстая, диаметром до 8 мм, отходит от каудальной стенки наружной подвздошной артерии еще в брюшной полости, в области поясничного бугра. Прикрытая брюшиной вдоль большого поясничного мускула, она идет каудо-вентрально и у самого гребня лонной кости, по латеральной поверхности гребешкового мускула, выходит на медиальную поверхность проксимальной половины бедра, где и разветвляется в мускулах: гребешковом, медиальной половине четырехглавого мускула бедра, медиальной головке подвздошного мускула, аддукторе, стройном, полуперепончатом, полусухожильном, двуглавом мускуле бедра, наружном запирательном мускуле и в квадратном мускуле бедра. Большинство ветвей, особенно идущих в крупные мускулы, очень толстые, до 2—3 мм в диаметре. Одна из мышечных ветвей глубокой бедренной артерии, диаметром до 1,5 мм, идет дорзально в область запирательного отверстия, где и разветвляется в наружном и внутреннем запирательных мускулах, отдавая также питательную веточку во впадинную ветвь седалищной кости. Эта ветвь заменяет собой отсутствующую у оленя запирательную артерию.



Рис. 112. Схема артерий таза и бедра.

1 — брюшная аорта; *2* — поясничные арт.; *3* — средняя крестцовая арт.; *4* — внутренняя подвздошная арт.; *5* — пупочная арт.; *6* — подвздошно-поясничная арт.; *7* — краниальная ягодичная арт.; *8* — мочеполовая арт.; *9* — каудальная ягодичная арт.; *10* — внутренняя срамная арт.; *11* — внутренняя семенная арт.; *12* — каудальная брыжеечная арт.; *13* — окружная глубокая подвздошная арт.; *14* — наружная подвздошная арт.; *15* — глубокая бедренная арт.; *16* — каудальная надчревная арт.; *17* — наружная срамная арт., *18* — запирательная ветвь; *19* — окружная медиальная арт. бедра; *20* — краниальная бедренная арт.; *21* — окружная латеральная арт. бедра; *22* — арт. сафена; *23* — каудальная бедренная арт.; *24* — подколенная арт.; *25* — передняя большеберцовая арт.; *26* — задняя большеберцовая арт.; *27* — хвостовая арт.

Далее, одна из ветвей глубокой бедренной артерии диаметром до 3 мм, как окружная медиальная артерия бедра (a. circumflexa femoris medialis) (рис. 112, *19*) идет между наружным запирательным мускулом и квадратным мускулом бедра на латеро-плантарную поверхность бедра и у основания большого вертела делится на

ягодичный мускул и в двуглавый мускул бедра. Другая идет в средний ягодичный мускул.

В брюшной еще полости глубокая бедренная артерия отдает:

1) Тоненькую веточку, которая под брюшиной направляется в полость таза, где и разветвляется в жировой клетчатке на вентральной стенке таза и в вентральной связке мочевого пузыря.

2) Общий ствол наружной срамной и каудальной подчревной артерии (truncus pudendoepigastricus) (рис. 113, *15*) довольно толстый, диаметром до 4 мм, отходит от глубокой бедренной артерии против задней головки портняжного мускула; направляется вентрально по медиальной поверхности сухожилия внутреннего косого брюшного мускула и близ лонно-гребешкового возвышения делится на наружную срамную и каудальную надчревную артерии.

а) Наружная срамная артерия (a. pudenda externa) (рис. 112, *17*) у самок имеет диаметр до 3—3,5 мм, идет между внутренним косым брюшным мускулом и сухожилием прямого брюшного мускула к вымени, близ основания которого делится на две ветви: краниальную и каудальную. Из них каудальная ветвь входит в заднюю четверть вымени и разветвляется в ней. Она дает также веточку в поверхностный паховый лимфатический узел. Краниальная ветвь, более толстая, отдает две кожных ветви в кожу вентральной брюшной стенки краниально от молочной железы, а третья ее ветвь внедряется в железу, где снова делится на две более крупные ветви, которые, разветвляясь, идут в направлении к краниальному и каудальному соскам.

б) Каудальная надчревная артерия (*16*), диаметром до 2—2,5 мм, идет краниально по медиальной поверхности прямого брюшного мускула, ветвится в названном мускуле и внутреннем косом брюшном мускуле.

Отдав глубокую бедренную артерию, наружная подвздошная артерия переходит в бедренную артерию.

Бедренная артерия

Бедренная артерия (a. femoralis), диаметром до 9 мм, направляется в бедренный канал между обеими головками портняжного мускула, затем идет латерально от названного мускула в жолобе между гребешковым мускулом и латеральной головкой четырехглавого мускула бедра (рис. 113, *16*), перекрещивает медиальную поверхность бедренной кости в направлении к началу икроножного мускула и, погружаясь между головками последнего, становится подколенной артерией.

На своем пути бедренная артерия отдает: краниальную бедренную артерию, артерию сафена, верхнюю коленную артерию, мускульные ветви и каудальную бедренную артерию.

1. Краниальная бедренная артерия (a. femoris cranialis) (рис. 112, *20*, и рис. 113, *14*) отходит от дорзальной стенки бедренной артерии (близ ее начала) в виде мощного ствола диаметром до 5,5—6 мм, прикрытая в своем начале краниальной головкой портняжного мускула. Вместе с бедренным нервом она погружается между медиальной и прямой головками четырехглавого мускула бедра и сейчас же отдает на латеральную поверхность бедра латеральную окружную артерию, а сама разветвляется в обеих названных головках четырехглавого мускула бедра, а также и в промежуточной головке его.

femoris lateralis), диаметром до 4 мм, идет вместе в ветвью бедренного нерва на латеральную поверхность бедра, под латеральную головку четырехглавого мускула бедра, рассыпается на ряд прокси-

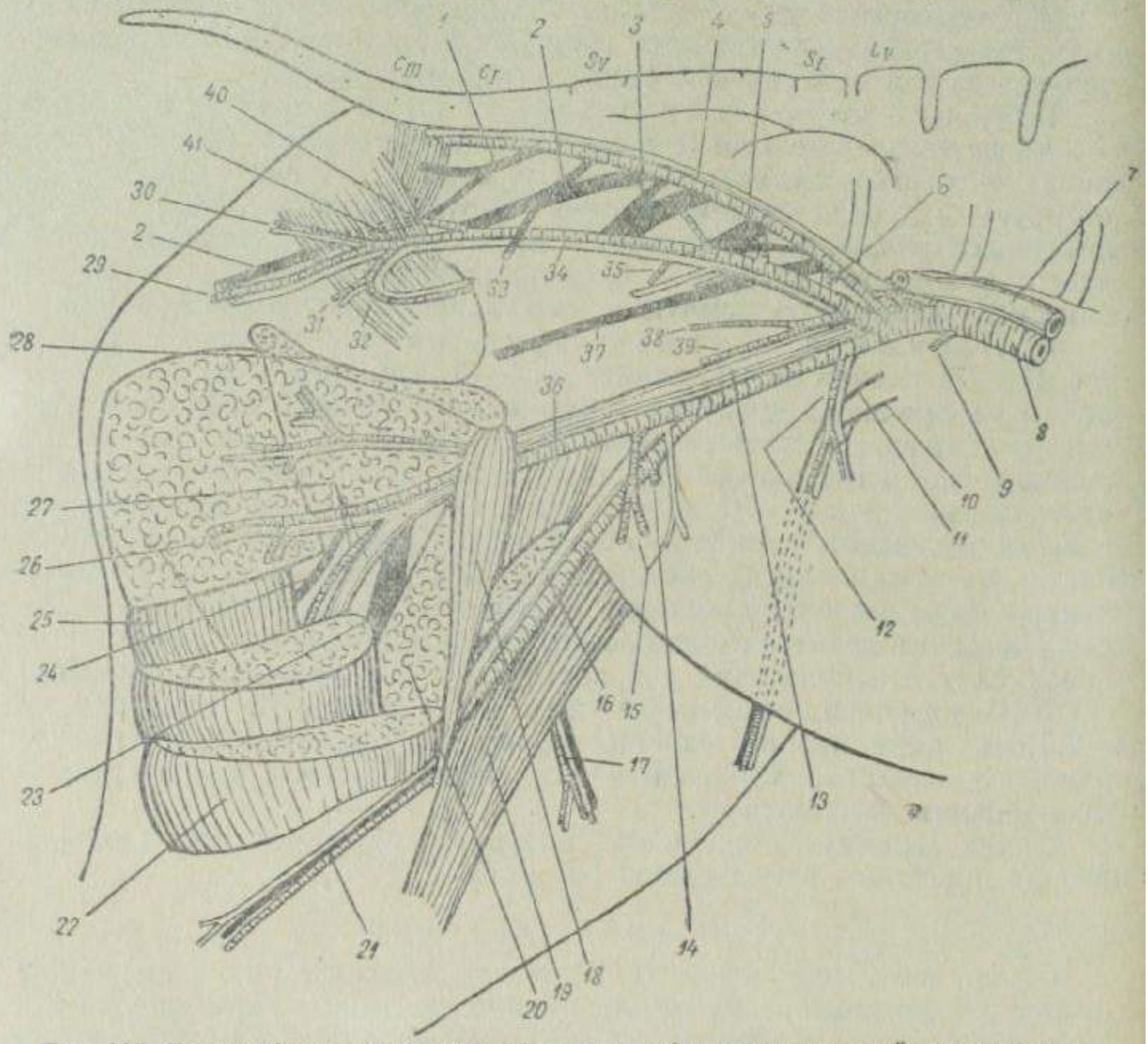

Рис. 113. Топография сосудов и нервов таза и бедра с медиальной поверхности.

1 — каудальный геморроидальный нерв и каудальный ягодичный нерв; *2* — срамной нерв; *3* — корень каудального кожного нерва бедра, седалищного нерва и вторая крестцовая арт.; *4* — средняя крестцовая артерия и вена; *5*— средний корень седалищного нерва и первая крестцовая арт.; *6* — подвздошно-поясничная арт.; *7* — каудальная полая вена; *8* — брюшная аорта; *9* — внутренняя семенная арт.; *10* — второй (краниальный стволик наружного семенного нерва) и *11* — третий поясничные нервы (поясничнo-кожный нерв); *12* — окружная глубокая подвздошная арт. и вена; *13* — наружная подвздошная арт. и вена; *14* — краниальная бедренная арт.; *15*— общий ствол наружной срамной и каудальной подчревной (арт. и вена); *16* — бедренная арт. и вена; *17* — верхняя коленная арт., вена и веточка от нерва сафенус; *18* — гребешковый мускул; *19* — портняжный мускул (часть его вырезана); *20* — аддуктор (разрез); *21* — арт., вена и нерв сафенус; *22* — стройный м. (срезан); *23*— седалищный нерв; *24* — плантарный кожный нерв голени; *25* — полусухожильный м.; *26* — полуперепончатый м. (частью срезан, частью вырезан), *27* — окружная медиальная арт. бедра и начало латеральной вены сафена; *28* — разрез таза; *29* — арт. и вена клитора; *30* — каудальная арт. и вена прямой кишки; *31* — арт. промежности; *32* — каудальная маточная арт. и вена; *33* — тазовый нерв; *34* — внутренняя подвздошная арт. и вена; *35* — средняя маточная вена и краниальная ягодичная арт.; *36* — глубокая бедренная арт. и вена; *37* — запирательный нерв; *38* — пупочная арт.; *39* — средняя маточная арт. *40* — каудальная ягодичная арт.; *41* —внутренняя срамная арт.; L_V — пятый поясничный, S_I и S_V — первый и пятый крестцовые, C_I и C_{III} — первый и третий хвостовые позвонки.

мальных и дистальных ветвей для ягодичных мускулов: среднего глубокого, добавочного и для капсулы тазобедренного сустава. Другая группа ветвей идет в латеральную, прямую и промежуточную

2. Артерия сафена (a. saphena) (рис. 113, *27*) отходит на середине бедра от бедренной артерии под портняжным мускулом, диаметром до 2,5 мм, направляется под кожу медиальной поверхности бедра, куда выходит в углу между портняжным и стройным мускулами вместе с одноименным нервом. Артерия, прикрытая фасцией, направляется дистально на медио-плантарную поверхность голени вдоль дорзо-медиального края икроножного мускула, а далее и ахиллова сухожилия, где к ней присоединяется кожный нерв голени. Достигнув скакательного сустава, артерия сафена отдает латеральную лодыжковую артерию. На своем пути до скакательного сустава артерия сафена отдает ряд небольших веточек, из которых одна идет на медиальную поверхность коленного сустава, другая, отходящая несколько ниже описанной, идет в плантарном направлении; в области дистальной трети голени отдает третью (сильную) кожную ветвь в плантарном направлении, кроме того дает ряд очень мелких веточек в кожу, фасции и в стройный мускул.

а) Латеральная лодыжковая артерия (a. malleolaris lateralis) (рис. 114, *2*) представляет собой довольно тонкую артерию, до 1,2 мм, идет дорзально от ахиллова сухожилия и разветвляется в коже латеральной поверхности области пятки. От нее отходит тоненькая возвратная заплюсневая артерия (a. tarsea recurrens) (*1*), которая по латеральной поверхности ахиллова сухожилия и далее по икроножному мускулу направляется проксимально. Она анастомозирует с веточкой от каудальной бедренной артерии.

Продолжающийся ствол артерии сафена идет по плантарной поверхности скакательного сустава, от него отходят:

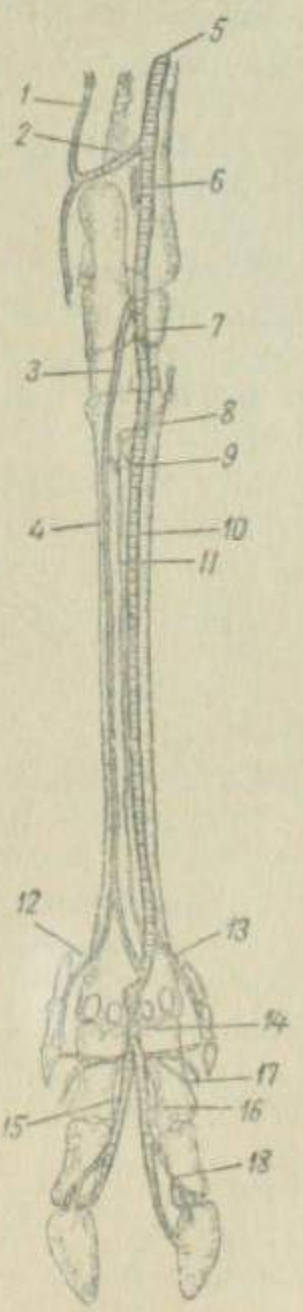

Рис. 114. Схема артерий задней лапы с плантарной поверхности.
1 — возвратная заплюсневая арт.; *2* — латеральная лодыжковая арт.; *3* — латеральная плантарная арт.; *4* — латеральная поверхностная плантарная плюсневая арт.; *5* — арт. сафена; *6* — возвратная большеберцовая арт.; *7* — медиальная плантарная арт.; *8* — прободающая заплюсневая арт.; *9* — плантарная проксимальная дуга; *10* — медиальная поверхностная плантарная плюсневая арт.; *11* — глубокая плантарная плюсневая арт.; *12* и *13* — плантарные арт. боковых пальцев; *14* — общая плантарная пальцевая арт.; *15* и *16* — плантарные арт. главных пальцев; *17* — плантарная ветвь первой фаланги; *18* — арт. пальцевого мякиша.

б) Три—пять кожных веточек.

в) Возвратная большеберцовая артерия (a. tibialis recurrens) (*6*) идет проксимально по медиальному краю поверхностного пальцевого сгибателя и анастомозирует с ветвью от подколенной артерии. В области еще заплюсны артерия сафена делится на латеральную и медиальную плантарные артерии.

г) Медиальная плантарная артерия (a. plantaris medialis) (*7*), диаметром до 1,5 мм, идет по медиальному краю сухожилия поверхностного пальцевого сгибателя вместе с плантарным медиальным нервом, причем артерия прободает нерв в области заплюсны.

медиальная поверхностная плантарная плюсневая артерия (a. metatarsea plantaris medialis superficialis) (*10*) вдоль медиального края того же сухожилия. На своем пути плюсневая артерия отдает ряд кожных ветвей. У дистального конца плюсны отдает плантарную артерию для второго пальца (*13*), а сама погружается под сухожилие глубокого пальцевого сгибателя, принимает в себя латеральную плантарную поверхностную плюсневую артерию и глубокую среднюю плантарную плюсневую артерию, если она встречается; образует с ними общий артериальный стволик, диаметром до 2 мм, и идет в межблоковую вырезку плюсневой кости, где вливается в общую пальцевую артерию главных пальцев.

д) Латеральная плантарная артерия (a. plantaris lateralis) (*3*) значительно тоньше медиальной, диаметр ее всего лишь до 0,8 мм, идет вместе с плантарным латеральным нервом между общей плантарной связкой заплюсны и сухожилием глубокого пальцевого сгибателя на латеральную поверхность заплюсны. У проксимального конца плюсны она образует анастомоз с прободающей заплюсневой артерией и далее идет дистально, как латеральная поверхностная плюсневая артерия (a. metatarsea plantaris lateralis superficialis) (*4*), вдоль латерального края сухожилия глубокого пальцевого сгибателя. На дистальном конце плюсны она отдает плантарную артерию пятого пальца (*12*), а сама погружается под сухожилие глубокого пальцевого сгибателя, где и вливается в медиальную поверхностную плантарную плюсневую артерию. В области плюсны она также отдает ряд кожных веточек.

3. Верхняя коленная артерия (a. genu suprema) представляет собой довольно значительную ветвь, диаметром до 2,8 мм, которая отходит от бедренной артерии в области дистальной трети бедра. Она идет косо дорзо-дистально, вначале прикрыта с медиальной своей поверхности портняжным мускулом. По выходе из-под мускула артерия идет вдоль плантарного края медиальной головки четырехглавого мускула бедра и сопровождается веточкой от нерва сафенус. Она разветвляется в медиальной части капсулы коленного сустава, в коже, дает также ветви в коленную чашку и в сухожилия, которые на ней закрепляются.

4. Мускульные ветви (в количестве четырех) отходят от бедренной артерии в плантарном направлении. Они довольно толстые, до 2—3 мм. Питают аддуктор, стройный мускул, полуперепончатый (три ветви), и одна более толстая ветвь идет дорзально в медиальную головку четырехглавого мускула бедра.

5. Каудальная бедренная артерия (a. femoris caudalis) (рис. 112, 23) отходит от бедренной артерии в области дистального конца бедра над прикреплением икроножного мускула тремя ветвями: восходящей, нисходящей и мускульной. Все три ветви отходят одна за другой и сильно развиты.

а) Восходящая ветвь, несколько более тонкая, диаметр ее до 4,5 мм, идет по плантарной поверхности бедренной кости в латеропроксимальном направлении и делится вскоре на две крупных ветви, до 4 и 3 мм толщиной, для двуглавого мускула бедра и для латеральной головки четырехглавого мускула бедра. Третья, слабая веточка, диаметром до 1,6 мм, идет под латеральной головкой четырехглавого

б) Нисходящая ветвь, несколько более толстая, диаметром 3 мм, является второй самостоятельной ветвью каудальной бедренной артерии. Она отходит от бедренной артерии рядом с предыдущей, идет дистально по заднелатеральному краю икроножного мускула, в который отдает ветви, по латеральной поверхности ахиллова сухожилия достигает дистальной трети голени, где анастомозирует с возвратной заплюсневой артерией.

в) Мускульная ветвь, довольно толстая, диаметром до 3,5 мм, отходит непосредственно рядом с нисходящей ветвью каудальной бедренной артерии, идет между обеими головками икроножного мускула, в котором и разветвляется, давая также ветви и для поверхностного пальцевого сгибателя.

6. Питающая веточка бедренной кости отходит от бедренной артерии, идет проксимально под полуперепончатым мускулом; встречается лишь при наличии плантарного сосудистого отверстия на бедренной кости. При наличии же дорзального отверстия соответствующая артерия отходит от краниальной бедренной артерии.

Подколенная артерия

Подколенная артерия (a. poplitea) является непосредственным продолжением бедренной артерии после отхождения от нее трех ветвей каудальной бедренной артерии (рис. 112, *24*). Подколенная артерия, диаметром до 5 мм, представляет собой очень короткий ствол, который идет между обеими головками икроножного мускула и латерально от поверхностного пальцевого сгибателя на плантарную поверхность капсулы коленного сустава между мыщелками бедра. Дойдя до подколенного мускула, она делится на переднюю и заднюю большеберцовые артерии. На своем пути она отдает четыре ветви: одну веточку, диаметром до 1 мм, в сустав к крестовидным связкам и полулунным менискам; другую, диаметром до 1 мм, на медиальную поверхность сустава; третью, диаметром до 1,5 мм, на латеральную поверхность сустава; четвертую, диаметром до 2 мм, в икроножный мускул и в поверхностный пальцевый сгибатель. От последней артерии отходит тоненькая веточка, которая по медио-плантарному краю икроножного мускула идет до начала ахиллова сухожилия и далее, вместе с большеберцовым нервом, доходит до дистальной трети голени, где и разветвляется в фасции, в коже и анастомозирует с возвратной большеберцовой артерией.

Задняя большеберцовая артерия (a. tibialis posterior) слабо развита, диаметр до 2,5 мм, является только мускульной ветвью. Она отходит от подколенной артерии у проксимального края подколенного мускула, по плантарной поверхности которого и направляется дистально, отдавая ему ветви, погружается под поверхностную медиальную головку глубокого пальцевого сгибателя и разветвляется во всех трех головках названного мускула.

Передняя большеберцовая артерия

Передняя большеберцовая артерия (a. tibialis anterior) более мощная артерия (диаметр до 5 мм) чем задняя, является непосредственным продолжением подколенной артерии, после ответвления задней большеберцовой артерии, идет между подколенным мускулом и большеберцовой костью косо в латеро-дистальном направлении

поверхность голени, где идет под передним большеберцовым мускулом, а затем вдоль медиального края особого разгибателя четвертого пальца. На дистальном конце голени она проходит под кольцевидной связкой и спускается на дорзальную поверхность скакательного сустава. Она отдает на плантарную поверхность прободающую заплюсневую артерию, а сама становится средней дорзальной плюсневой артерией.

На своем пути передняя большеберцовая артерия дает целый ряд крупных и мелких ветвей.

1. Две мускульные ветви отходят одна за другой, в самом начале от передней большеберцовой артерии. Одна веточка идет в особый разгибатель четвертого пальца, длинный малоберцовый, передний большеберцовый мускулы и в большеберцовую кость. Другая ветвь разветвляется во всех мускулах дорзо-латеральной поверхности голени и даже в глубокой латеральной головке глубокого пальцевого сгибателя.

2. Питательная артерия большой берцовой кости, диаметром до 1,5 мм, идет в сосудистое отверстие большеберцовой кости.

3. Малоберцовая артерия (a. peronaea) (рис. 115, *3*) отходит от передней большеберцовой артерии на середине голени, представляет собой сравнительно тонкую ветвь, диаметром до 1,5 мм. Она идет поверхностно между длинным пальцевым разгибателем и особым разгибателем IV пальца в сосудисто-нервном пучке вместе с поверхностным малоберцовым нервом и дорзальной латеральной плюсневой веной. При этом нерв занимает среднее положение, артерия лежит медиально, а вена латерально. На плюсну она переходит по дорзо-латеральной поверхности сухожилий пальцевых разгибателей. Достигнув межпальцевого пространства, малоберцовая артерия вливается в общую пальцевую артерию. На своем пути малоберцовая артерия отдает до 20—25 кожных веточек в кожу заплюсны, плюсны и главных пальцев.

4. Ветви для дорзальной заплюсневой сосудистой сети отходят от большеберцовой артерии в области заплюсны с латеральной и медиальной поверхностей сустава, диаметром до 1,2 мм каждая.

5. Прободающая заплюсневая артерия (a. tarsea perforans (рис.114, *8*, и рис. 115, *4*), диаметром до 1,5 мм, идет в заплюсневый канал между четвертой и третьей заплюсневыми костями и плюсневой костью и выходит на плантарную поверхность плюсны через проксимальный межкостный канал; анастомозирует с обеими плантарными артериями, образуя под началом межкостного мускула плантарную проксимальную дугу.

Из проксимальной плантарной дуги выходит очень тонкая глубокая плантарная плюсневая артерия (рис. 114, *17*). Она идет вместе с сильно развитой одноименной веной между плюсной и межкостным мускулом. Эта артерийка очень слабо развита и часто не достигает плантарной дуги у дистального конца плюсны.

6. Дорзальная плюсневая артерия (a. metatarsea dorsalis) (рис. 115, *2*), диаметром до 2,5 мм, является непосредственным продолжением передней большеберцовой артерии после ответвления прободающей заплюсневой артерии. Она проходит между обеими головками короткого пальцевого разгибателя в дорзальный плюсневый желоб вместе с глубоким малоберцовым нервом, располагаясь лате-

правлении для сухожилий пальцевых разгибателей, проходит вместе с нервом дистальный межкостный канал плюсны и появляется в межпальцевом пространстве; анастомозирует с обеими поверхностными плантарными плюсневыми артериями и с глубокой плантарной плюсневой артерией, образуя вместе с ними дистальную плантарную дугу. Вследствие указанных анастомозов дорзальная плюсневая артерия увеличивается почти вдвое в своем диаметре, до 5 мм, и таким образом формируется общая пальцевая артерия (*5*). В нее именно, дистально от плюсны, вливается малоберцовая артерия. Общая пальцевая артерия вскоре же делится на плантарную латеральную артерию III пальца и плантарную медиальную артерию IV пальца.

1) Плантарная латеральная артерия III пальца, диаметром до 2,5 мм, идет вдоль сухожилий пальцевых сгибателей к третьей фаланге и погружается в отверстие фаланги (рис. 114, *16*). На своем пути она отдает ряд ветвей.

а) Плантарная ветвь первой фаланги, диаметром до 1,5 мм, отходит на середине первой фаланги и тотчас же погружается под сухожилие глубокого пальцевого сгибателя (*17*), выходит на медио-плантарную поверхность фаланги и делится на проксимальную и дистальную веточки. Из них проксимальная веточка, диаметром до 1 мм, идет на латеральную поверхность II пальца, анастомозирует с веточкой от плантарной второй пальцевой артерии и входит в отверстие копытцевой кости II пальца.

Дистальная, более тонкая, веточка, диаметром до 0,5 мм, как медиальная артерия III пальца, разветвляется в коже медиальной поверхности названного пальца, анастомозирует с веточками от малоберцовой артерии и от нижеследующей.



Рис. 115. Схема артерий задней лапы с дорзальной поверхности.

1 — передняя большеберцовая арт.; *2* — дорзальная плюсневая арт.; *3* — малоберцовая арт.; *4* — прободающая заплюсневая арт.; *5* — общая пальцевая арт.; *6* — арт. венчика.

б) Артерия пальцевого мякиша, диаметром до 2 мм, отходит от пальцевой артерии в области проксимального конца второй фаланги (*18*), идет под сухожилие глубокого пальцевого сгибателя. Выйдя на медиальную поверхность III пальца, она погружается в мякиш и близ рогового башмака делится на латеральную и медиальную веточки, которые, анастомозируя, образуют подошвенное кольцо.

в) Артерия венчика, диаметром до 1,5 мм, отходит от пальцевой артерии на середине второй фаланги (*115, 6*), идет на дорзальную поверхность, затем поворачивает на медиальную поверхность и анастомозирует с артерией мякиша.

г) Дорзальные и плантарные ветви копытцевой кости идут в основу кожи копытца, ветвясь дихотомически.

2) Плантарная медиальная артерия IV пальца идет

рию IV пальца и соответственно другие.

Внутренняя подвздошная артерия

Внутренняя подвздошная артерия (a. iliaca interna) (рис. 112, *4*, и 113, *34*) отходит от короткого общего ствола обеих внутренних подвздошных артерий и направляется к малой седалищной вырезке по внутренней поверхности широкой тазовой связки. Она отдает ряд ветвей.

1. Пупочная артерия (a. umbilicalis) (рис. 113, *33*), диаметром до 4 мм, направляется в боковой связке мочевого пузыря к последнему. У самок в самом своем начале она отдает среднюю маточную артерию (a. uterina media) (*39*) диаметром до 1,5 мм. Эта последняя идет в направлении к яичнику, затем поворачивает каудально и в широкой маточной связке достигает рогов и тела матки, в которых и ветвится. В остальной своей части пупочная артерия облитерирована.

2. Подвздошно-поясничная артерия (a. iliolumbalis) (*6*) очень слабо развита, диаметром всего лишь до 1—1,5 мм, идет в пояснично-подвздошный мускул и в тазовый лимфатический узел.

3. Краниальная ягодичная артерия (a. glutaea cranialis) (*35*) отходит часто двумя довольно толстыми, до 3—3,5 мм, ветвями. Одна ветвь идет каудально от крыла подвздошной кости, а другая — краниально от седалищной ости. Первая дает: ветвь в медиальную головку подвздошного мускула, питающую артерию для подвздошной кости и первую крестцовую артерию, которая направляется на средний корень седалищного нерва (*5*). Отдав названные ветви, она выходит на латеральную поверхность подвздошной кости, где разветвляется в среднем ягодичном мускуле, в добавочном и дает ветви в краниальную часть двуглавого мускула бедра. Вторая ветвь идет только в ягодичные мускулы (во все три).

4. Вторая крестцовая артерия отходит против второй ветви краниальной ягодичной артерии к каудальному толстому корню седалищного нерва и идет с ним в канал крестцовой кости (*3*). Диаметр ее до 0,5 мм.

Продолжающийся ствол внутренней подвздошной артерии, диаметром до 4,5 мм, близ малой седалищной вырезки делится на две ветви.

5. Более толстая, до 4 мм, каудальная ягодичная артерия (a. glutaea caudalis) (*40*) направляется в двуглавый мускул бедра.

6. Более тонкая, до 2,5 мм, внутренняя срамная артерия (a. pudenda interna) (*41*) идет в тазовой полости и медиально от хвостового мускула отдает у самок толстую, до 1,5 мм, каудальную маточную артерию (a. uterina caudalis) (*32*). Она идет на влагалище, шейку и тело матки, на их вентральные поверхности и анастомозирует с ветвями средней маточной артерии, отдает также веточки в жир дна тазовой полости и одну в облитерированный конец пупочной артерии, по которой достигает мочевого пузыря, как краниальная пузырная артерия, и разветвляется в нем; также дает веточки и в уретру. Далее внутренняя срамная артерия отдает не менее толстую каудальную артерию пря-

кишки и в анус, а сама идет у самок в половые губы и в клитор, а у самцов — в половой член, как дорзальная удовая артерия (a. dorsalis penis).

Средняя крестцовая артерия

Средняя крестцовая артерия (a. sacralis media) (*4*) непарная, идет по середине вентральной поверхности крестцовой кости каудально, слева от одноименной вены, отдает пятую поясничную артерию, которая сейчас же делится на две ветви — правую и левую поясничные артерии. Затем от нее же отходят третья и четвертая крестцовые артерии. У первого хвостового позвонка средняя крестцовая артерия становится хвостовой артерией (a. coccygea) и идет до кончика хвоста. От нее позади первого хвостового позвонка отходят боковые хвостовые артерии (aa. caudae laterales dorsales et ventrales), которые делятся на дорзальные и вентральные. Они также идут к кончику хвоста и отдают метамерно поперечные ветви.

Вены большого круга кровообращения

Вены большого круга кровообращения соединяются, в конце концов, в три вены, которые входят в правое предсердие: краниальную и каудальную полые вены и левую непарную вену.

А. Краниальная полая вена

Краниальная полая вена (vena cava cranialis) представляет собой непарный ствол, который лежит вентрально и справа от общего плече-головного (артериального) ствола, краниально от сердца (рис. 116, *28*). Она образована венами, которые соответствуют артериям, отходящим от общего плече-головного ствола, и носят за некоторым исключением те же названия. От краниальной полой вены отходят три вены.

I. *Шейно-реберный ствол*, парный, на правой стороне, близ головки третьего ребра, делится на краниальную — более слабую ветвь, вторую межреберную вену, и каудальную — более толстую ветвь. Последняя разделяется на поперечную шейную вену, от которой отходят третья межреберная вена и общий ствол для четвертой и пятой межреберных вен. На левой стороне от шейно-реберного ствола отходит (в самом его начале) также и позвоночная вена (рис. 116 и 105).

II. *Позвоночная вена*, парная, на правой стороне отходит самостоятельно от полой вены, краниально от предыдущего ствола, отдает первую межреберную вену, затем глубокую шейную вену и погружается в межпоперечный канал вместе с одноименной артерией. На левой стороне позвоночная вена отходит от шейно-реберного ствола.

III. *Внутренние грудные вены*, правая и левая, отходят иногда общим стволом.

Далее краниальная полая вена делится на правую и левую безымянные вены (v. anonymae), каждая же из них разделяется на яремную и подмышечную вены.

IV. *Яремная вена* (v. jugularis), диаметром до 14 мм, лежит до-

кожным мускулом шеи и кожей. В каудальной своей части она лежит непосредственно на трахее, вентрально от сонной артерии, а в краниальной отделяется от них плече-подъязычным мускулом. От яремной вены отходят в самом ее начале:

1. Каудальная щитовидная вена.
2. Трахеальная вена.
3. Сильная мускульная ветвь в дорзальную мускулатуру шеи.

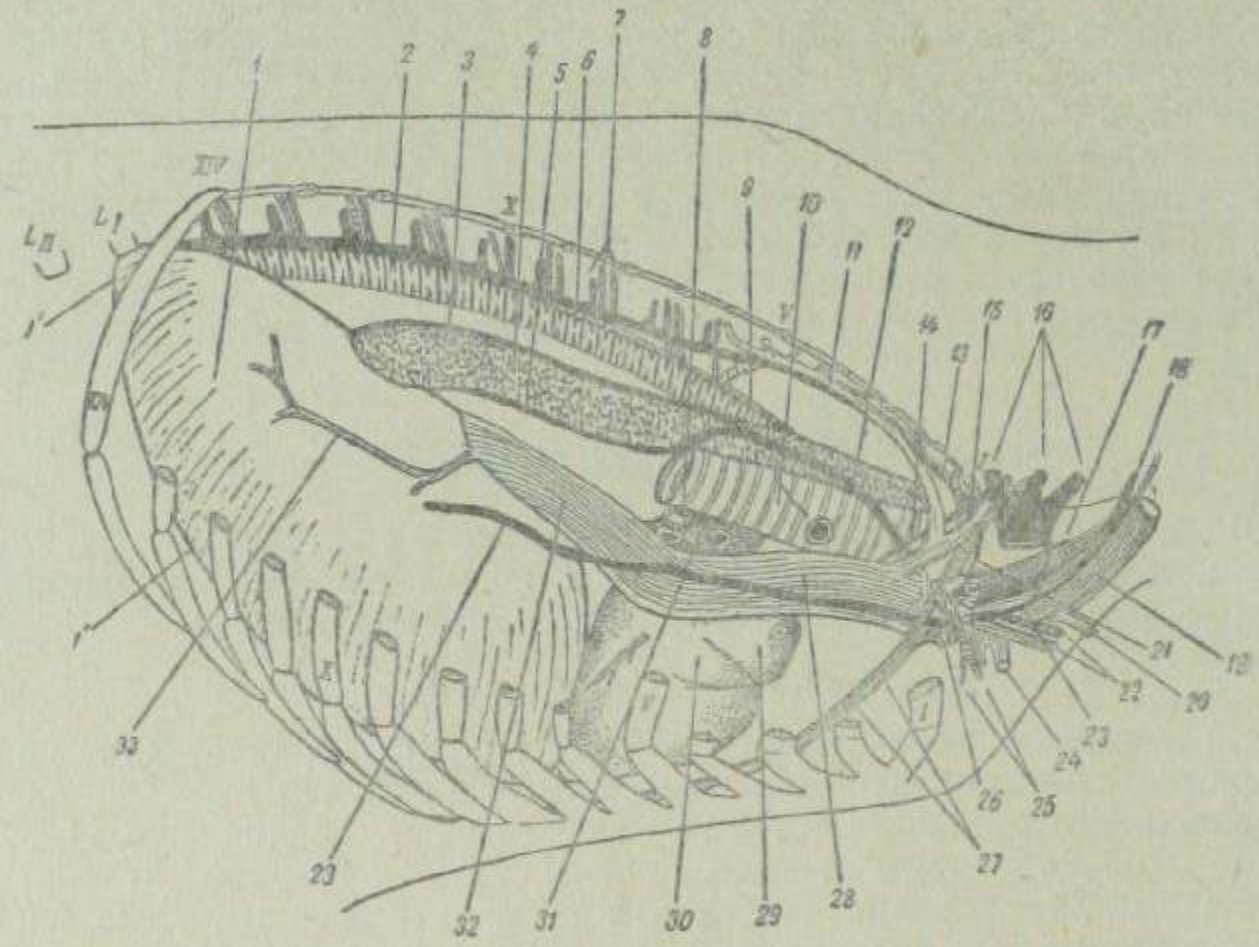

Рис. 116. Топография сосудов и нервов грудной полости справа.

1 — диафрагма; *1'* — ее линия прикрепления на ребрах; *2* — аорта; *3* — дорзальный пищеводный нерв; *4* — пищевод; *5* — вентральный пищеводный нерв; *6* — пограничный симпатический ствол; *7* — соединительная ветвь от симпатического ганглия и межреберные артерия и вена; *8* — правая ветвь легочной арт.; *9* — грудной проток; *10* — трахея и устье бронха для правой верхушечной доли; *11* — верхняя межреберная вена; *12* — правый вагус; *13* — верхняя межреберная арт.; *14* — сердечный нерв; *15* — звездчатый ганглий; *16* — *VIII*—*VII* и *VI* корни плечевого сплетения; *17* — возвратный нерв; *18* — сонная арт. и вагус; *19* — яремная вена; *20* — подкожная плечевая вена; *21* — ветвь от звездчатого ганглия к вагусу; *22* — плече-шейный ствол (арт. и вена); *23* — диафрагматический нерв; *24* и *25* — наружные грудные арт. и вена; *26* — подмышечная вена; *27* — внутренние грудные арт. и вена; *28* — краниальная полая вена; *29* — правое сердечное ушко; *30* — правый желудочек сердца; *31* — левое предсердие и устья сердечных вен; *32* — каудальная полая вена; *33* — диафрагматическая вена; *I*, *V*, *X*, *XIV* — ребра; L_I и L_{II} — поперечные отростки поясничных позвонков.

4. Вена околоушной слюнной железы отходит под III—II шейными позвонками от яремной вены, идет с одноименной артерией и делится на две ветви. Одна из них идет в железу, а другая в мускулатуру (рис. 117, 2).

5. Краниальная щитовидная вена (*3*) идет с одноименной артерией, пересекая с латеральной стороны общую сонную артерию и вагосимпатикус; отдает те же ветви, что и артерия.

6. Затылочная вена (*7*), поднимаясь дорзально, прободает околоушную железу и медиально от добавочного нерва идет в крыловое отверстие атланта, пройдя которое разветвляется в муску-

В крыловой ямке она отдает мыщелковую вену (*10*, и рис. 118, *12*), которая по атланту и по капсуле затылочно-атлантного сустава идет краниально к телу основной кости, подходит к одноименной артерии и идет с ней в черепную полость, где соединяется с базилярной системой венозных синусов. Одна из ее ветвей, идущая в разорванное отверстие, называется аборальной вентральной мозговой веной (v. cerebralis ventralis aboralis) (*11*, и рис. 118, *13*).

7. Наружная челюстная вена является одной из двух концевых ветвей яремной вены; она отходит в области атланта и на-

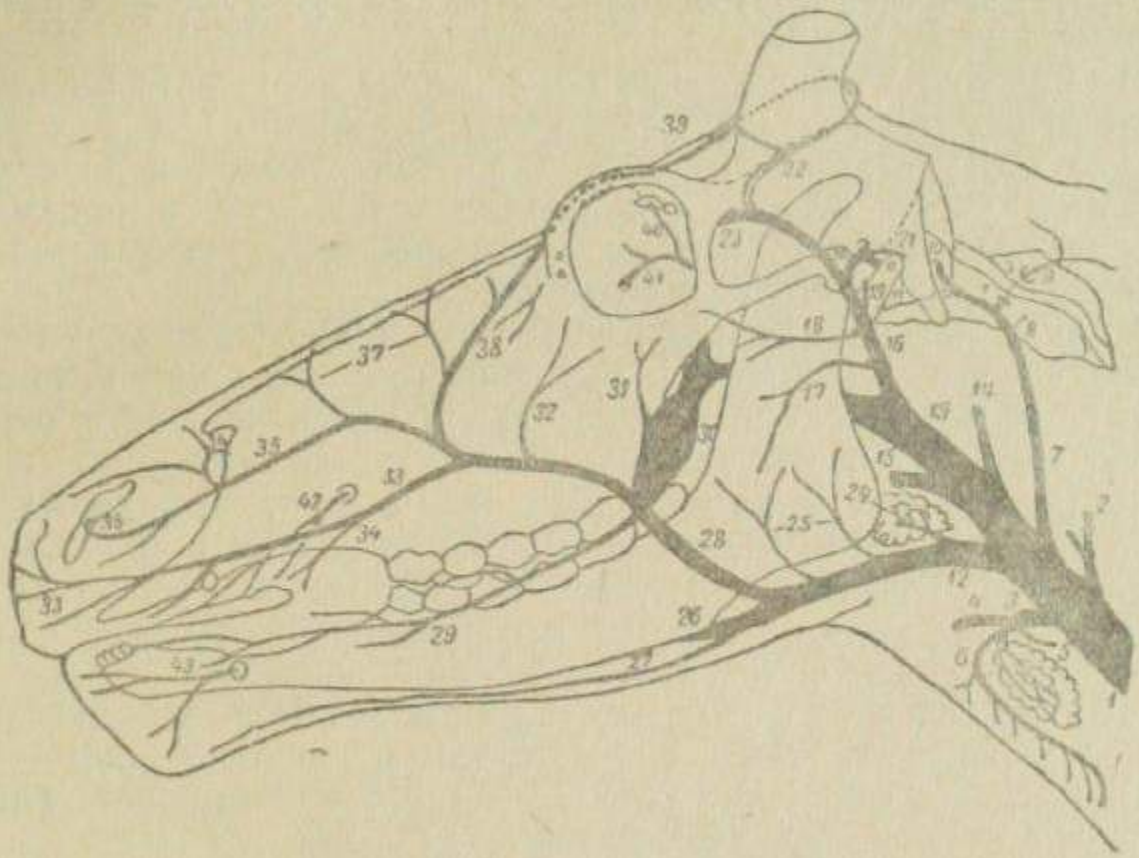

Рис. 117. Схема поверхностных вен головы (по Н. И. Акаевскому).

1 — яремная вена; *2* — околоушная вена; *3* — краниальная щитовидная вена; *4* — гортанная вена; *5* — пищеводо-трахеальный ствол; *6* — трахеальная ветвь; *7* — затылочная вена; *8* — питательная вена атланта; *9* — мускульная ветвь; *10* — мыщелковая вена; *11* — аборальная вентральная мозговая вена, *12* — наружная челюстная вена; *13* — внутренняя челюстная вена; *14* — большая ушная вена; *15* — дорзальная вена языка; *16* — поверхностная височная вена; *17* — аборальная вена жевательного мускула; *18* — поперечная лицевая вена; *19* — передняя ушная вена; *20* — оральная дорзальная мозговая вена; *21* — глубокая ушная вена; *22* — латеральная вена рога; *23* — глазничная вена; *24* — вена подчелюстной железы; *25* — ветви для наружного жевательного мускула; *26* — язычная вена; *27* — подъязычная вена; *28* — поверхностная лицевая вена; *29* — нижняя губная вена; *30* — глубокая лицевая вена; *31* — оральная вена наружного жевательного мускула; *32* — вена нижнего века; *33* — верхняя губная вена; *34* — вена угла рта; *35* — латеральная носовая вена; *36* — оральные носовые вены; *37* — дорзальные носовые вены; *38* — вена угла глаза; *39* — медиальная вена рога; *40* — надглазничная вена; *41* — решетчатая вена; *42* — подглазничная вена; *43* — подбородочная вена.

правляется через околоушную слюнную железу к сосудистой вырезке нижней челюсти (*12*).

До вырезки она отдает две вены: вену подчелюстной слюнной железы (*24*) и язычную вену (*26*). Последняя идет под кожей между сухожилием грудино-челюстного мускула и поперечным мускулом нижней челюсти. Она отдает подъязычную вену и, прободая последний названный мускул, уходит вглубь подчелюстного пространства, где подходит к подъязычному нерву, с которым

Подъязычная вена (*27*) идет орально между нижней челюстью и поперечным мускулом нижней челюсти, прикрытая лишь подкожным мускулом и кожей. На уровне первого коренного зуба она отдает подбородочную вену и, прободая подкожный мускул, подходит к подъязычной артерии, вместе с которой и разветвляется.

Через сосудистую вырезку наружная челюстная вена выходит на лицевую поверхность черепа как поверхностная лицевая вена (*23*), которая идет с лицевой артерией. Она соединяется с глубокой лицевой веной. Помимо нижней губной вены (*29*), она отдает часто двойную вену нижнего века (*32*), затем верхнюю губную вену (*33*) и делится на вену угла глаза и латеральную носовую вену.

1) Латеральная носовая вена (*35*) иногда двойная, отдает одну или две дорзальных носовых вены (*37*) и оральную носовую вену (*36*) для слизистой оболочки носовой полости.

2) Вена угла глаза (*38*) направляется, как и предыдущая, непосредственно по костям черепа к медиальному углу глаза, переходит на лоб, где и делится на две вены.

а) Медиальная вена рогового отростка (*39*) отдает вену верхнего века, лобную вену, и впереди рогового отростка поперечным анастомозом она соединяется с латеральной веной рогового отростка, с которой анастомозирует также и позади основания рога.

б) Надглазничная вена (*40*) идет аборально, прикрытая веной рогового отростка. Она отдает вену лобной пазухи и через надглазничное отверстие попадает в глазницу, где отдает решетчатую вену (*41*), которая идет вместе с одноименной артерией, а сама вливается в венозное сплетение глазничной вены.

8. Внутренняя челюстная вена является второй концевой ветвью яремной вены (*13*). От нее отходит несколько вен.

1) Большая ушная вена (*14*) идет с одноименной артерией, только не дает глубокой ушной вены.

2) Дорзальная вена языка (*15*) проходит в углу деления общей сонной артерии на обе челюстные артерии и по дорзальному краю большой ветви подъязычной кости идет в корень языка.

3) Поверхностная височная вена (*16*, и рис. 118, *2*) идет с одноименной артерией и ее ветвями. Она дает аборальную вену наружного жевательного мускула (*17*), которая лежит дорзально от поперечной лицевой артерии. Далее концевая каудальная ветвь поверхностной височной вены дает глубокую ушную вену (*21*), ветвящуюся с одноименной артерией, и оральную дорзальную мозговую вену (v. cerebralis dorsalis oralis) (*20*, и рис. 118, *1*); последняя входит через засуставное отверстие в черепную полость и сообщается с дорзальной системой венозных синусов твердой мозговой оболочки.

Концевая краниальная ветвь поверхностной височной вены идет вместе с одноименной артерией и делится на две вены:

а) Латеральная вена рогового отростка (*22*, и рис. 118, *17*) анастомозирует спереди и сзади от основания рога с одноименной медиальной веной.

б) Глазничная вена (*23*) входит через специальное отверстие периорбиты в глазницу вместе с латеральным нервом рогового отростка. Она идет по латеральному глазному мускулу вентрально

глазницы (рис. 118, 23). На своем пути глазничная вена отдает две ветви. Из них латеральная ветвь (*20*) идет в латеральные и вентральные глазные мускулы, а слезная вена (*22*) идет в слезную железу и в дорзальные глазные мускулы.

Чудная венозная сеть орбиты образуется тремя венами: глазничной (*19*), надглазничной (*15*) и решетчатой (*16*). Из сети вентрально выходят один или два венозных ствола (*24*), которые входят через глазнично-круглое отверстие в черепную полость и соединяются с базилярной системой венозных синусов.

4) Нижняя зубная вена (*3*) идет с одноименной артерией.

5) Оральная вентральная мозговая вена (v. cerebralis ventralis oralis) (*4*) идет через овальное отверстие в черепную полость, где соединяется с базилярной системой венозных синусов.

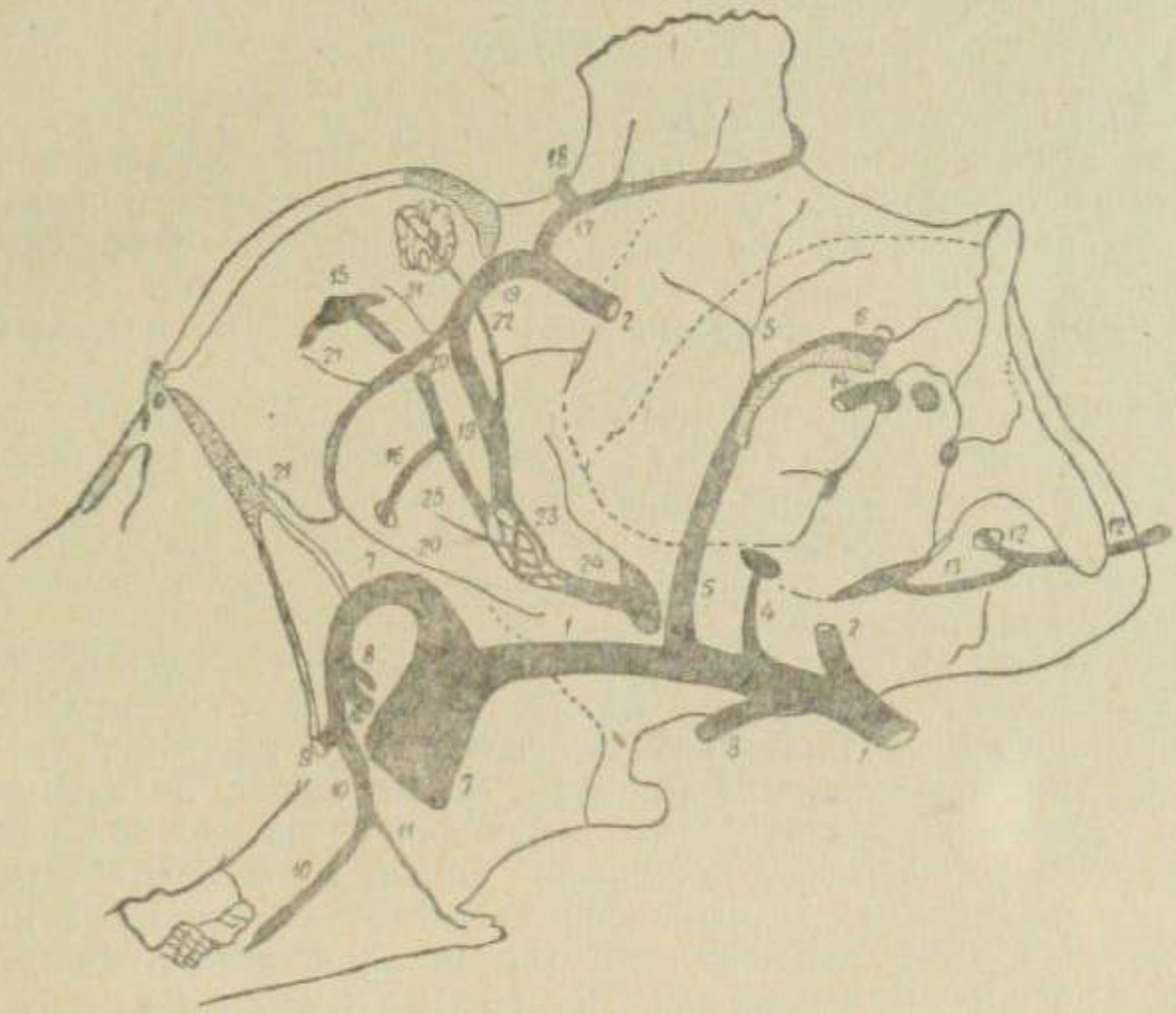

Рис. 118. Схема глубоких вен головы (по Н. И. Акаевскому).

1 — внутренняя челюстная вена; *2* — поверхностная височная вена; *3* — нижняя зубная вена; *4* — оральная вентральная мозговая вена; *5* — глубокая височная вена; *6* — аборальная дорзальная мозговая вена; *7* — глубокая лицевая вена; *8* — клино-небная вена; *9* — подглазничная вена; *10* — большая небная вена; *11* — малая небная вена; *12* — мышелковая вена; *13* — аборальная вентральная мозговая вена; *14* — оральная дорзальная мозговая вена; *15* — надглазничная вена; *16* — решетчатая вена; *17* — латеральная вена рога; *18* — анастомоз между венами рога; *19* — глазничная вена; *20* — ее латеральная и *21* — мускульные ветви; *22* — слезная вена; *23* — чудная венозная сеть глазницы; *24* — ее анастомоз с базилярной системой венозных синусов; *25* — ресничная вена.

6) Глубокая височная вена (*5*) разветвляется с одноименной артерией, отдает аборальную дорзальную мозговую вену (v. cerebralis dorsalis aboralis) (*6*), которая входит в височный канал и соединяется с дорзальной системой венозных синусов.

7) Глубокая лицевая, или щечная, вена рис. 117 *30*, и рис. 118, *7*) лежит между бугром верхней челюсти и наружным жевательным мускулом вместе с одноименной артерией. В средней своей части

вен: клино-небной, подглазничной, большой небной и оральной веной наружного жевательного мускула (рис. 117, *31*). Аборально она соединяется с внутренней челюстной веной (рис. 118, *1*), а орально—с поверхностной лицевой веной (рис. 117, *23*).

Так как глубокая лицевая вена клапанов не имеет, то ток крови в ней возможен как во внутреннюю челюстную вену, так равно и в поверхностную лицевую вену.

а) Клино-небная вена (рис. 118, *8*) вступает через одноименное отверстие в носовую полость, где делится на латеральную и медиальную ветви, которые образуют венозное сплетение в слизистой оболочке раковин и носовых ходов. Латеральная ветвь идет на носовые раковины, а медиальная — на перегородку носовой полости.

б) Подглазничная вена (*9*) довольно слабо развита. Она вместе с артерией и нервом входит в одноименный канал верхней челюсти и по выходе из-под глазничного отверстия ветвится в лицевой мускулатуре (рис. 117, *42*).

в) Большая небная вена (*10*) отдает малую небную вену (*11*) в мягкое нёбо, а сама идет в твердое нёбо непосредственно под слизистой оболочкой (не в канале). Анастомозируя с одноименной веной другой стороны, она образует венозное сплетение твердого нёба, более сильно развитое в оральной половине нёба.

V. *Вены грудной конечности* представлены двумя магистралями: поверхностной и глубокой.

Глубокая магистраль начинается с подмышечной вены, которая далее переходит в плечевую вену. Обе отдают ветви, вполне соответствующие артериям области лопатки и плеча. Но на предплечье глубокая магистраль с ее ветвями отходит на второй план и развита очень слабо. Ее место занимает поверхностная магистраль, идущая на пальцы.

Она начинается подкожной веной плеча (v. cephalica humeri) диаметром до 6,5 мм, которая отходит от яремной вены у краниального края подключичного мускула, а каудально от него, от яремной же вены отходит наружная грудная вена, которая разветвляется в грудных мускулах. Подкожная вена плеча идет поверхностно под кожей, в боковой грудной борозде, между плече-головным мускулом и поверхностным грудным. Она достигает сгибательной поверхности локтевого сустава и далее направляется по дорзальной поверхности предплечья дистально, как подкожная вена предплечья (v. cephalica antibrachii) (рис. 119, *1*). На границе дистальной трети предплечья она отдает на дорзальную поверхность запястья и пясти добавочную подкожную вену (v. cephalica accessoria) (*2*), а сама переходит на медиальную поверхность дистального конца предплечья, где в нее вливается слабо развитая срединная вена. Далее, по медиальной поверхности запястья, подкожная вена предплечья переходит на медиальную поверхность проксимального конца пясти и вскоре же погружается под межкостный мускул, где и идет, как волярная глубокая средняя пястная вена (v. metacarpea volaris profunda media), непосредственно по волярной поверхности кости к пальцам. На дистальном конце пясти она делится на три ствола: более крупные внешние волярные вены главных пальцев, т. е. медиальную третьего и латеральную четвертого пальцев и отходящий между ними общий стволик для вну-

т. е. латеральную третьего и медиальную четвертого пальцев. Эта вена значительно тоньше внешних. От внешних пальцевых волярных вен, в самом их начале, отходят внутренние волярные пальцевые вены для боковых пальцев, т. е. латеральная для второго и соответственно медиальная для пятого пальцев.

Добавочная вена предплечья на проксимальной четверти пясти вливается в волярную глубокую среднюю пястную вену, но перед этим отдает тоненькую поверхностную медиальную волярную пястную вену (*3*), которая идет по волярному медиальному краю пястной кости и вливается во внешнюю вену третьего пальца, до ответвления вены ко второму пальцу. Соответственно этой имеется и латеральная поверхностная волярная пястная вена, которая также вливается во внешнюю вену четвертого пальца, а происходит из очень тонкой локтевой вены, идущей вместе с артерией. Она также анастомозирует на проксимальной четверти пясти с глубокой волярной средней пястной веной, вследствие чего здесь образуется пястная волярная вена.

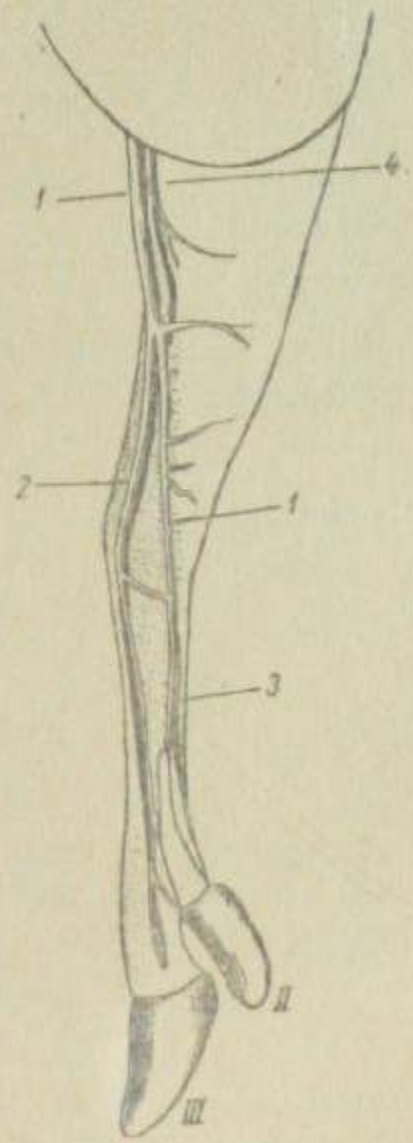

Рис. 119. Схема подкожных сосудов и нервов грудной конечности с медиальной поверхности.

II — второй, III — третий пальцы грудной конечности.

1 — подкожная вена предплечья и поверхностный лучевой нерв; *2* — добавочная вена и поверхностный лучевой нерв; *3* — срединолучевая арт. и медиальная волярная пястная вена; *4* — кожная ветвь мускульно-кожного нерва.

Б. Непарная левая вена

Непарная левая вена [v. hemiazygos (seu v. azygos sinistra)] является общим стволом правых и левых межреберных вен (с 6-й по 14-ю). Она выходит из венечного синуса правого предсердия, огибает справа и сзади основание сердца по венозной борозде и выходит на левую сторону сердца (рис. 102, *20*); перекрещивает слева легочные вены и артерию и направляется слева от аорты к позвоночному столбу, где идет каудально, дорзально от аорты и слева от межреберных артерий (рис. 105, *21*). В нее, помимо межреберных вен, впадают первая пара поясничных вен, бронхиальная и пищеводная вены.

В. Каудальная полая вена

Каудальная полая вена (v. cava caudalis) (рис. 116, *32*) более толстая чем краниальная. От правого предсердия она (в особой брыжейке полой вены) направляется к отверстию каудальной полой вены в диафрагме; проходит через него в брюшную полость и вдоль печени, принимая из последней печеночные вены, направляется к позвоночному столбу, вдоль которого и идет справа от аорты в каудальном направлении. Под последними поясничными позвонками она делится на правую и левую наружные подвздошные вены и общий ствол внутренних подвздошных вен. Названные вены идут вместе с одно-

Каудальная полая вена на своем пути, до деления, отдает, помимо упомянутых печеночных вен, диафрагматические вены, почечные вены, внутренние семенные вены и парные поясничные вены, кроме первой вены.

I. *Вены тазовой конечности*, также как и грудной, представлены глубокой и поверхностной магистралями, причем последних две, но

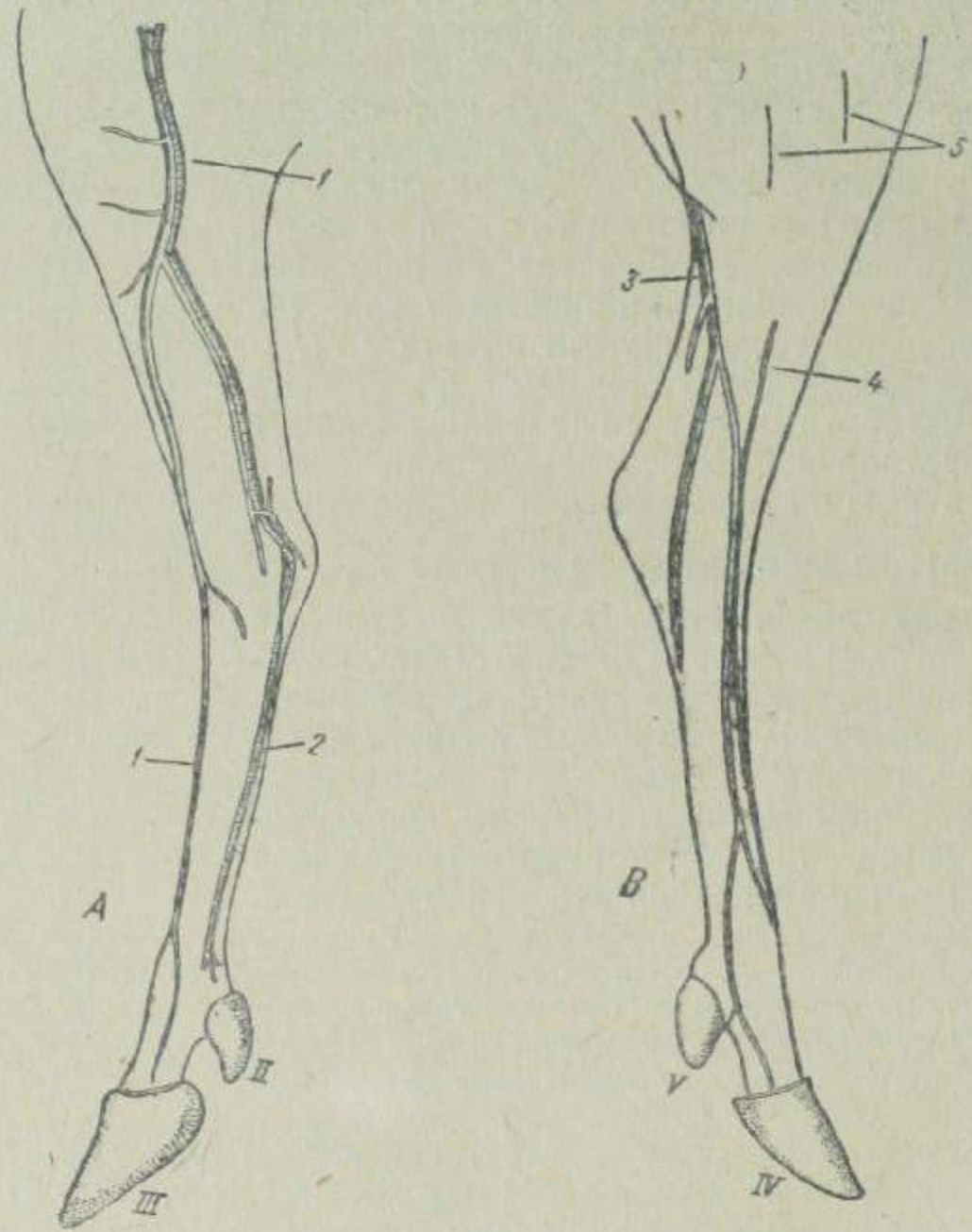

Рис. 120. Подкожные сосуды и нервы тазовой конечности: *A* — с медиальной и *B* — с латеральной поверхностей.

1 — большая (медиальная) вена сафена, артерия и нерв сафенус; *2* — плантарный медиальный нерв и артерия; *3* — малая (латеральная) вена сафена и плантарный кожный нерв голени; *4* — поверхностный малоберцовый нерв; *5* — кожные нервы.

обе начинаются только в области бедра. Вены таза и тазовой полости идут в общем с одноименными артериями. Также идет и глубокая магистраль в области бедра, но в области голени она развита слабо, так как заменяется поверхностными магистралями. Последние представлены большой и малой венами сафена, причем малая сафена развита значительно сильнее большой сафена.

Большая, или медиальная, вена сафена (v. saphena medialis)

на медиальную поверхность бедра под кожу, от которой отделяется фасцией, и идет на голень вместе с артерией и нервом сафенус. На середине голени она отходит от артерии и направляется на дорзо-медиальную поверхность заплюсны, где и спускается на плюсну, поверхностно и медиально от сухожилий пальцевых разгибателей, как дорзальная плюсневая медиальная вена (v. metatarsea dorsalis medialis). В области пальца плюсневая вена дает медиальную вену третьего пальца и анастомоз к плантарной вене второго пальца.

Малая, или латеральная, вена сафена (v. saphena lateralis) (*3*) выходит также из бедренной вены и идет дистально вдоль латероплантарной поверхности икроножного мускула. На середине голени она подходит к каудальному кожному нерву голени, краниально от ахиллова сухожилия, идет вместе с нервом дистально и вскоре отдает на дорзо-латеральную поверхность заплюсны ветвь, которая переходит на плюсну как дорзальная латеральная плюсневая вена (v. metatarsea dorsalis lateralis). Последняя спускается к пальцам вдоль латерального края сухожилий пальцевых разгибателей в общем сосудисто-нервном пучке, лежа поверхностно под кожей; в области пальца дает латеральную вену четвертого пальца и анастомоз к плантарной вене пятого пальца.

Продолжающийся ствол малой вены сафена, после ответвления дорзальной латеральной плюсневой вены, идет на латеральную поверхность заплюсны, как заплюсневая латеральная вена, и у проксимального конца плюсны погружается под начало межкостного мускула. Идет он по плантарной поверхности плюсневой кости, как глубокая средняя плантарная плюсневая вена (v. metatarsea plantaris profunda media), до дистального конца плюсны и выходит между ножками межкостного мускула на его плантарную поверхность, отдает плантарные вены к боковым пальцам. Далее он идет общим стволом в межпальцевое пространство главных пальцев и делится на внутренние вены главных пальцев, т. е. латеральную для третьего и медиальную для четвертого пальцев.

Передняя большеберцовая вена дает среднюю дорзальную глубокую плюсневую вену.

II. *Воротная вена* (v. porta) начинается из капилляров селезенки и желудочно-кишечного тракта, без прямой кишки. Эти капилляры переходят в вены, которые соответствуют ветвям чревной и краниальной брыжеечной артерий. Все вены, соединяясь, образуют непарную воротную вену. Последняя идет в ворота печени и распадается на ряд междолевых печеночных вен, которые в дольках печени распадаются на капиллярную венозную сеть. Из этой сети уже снова образуются печеночные вены, впадающие в каудальную полую вену

Кровеносные сосуды малого круга кровообращения

Легочная артерия (a. pulmonalis) выходит из правого желудочка и, пройдя около 5 см, делится дихотомически на правый и левый стволы, диаметром до 19 мм каждый (рис. 102, *2*).

Правая ветвь легочной артерии идет вентрально от правого бронха. Она отдает ветвь для правой верхушечной доли, которая делится на краниальную, диаметром до 9 мм, и каудальную, диаметром до 8 мм, ветви, затем направляется вдоль правого бронха каудально

и ветвится с ним.

Вместе с ветвями легочной артерии и каудально от последней идут вены, которые, соединяясь, выходят из легкого, как легочные вены, и впадают в левое предсердие в количестве пяти-шести; из них две, наиболее крупные, имеют диаметр до 23 мм, остальные несколько меньше.

ОРГАНЫ ЛИМФООБРАЩЕНИЯ

Органы лимфообращения состоят из лимфатических пространств, сосудов, узлов и лимфы.

Лимфатические пространства разделяются на лимфатические щели, лимфатические синусы и лимфатические полости. Лимфатические щели находятся вокруг нервных волокон (перине-вральные лимфатические пространства), в основном веществе рыхлой соединительной ткани и хряща, между клетками многослойных эпителиев. Лимфатические синусы находятся в ворсинках тонких кишек. Лимфатические полости представлены всеми серозными полостями: плевральной, перикардиальной и перитонеальной, синовиальными полостями капсул суставов, сумок и сухожильных влагалищ, подоболочечными пространствами мозга, как головного, так и спинного, вместе с внутримозговыми полостями, пери- и эндолимфатическими пространствами внутреннего уха и камерами глазного яблока.

Лимфатические сосуды разделяются на лимфатические капилляры и лимфатические сосуды.

Лимфатические капилляры начинаются из лимфатических пространств открыто. Устроены они наподобие кровеносных капилляров.

Лимфатические сосуды по строению напоминают вены, но клапанов в них больше. Как правило, все лимфатические сосуды проходят через включенные по ходу их лимфатические узлы; количество лимфатических сосудов громадно. Вследствие того, что они имеют очень тонкие стенки, через которые просвечивает лимфа, а к тому же еще и незначительный диаметр, то подавляющее большинство лимфатических сосудов может быть обнаружено лишь при специальной инъекции их. Лимфатические сосуды по своему расположению разделяются на поверхностные и глубокие. Первые лежат под кожей и имеют независимый от кровеносных сосудов и нервов ход. Они идут в разных направлениях к соответствующему лимфатическому узлу. Глубокие же лимфатические сосуды идут преимущественно в составе сосудисто-нервных пучков.

Наиболее крупным лимфатическим сосудом является грудной проток (ductus thoracicus) (рис. 105, *12*, и 116, *9*). Он начинается расширением — поясничной цистерной, которая лежит в области первых поясничных позвонков. В нее вливаются крупные лимфатические сосуды из лимфатических узлов тазовых конечностей, тазовых стенок и брюшных органов. Грудной проток выходит из краниального конца цистерны и через аортальное отверстие диафрагмы входит в грудную полость, где идет по дорзальной поверхности аорты двумя стволами. На уровне 6-го грудного позвонка оба ствола отходят от позвоночного столба вентрально, а на уровне 4-го грудного позвонка обра-

и, расширяясь ампулообразно, вливается в основание левой яремной вены на уровне первого ребра. Перед своим впадением в вену он получает левый трахеальный лимфатический проток, собирающий лимфу из головных и шейных лимфатических узлов. Правый трахеальный лимфатический проток открывается или самостоятельно, или также в грудной проток. Иногда грудной проток перед своим впадением в яремную вену делится на две коротких ветви.

Лимфатические узлы — это органы, вставленные по ходу лимфатических сосудов. Они имеют очень разнообразную форму, чаще бобовидную, с углублением сбоку — воротами узла. Величина их очень разнообразна, от долей миллиметра до 32 мм и даже более, но чаще встречаются от 15 до 30 мм. Лежат они в строго определенных местах, особенно на скелетных мускулах, и собирают лимфу с того органа, на котором лежат, например легкие, печень и пр., или с определенного участка тела, который таким образом является корневой областью или корнем для данного узла; например, подмышечный лимфатический узел собирает лимфу с грудной конечности, подколенный — с тазовой конечности и т. д. Приносящие лимфу сосуды входят по всей поверхности узла, а выносящие сосуды в меньшем количестве, но более крупные, выходят из ворот узла. Они направляются или в грудной проток, или предварительно проходят еще через один лимфатический узел.

Лимфатический узел построен из соединительнотканной основы, которая состоит из капсулы и отходящих от нее внутрь узла трабекул. В основе заложена паренхима узла, состоящая из ретикулярной ткани, которая формирует фолликулярные тяжи; последние сплетаются в сеть. Между остовом и фолликулами с их тяжами остается щелевидное пространство, сообщающееся с полостью как приносящих, так и выносящих лимфатических сосудов. Таким образом лимфатические узлы играют роль фильтра для лимфы. В них лимфа очищается благодаря активному участию клеток узла. Кроме того, лимфатические узлы являются центрами размножения белых кровяных телец, которые из узла поступают в лимфу и далее в кровь.

Лимфа — это бесцветная жидкость, которая выполняет лимфатические пространства. По составу своему она сходна с плазмой крови.

Лимфатические узлы

А. Лимфатические узлы в области головы

1. Околоушный лимфатический узел [lymphonodus (ln.) parotideus], величиной до 30×20×10 мм, лежит краниально от основания суставного отростка нижней челюсти, прикрытый латерально дорзо-краниальным углом околоушной слюнной железы (рис. 60, 9).

2. Заглоточный латеральный лимфатический узел (ln. retropharyngeus lateralis), величиной до 23×15×5 мм, лежит дорзо-латерально от дорзального угла подчелюстной слюнной железы в крыловой ямке атланта, каудально от большой ветви подъязычной кости. Латерально узел прикрыт околоушной слюнной железой.

3. Заглоточный медиальный лимфатический узел (ln. retropharyngeus medialis), величиной до 30×15×7 мм, лежит

и медиально от большой ветви подъязычной кости и двубрюшного мускула (рис. 61, *19*). Помимо большого узла, есть еще один-два более мелких узла.

4. Подчелюстной лимфатический узел (ln. mandibularis), величиной до 35 × 12 × 7 мм, лежит непосредственно под кожей, близ сосудистой вырезки, в подчелюстном пространстве впереди от грудино-челюстного мускула (рис. 46, *30*).

Б. Лимфатические узлы шеи

1. Поверхностный шейный лимфатический узел (ln. cervicalis superficialis), величиной до 34 × 17 × 8 мм, лежит впереди лопаточно-плечевого сустава, прикрытый латерально плече-атлантным мускулом.

2. Глубокие шейные лимфатические узлы (lnn. cervicales profundi), мелкие узелки, лежат на шейной части трахеи, на боковых ее поверхностях вдоль сосудисто-нервных пучков.

3. Реберно-шейный лимфатический узел (ln. costocervicalis), величиной до 12 × 12 × 4 мм, лежит впереди первого ребра, медиально от лестничного мускула.

В. Лимфатические узлы грудной конечности

Подмышечные лимфатические узлы (lnn. axillares) в количестве трех, величиной до 15 × 9,9 × 8 и 13 × 10 мм, лежат на медиальной поверхности концевого сухожилия большого круглого мускула, каудально от лопаточно-плечевого сустава.

Г. Лимфатические узлы тазовой конечности

1. Подколенный лимфатический узел (ln. poplitaeus), величиной до 20 × 11 мм, лежит между латеральной головкой икроножного мускула и двуглавым мускулом бедра.

2. Лимфатический узел коленной складки, или надколенный (ln. subiliacus), величиной до 28 × 11 × 7 мм, лежит на середине расстояния между коленной чашкой и моклоком на медиальной поверхности напрягателя широкой фасции у его краниального края.

3. Поверхностные паховые лимфатические узлы (lnn. inguinales superficiales) лежат у самцов в количестве двух или одного, величиной до 25 × 11 × 7 мм, каудально от семенного канатика с боков от полового члена. У самок они лежат также в количестве двух или одного, величиной до 22 × 13 мм, на каудальной части молочной железы и называются надвыменными лимфатическими узлами (lnn. supramammarici).

4. Глубокий паховый лимфатический узел (ln. inguinalis profundus) лежит в углу между наружной подвздошной артерией и окружной глубокой подвздошной артерией. Величина левого узла до 34 × 24 мм, а правого до 36 × 17. Выносящий лимфатический сосуд имеет диаметр до 2,5 мм.

Д. Лимфатические узлы грудной клетки и органов грудной полости

1. Межреберные, или дорзальные грудные, лимфатические узлы (lnn. thoracales dorsales) лежат в виде маленьких узелков

2. Грудинные, или вентральные грудные, лимфатические узлы (lnn. thoracales ventrales). Количество их непостоянно. Краниальный грудной лимфатический узел, величиной до 20×11×5 мм, лежит в первом или во втором межреберном пространстве величиной до 30×17 мм. В четвертом межреберном пространстве встречаются маленькие узелки, а в пятом — лежит каудальный грудной узел величиной до 18×11 мм. Узлы прикрыты медиально поперечным грудным мускулом.

3. Средостенные лимфатические узлы (lnn. mediastinales) представляют собой большое количество мелких и крупных узлов, лежащих в различных участках средостения. Более мелкие лежат между аортой и позвонками и в вентральной части средостения, а более крупные — вентрально от аорты.

Каудально от сердца в средостении лежат три крупных узла. Один из них самый каудальный, величиной до 85×12×5 мм, лежит на уровне 12—13-го грудных позвонков.

Краниально от описанного узла располагается средний узел меньших размеров, величиной до 40×7×3 мм, а краниально от него еще один узел величиной до 18×6 мм. Из последних двух узлов выносящие лимфатические сосуды идут в проток каудального узла, который достигает диаметра до 2—3 мм и вливается в грудной проток на уровне 3—4-го грудного позвонка.

Краниально от сердца лежат лишь мелкие лимфатические узелки.

4. Бронхиальные лимфатические узлы (lnn. bronchiales) разделяются по своему положению на дорзальные, правые и левые. Лежат они в области бифуркации трахеи. Левые лимфатические узлы встречаются в количестве до четырех, величиной до 22×9, 13×7 и 21×21×21 (треугольной формы) и 19×32 мм. Лежат они между трахеей, аортой и сердцем. Дорзальный лимфатический узел один, величиной до 19×10 мм. Лимфатический узел правой верхушечной доли, величиной до 30×8 мм, лежит впереди бронха. Лимфатический выносящий проток впадает или в грудной проток, или непосредственно в вену рядом с грудным протоком.

Е. Лимфатические узлы брюшных и тазовых стенок

1. Поясничные лимфатические узлы (lnn. lumbales), мелкие, лежат на поясничных позвонках близ поясничных артерий. Количество их непостоянно.

2. Медиальные подвздошные лимфатические узлы (lnn. iliacae mediales) лежат краниально от начала наружной подвздошной артерии, слева — величиной до 32×11 мм, справа — до 14×9 мм. Лежат они по одному, по два или по три, разной величины.

3. Тазовые лимфатические узлы (lnn. hypogastrici) лежат на крестцовой кости латерально от внутренней подвздошной артерии. Количество непостоянно (один—три). Величина до 11×5×2 мм, чаще меньше.

4. Крестцовые лимфатические узлы (lnn. sacrales) лежат на теле крестцовой кости близ прикрепления широкой тазовой связки

Ж. Лимфатические узлы на органах брюшной и тазовой полостей

1. Желудочные лимфатические узлы лежат на каждом отделе желудка и носят соответствующие названия, например правые и левые рубцовые, сычужные и т. д. В частности, на рубце они лежат в продольных бороздках в количестве нескольких штук, причем два-три из них довольно крупные, особенно справа, до 23×16 и 19×13 мм. На малой кривизне сычуга, близ книжки, лежит до семи узлов различной величины—от 7×7 до 17×8 мм. Слева близ дна книжки на артерии лежат три-четыре узла величиной до 33×9 мм и менее.

2. Брыжеечные лимфатические узлы лежат в брыжейке тонкой кишки, очень крупные, длиной до 30 см или менее, но в большом количестве. Отдельные узелки различной величины лежат между витками ободочной кишки. Количество их также различно.

3. Печеночные лимфатические узлы лежат в воротах печени, вентрально от воротной вены в количестве двух, величиной до 22×18 и 10×11 мм, и между полой веной и хвостатой долей печени — один узел величиной до 17×5 мм.

4. Почечные лимфатические узлы в количестве одного-двух лежат впереди от почечной артерии. Величина их до 16×12 мм.

5. Лимфатические узлы прямой кишки лежат на каудальной брыжеечной артерии в количестве трех, величиной от 13×4 мм — каудальный до 10×4 мм — краниальный.

ОРГАНЫ КРОВЕТВОРЕНИЯ

К органам кроветворения у взрослого животного относятся: красный костный мозг, который помещается в губчатом веществе костей, селезенка и уже описанные лимфатические узлы.

Селезенка (lien) имеет плоскую вытянуто-овальную форму с каудо-вентральным более острым краем и краниальным более тупым. Длина селезенки различна: в дорзо-вентральном направлении она достигает 10—16 см, а в кранио-каудальном направлении от 15 до 19 см (и даже до 23 см у карагасских оленей). Вес от 50 до 112 г (а у карагасских оленей даже до 300 г).

Селезенка лежит слева от дорзального рубцового мешка (рис. 78, *3*), вытянута в кранио-каудальном направлении (она более широкая, чем длинная), каудальный более острый конец ее лежит свободно на протяжении до 7 см, в то время как в остальной своей части она плотно соединяется клетчаткой с рубцом, а также с диафрагмой (под 1-м поясничным позвонком и последними двумя грудными позвонками). У дорзального края селезенки, приблизительно на середине длины правой ее поверхности, но ближе к краниальному краю, находится ямка — ворота селезенки (hilus lienis), в которые входят селезеночная артерия, вена, а вместе с ними и нервы. Краниально селезенка достигает двенадцатого ребра, дорзально — середины последнего ребра, а каудально — уровня поперечного отростка 2—3-го (4-го) поясничных позвонков.

СИСТЕМА ОРГАНОВ ВНУТРЕННЕЙ СЕКРЕЦИИ

Органы внутренней секреции характеризуются отсутствием выводных протоков, вследствие чего выделяемые ими гормоны поступают непосредственно в кровь и лимфу. Гормоны это особые химические вещества, которые разносятся кровью по всем тканям и органам, на работу которых они и оказывают свое влияние — или тормозящее, или, напротив, возбуждающее.

Часть органов внутренней секреции анатомически обособлена, к таковым относятся: щитовидная железа, эпителиальные тельца, надгрудинный узел, надпочечники, параганглии.

Другая часть органов находится в анатомической связи с другими органами; например, гипофиз и эпифиз являются придатками головного мозга, где они и будут описаны.

Наконец, третья часть органов включена в другие органы как микроскопические структуры. К числу таковых относятся островки Лангерганса в поджелудочной железе, интерстициальная ткань между извитыми канальцами семенников и желтые тела яичников.

Щитовидная железа (glandula thyreoidea) является парной железой продолговато-овальной (миндалевидной) формы, длиной до 46—35 мм, толщиной до 16—10 мм и шириной до 20—15 мм. Она лежит дорзально от трахеи, сбоку от пищевода и каудально от перстневидного хряща гортани (рис. 61, *17*); каудальным концом своим достигает до третьего трахеального хряща.

Состоит она из соединительнотканного остова, образующего капсулу, и паренхимы. Паренхима состоит из эпителиальных пузырьков, заполненных коллоидом. Железа обильно снабжается кровью. Гормон ее влияет на общий обмен веществ в организме.

Эпителиальные тельца, или паращитовидные железы (glandulae parathyreoideae), представляют собой небольшие тельца округлой формы. Одно тельце, длиной до 2,5 мм, лежит на краниальном конце щитовидной железы под капсулой, с латеральной стороны близ дорзального края (рис. 61, *17*). Другое тельце, несколько более крупное, до 8 мм, лежит краниально от щитовидной железы на пластинке перстневидного хряща.

Эпителиальные тельца состоят из соединительнотканной стромы, в которой заложены эпителиальные клетки. Гормон их влияет на кальциевый обмен веществ и разрушает ядовитые продукты обмена веществ.

Околопочечные, или надпочечные, железы (glandulae suprarenales) парные, лежат впереди и медиально от каждой почки.

Правая околопочечная железа достигает длины до 28—38 мм, ширины до 13—16 мм и толщины до 8—10 мм. Форма продолговато-овальная. Лежит близ печени на каудальной полой вене. Вес от 1,5 до 2,5 г (рис. 76, *12*, и 92, *7*).

Левая околопочечная железа имеет неправильную бобовидную или сердцевидную форму, достигает длины до 22—31 мм, ширины до 13—22 мм и толщины до 6—10 мм. Вес от 1,0 до 3,2 г. Она лежит непосредственно позади краниальной брыжеечной артерии, под левой ножкой диафрагмы, на уровне 1—2-го поясничных позвонков.

По консистенции околопочечные железы довольно плотные, поверхность гладкая, снаружи покрыты фиброзной капсулой. На разрезе резко выделяется корковый более темный слой, лежащий на пе-

НЕРВНАЯ СИСТЕМА

Нервная система состоит из центральных органов. К ним относятся: головной и спинной мозг со спинномозговыми ганглиями и ганглиями черепномозговых нервов. Периферические органы нервной системы представлены всеми нервами, выходящими как из головного, так и из спинного мозга на периферию тела.

Периферическая часть нервной системы подразделяется, в свою очередь, на соматические нервы и вегетативные.

К соматическим нервам относят все чувствительные нервы, идущие с периферии в центр, и все двигательные нервы, идущие из центра в произвольную мускулатуру.

К вегетативным нервам относят двигательные и секреторные нервы, которые идут опять же из мозга, но главным образом в гладкую мускулатуру решительно всех органов, где только она есть, например в мускулатуру желудочно-кишечного тракта, сосудов и т. д., и во все железы, как, например, в железы желудочно-кишечного тракта, в железы кожи и т. д. Таким образом вегетативные нервы идут в органы, не подчиненные воле животного.

В отличие от соматических нервов, вегетативные нервы имеют свои центры в головном и спинном мозге лишь в определенных их отделах, вследствие чего вегетативную части нервной системы и делят на парасимпатическую и симпатическую части нервной системы.

Парасимпатическая часть имеет центры в головном мозге: в области четыреххолмия и продолговатого мозга и в спинном мозге, в области его крестцовых сегментов.

Симпатическая часть имеет центры только в грудо-поясничной части спинного мозга.

Парасимпатические нервы из головного мозга выходят вместе с черепномозговыми нервами. Волокна, выходящие с глазодвигательным нервом, достигают сфинктера зрачка и ресничного мускула в глазу; выходящие с лицевым нервом достигают слезной железы и слюнных желез—подчелюстной и подъязычной; выходящие с языкоглоточным нервом достигают околоушной слюнной железы; наконец, выходящие с блуждающим нервом идут во все внутренности, включая и сердце.

Из крестцовой части спинного мозга парасимпатические нервные волокна выходят в составе тазовых нервов (см. нервы тазовой конечности) и идут до мочевого пузыря, половых органов и в концевой

руют одни и те же органы, но функция их взаимнопротивоположна: например, блуждающий нерв вызывает замедление работы сердца и ускорение перистальтики кишек, а симпатический нерв, напротив, работу сердца ускоряет, а перистальтику кишек задерживает, и т. д.

Основной структурной единицей всей нервной системы являются нервные клетки, которые вместе с их отростками называются нейронами. В каждом нейроне различают тело, дендриты, т. е. отростки, по которым раздражения передаются в тело нейрона, и нейрит, т. е. отросток, по которому раздражения передаются из тела нейрона на периферию.

Нейроны, соединяясь друг с другом своими отростками, образуют цепи нейронов. Нервный процесс, протекающий в этой цепи, называется рефлексом.

Схема рефлексов такова. Допустим, поступившее извне, с кожи, раздражение передается через дендрит в тело чувствительного (рецепторного) нейрона, из него по нейриту раздражение, уже так или иначе измененное, передается на дендриты и тело вставочного (одного или многих) нейрона. Далее через нейриты вставочного нейрона раздражение передается на дендриты и тело двигательного (эффекторного) нейрона, а через нейрит последнего уже на мускул или соответственно в железу.

Тела чувствительных нейронов лежат в ганглиях спинномозговых или черепномозговых нервов, а тела вставочных нейронов вместе с их отростками и тела двигательных нейронов образуют серое мозговое вещество головного и спинного мозга.

Дендриты чувствительных и нейриты двигательных нейронов образуют периферические нервы, входящие в мозг или выходящие из мозга.

Нейриты чувствительных нейронов и вставочных формируют в мозге белое мозговое вещество, которое состоит таким образом из проводящих путей, передающих раздражения из спинного мозга в головной и обратно и из одной части спинного (а равно и головного) мозга в другую его часть. Эти проводящие пути называются центральными проводящими путями в отличие от периферических проводящих путей, или просто нервов.

В соматической части нервной системы все тела нейронов лежат только в центральных органах. Поэтому путь от мозга до любой периферии тела образован одним только нейроном — чувствительным или двигательным.

В вегетативной части нервной системы тела нейронов лежат не только в центральных органах, но в очень большом количестве находятся и на периферии, где их скопления формируют узлы, или ганглии, заложенные по ходу нервов (например, в пограничном симпатическом стволе) и в стенках иннервируемых органов (например, в мускулатуре и в слизистой оболочке кишечника), на сердце, в стенке сосудов и пр. Поэтому путь от центра (мозга) до периферии в вегетативной части нервной системы представлен минимум двумя нейронами: предузловым, или преганглионарным, от мозга до первого ганглия, и заузловым, или постганглионарным, от ганглия до периферии, что является очень характерным именно для вегетативной нервной

Спинной мозг

Спинной мозг (medulla spinalis) в виде толстого белого шнура лежит в позвоночном канале, одетый тремя мозговыми оболочками. Краниально спинной мозг переходит без резкой границы в продолговатый мозг (часть головного мозга), а каудально заканчивается мозговым конусом, переходящим на границе между 1 и 2-м крестцовыми позвонками в концевую нить, заканчивающуюся у 5-го хвостового позвонка (рис. 121).

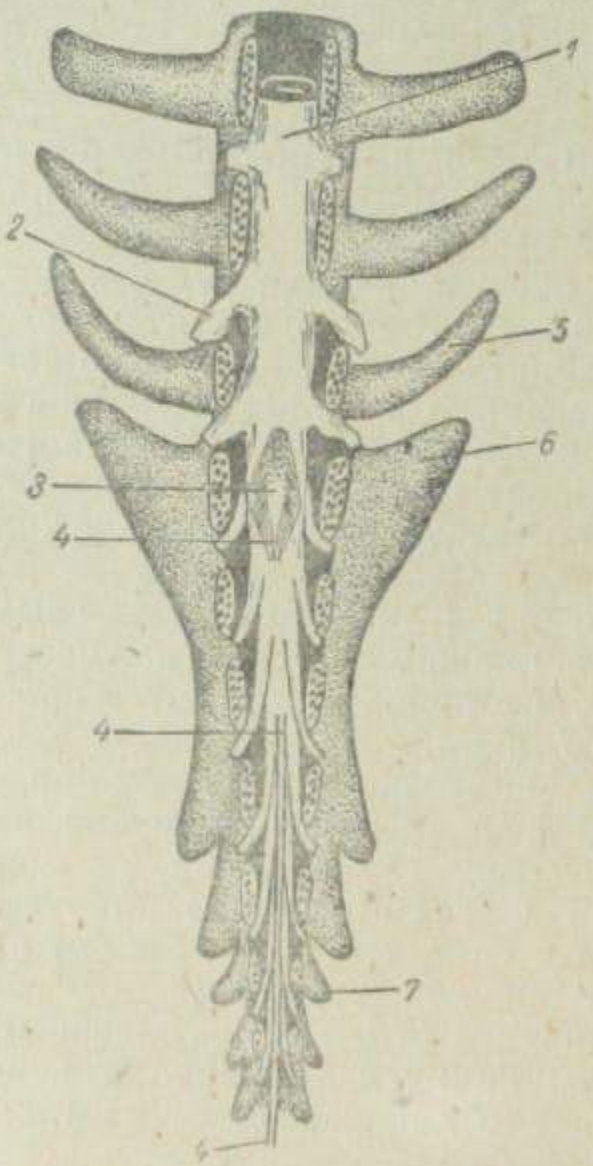

Рис. 121. Мозговой конус.

1 — спинной мозг в твердой мозговой оболочке; *2* — дорзальный корень и ганглий; *3* — мозговой конус; *4* — концевая нить; *5* — пятый поясничный позвонок; *6* — первый крестцовый позвонок; *7* — первый хвостовой позвонок.

Спинной мозг имеет два утолщения. Шейное утолщение лежит при переходе шейной части мозга в грудную, в области отхождения нервов для грудных конечностей. Поясничное утолщение лежит в области последних поясничных позвонков, в области отхождения нервов для тазовых конечностей.

В спинном мозге белое мозговое вещество расположено на его периферии. Оно состоит из отростков нервных клеток; последние образуют серое мозговое вещество, которое лежит в центре спинного мозга. Серое мозговое вещество образует дорзо-латеральные и вентро-латеральные столбы, которые идут вдоль всего мозга; они называются рогами — дорзальными и вентральными — и придают серому веществу на поперечном разрезе мозга вид крыльев бабочки или буквы „Н". Благодаря наличию столбов серого мозгового вещества белое мозговое вещество делится на два дорзальных, два боковых и два вентральных мозговых канатика. Оба дорзальных мозговых канатика отделяются друг от друга с поверхности мозга мелкой дорзальной бороздой. Оба же вентральных мозговых канатика разделяются очень глубокой вентральной щелью.

Из дорзальных и вентральных столбов серого мозгового вещества (в каждом сегменте) выходят дорзальные и вентральные корни спинномозговых нервов.

Дорзальные корни образованы чувствительными нервами, и до соединения с соответствующими вентральными двигательными корнями они несут спинномозговые ганглии в виде утолщений, состоящих из нервных клеток. Оба корня, соединяясь друг

межпозвоночное отверстие.

В местах выхождения из спинного мозга вентральных и дорзальных корней находятся промежуточные дорзальные и вентральные бороздки, которые отделяют дорзальные и вентральные мозговые канатики от латеральных.

В центре серого мозгового вещества залегает очень тонкий центральный спинномозговой канал, который краниально переходит в четвертый мозговой желудочек головного мозга, а каудально заканчивается в мозговом конусе.

Оболочки спинного мозга

1. Твердая мозговая оболочка (dura mater spinalis) — очень плотная, она является самой поверхностной мозговой оболочкой. Между нею и периостом позвоночного канала остается эпидуральное пространство, выполненное рыхлой соединительной тканью и жировой клетчаткой. Твердая мозговая оболочка переходит в наружную оболочку всех спинномозговых нервов. Она укрепляется в области межпозвоночных отверстий и таким образом подвешивает спинной мозг; кроме того, укреплена в области большого затылочного отверстия.

2. Паутинная мозговая оболочка (arachnoidea) является средней мозговой оболочкой. Она очень тонкая, по своему виду напоминает паутину и лежит непосредственно под твердой мозговой оболочкой. Между обеими мозговыми оболочками остается субдуральное подоболочечное пространство. Субдуральное пространство пронизывается лишь корнями нервов и зубовидными связками (см. ниже).

3. Мягкая мозговая оболочка (pia mater) одевает непосредственно спинной мозг, тесно с ним срастаясь.

Между мягкой мозговой оболочкой и паутинной остается довольно обширное подпаутинное, или субарахноидальное подоболочечное, пространство.

Подпаутинное пространство пронизано тонкими соединительнотканными нитями, соединяющими мягкую мозговую оболочку с паутинной и, кроме того, зубовидной связкой. Последняя образована мягкой мозговой оболочкой, лежит справа и слева на спинном мозге между корнями нервов и посылает между сегментами зубовидные отростки, закрепляющиеся на твердой мозговой оболочке. Таким образом зубовидная связка подвешивает спинной мозг к твердой мозговой оболочке.

Как субдуральное, так и субарахноидальное пространство выполнено особой спинномозговой, или цереброспинальной, жидкостью.

Головной мозг

Головной мозг (encephalon), весом до 258 г, состоит из большого мозга (cerebrum) и ромбовидного мозга (rhombencephalon). Последний разделяется на дорзальный отдел—мозжечок и вентральный отдел — продолговатый мозг. Большой мозг от ромбовидного с дорзальной поверхности резко отделяется глубокой поперечной щелью (между

ности делится на два полушария (рис. 122, *а*). В глубине щели находится мозговая спайка, или мозолистое тело, которое соединяет оба полушария (рис. 124, *25*, *26*, *27*). Как медиальные, так и дорзолатеральные поверхности обоих полушарий покрыты мозговыми извилинами, разделенными глубокими бороздами и мелкими щелями.

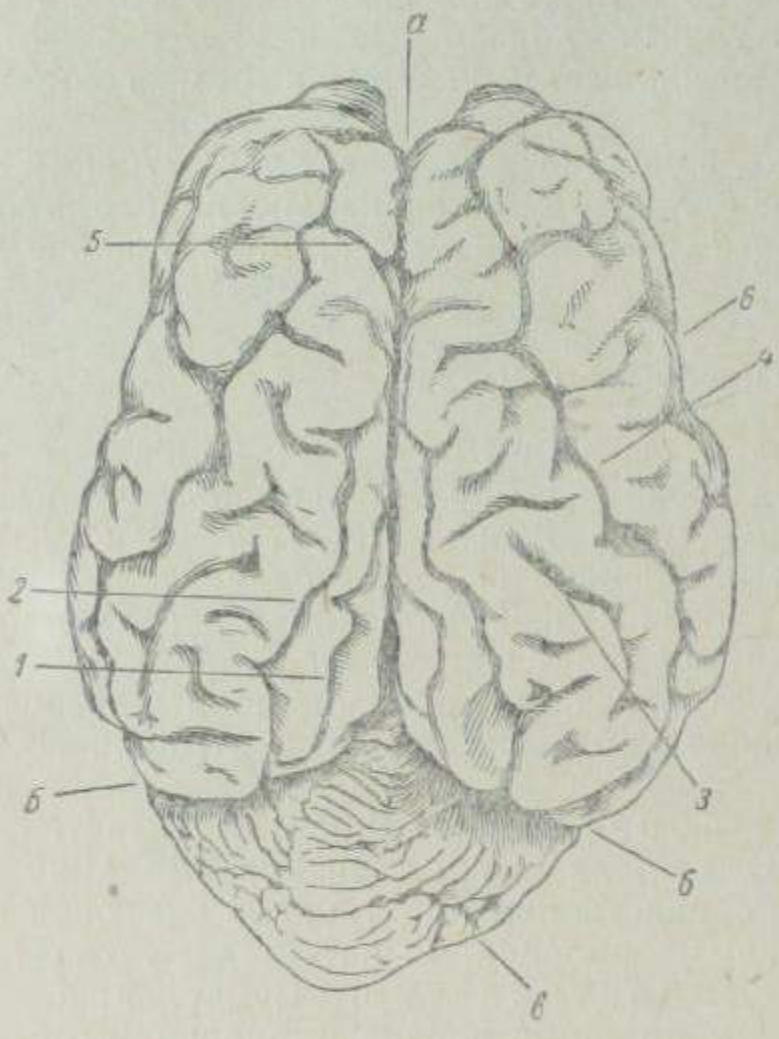

Рис. 122. Головной мозг с дорзальной поверхности.

Борозды плаща: *1* — энтолатеральная; *2* — латеральная (ее задняя обособленная часть); *3* — эктолатеральная; *4* — надсильвиева; *5* — поперечная; *6* — сильвиева. *а* — продольная щель; *б* — поперечная щель; *в* — мозжечок.

А. Борозды плаща

На границе между боковой поверхностью полушария и его базальной поверхностью лежит обонятельная, или базальная, пограничная борозда (sulcus rhinalis) (рис. 123, *1*, и рис. 125, *17*); она отделяет дорзальную часть полушария, или плащ, от вентральной его части, или обонятельного мозга. Обонятельная борозда идет спереди, дорзально от обонятельных луковиц, назад, вдоль всего большого мозга. Позади грушевидной доли она поворачивает медиально, а затем дорзально и образует медиальную пограничную, или аммониеву, щель (fissura hippocampi). Приблизительно на середине боковой поверхности плаща от обонятельной борозды в дорзальном направлении идет сильвиева борозда [s. lateralis (Sylvii)] (рис. 123, *2*). В назальном направлении от нее, параллельно обонятельной борозде, отходит ее назальная ветвь (ramus nasalis) (*2'*), которая на переднем полюсе мозга поворачивает дорзально, образуя пресильвиеву борозду (s. praesylvius) (*3*). Часть мозга, выступающая назально от основания сильвиевой борозды между ее назальной ветвью и обонятельной бороздой, называется островком Рейля. Каудально от сильвиевой борозды лежит эктосильвиева борозда (s. ectosylvius) (*5*). Она идет косо сзади вперед и несколько вверх.

Дорзально над эктосильвиевой и сильвиевой бороздами располагается надсильвиева борозда (s. suprasylvius) (*4*). В каудальном направлении она образует две ветви: одна прямолинейно продолжается на задний полюс полушария, а другая поворачивает вентрально позади эктосильвиевой борозды. Назально надсильвиева борозда, не прерываясь, переходит в латеральную, или эктомаргинальную, борозду (s. lateralis, seu ectomarginalis) (рис. 122, *2*). Эта последняя всецело

уже лежит на дорзальной поверхности плаща. На назальном полюсе мозга она близко подходит к пресильвиевой борозде. Назальная часть надсильвиевой борозды лежит впереди от верхушки сильвиевой борозды. Она или отходит от надсильвиевой борозды или идет самостоятельно.

Задняя часть латеральной борозды лежит обособленно на дорзальной поверхности плаща в его каудальной части.

Медиально от латеральной борозды проходит энтолатеральная борозда (s. entolateralis) (*1*). Назально она переходит на медиальную поверхность полушария.

Между латеральной и надсильвиевой бороздами располагается эктолатеральная борозда (*3*). Она загибается на задний полюс полушария. От эктомаргинальной борозды на медиальную поверхность полушария отходит поперечная борозда (s. transversus) (*5*) и вливается в поясную борозду.

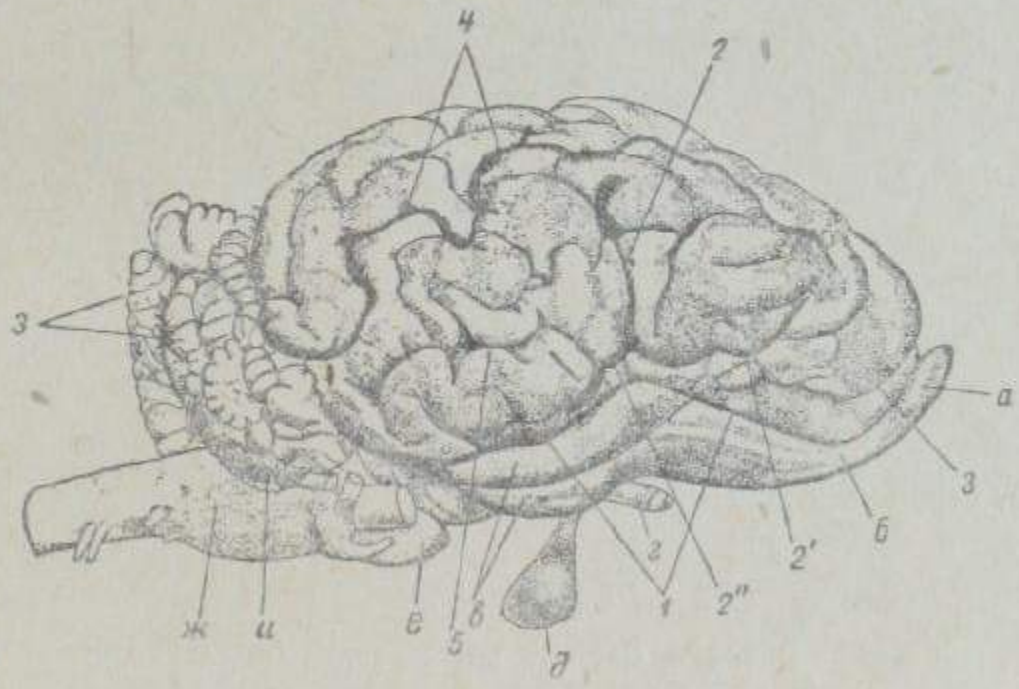

Рис. 123. Головной мозг с боковой поверхности.

Борозды плаща: *1* — обонятельная; *2* — сильвиева; *2'* — ее назальная и *2''* — ее каудальная части; *3* — пресильвиева; *4* — надсильвиева; *5* — эктосильвиева. *а* — обонятельная луковица; *б* — обонятельная латеральная извилина; *в* — грушевидная доля; *г* — зрительный нерв; *д* — воронка и гипофиз; *е* — мост; *ж* — продолговатый мозг; *з* — мозжечок; *и* — сосудистое сплетение четвертого желудочка.

На медиальной поверхности полушария непосредственно вдоль мозолистой спайки идет борозда мозолистого тела (s. corporis callosi) (рис. 124, *1*). Дорзально и спереди от нее проходит энтогенуальная борозда (s. entogenualis) (*5*), а дорзально и сзади — энтоспленциальная борозда (s. entosplenialis) (*3*). Дорзально от названных борозд залегает длинная поясная борозда (s. cinguli) (*2*). Дорзально от каудальной ее части лежит эктоспленциальная борозда (s. ectosplenialis) (*4*). Все перечисленные борозды идут в общем параллельно друг другу. Назально от них находятся две косо идущих борозды, наиболее каудальная из них — борозда колена (s. genualis) (*2'*), а более назальная — эктогенуальная борозда (s. ectogenualis) (*6*).

Б. Базальная поверхность мозга

(рис. 125, *1*), ограниченные латерально боковыми, слабо заметными бороздами, которые каудально вливаются в среднюю борозду. Благодаря наличию боковых борозд пирамиды каудально заостряются и формируют перекрест пирамид.

На краниальном конце продолговатого мозга лежит, в виде поперечного валика, мост (pons) (*3*), который дорзально переходит в мозжечок, образуя его латеральные ножки, или ножки к мосту. На границе между мостом и продолговатым мозгом расположено трапецоидное тело (*2*), также в виде поперечного, слабо намеченного валика.

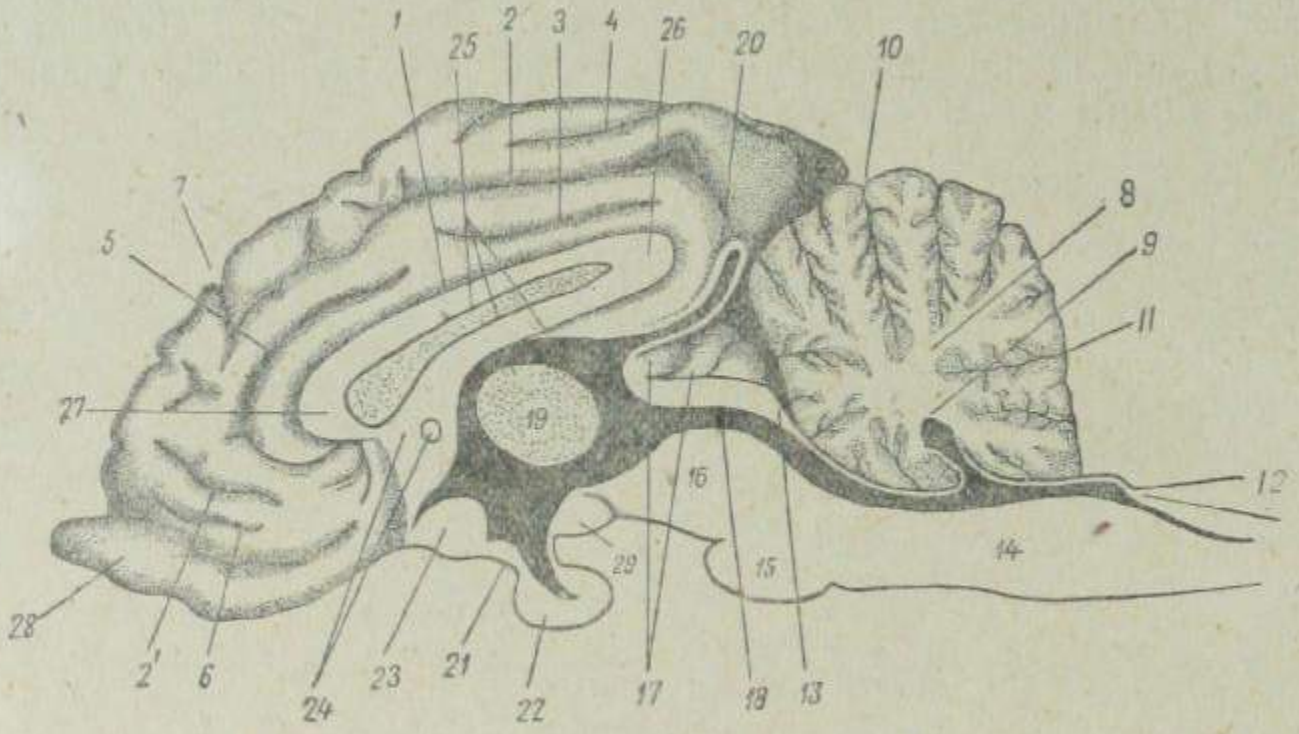

Рис. 124. Сагиттальный разрез мозга.

1—7 — борозды плаща: *1* — мозолистого тела; *2* — поясная; *2'* — колена; *3* — энтосплениальная; *4* — эктосплениальная; *5* — энтогенуальная; *6* — эктогенуальная; *7* — поперечная; *8* — древо жизни; *9* — верхушка шатра; *10* — первичная щель; *11* — предпирамидальная щель; *12* — каудальный и *13* — назальный мозговые паруса; *14* — продолговатый мозг; *15* — мост; *16* — ножки большого мозга; *17* — пластинка четверохолмия; *18* — сильвиев водопровод; *19* — промежуточная масса зрительных бугров и вокруг нее третий мозговой желудочек (кольцевидный); *20* — надэпифизарный выступ; *21* — воронка и выступ воронки; *22* — гипофиз; *23* — зрительный перекрест; *24* — назальная мозговая спайка и столбы свода; *25* — мозолистое тело; прозрачная перегородка и тело свода; *26* — валик мозолистого тела; *27* — колено мозолистого тела; *28* — обонятельная луковица; *29* — сосцевидное тело.

Орально от моста, в виде двух продольных валиков, лежат ножки большого мозга (pedunculi cerebri) (*4*), разделенные срединной бороздой. Впереди от ножек расположены зрительные тракты (tractus optici) (*14*), которые, перекрещиваясь, формируют перекрест зрительных нервов (*7*), а из этого последнего выходят зрительные нервы, или II пара черепномозговых нервов. Непосредственно позади от перекреста находится серый бугор (tuber cinereum) (*6*) с тонкостенной воронкой (infundibulum), к которой прикрепляется придаток мозга, или гипофиз (hypophysis) (*18*). Если придаток мозга оторвать от воронки, то в сером бугре будет видно отверстие, ведущее в третий мозговой желудочек. Непосредственно кзади от серого бугра лежит сосцевидное тело (corpus mamillare). Латерально от ножек большого мозга лежат сильно

pyriformes) (*15*, *16*). Бороздой грушевидное тело разделяется на медиальную и латеральную половины. От полушарий большого мозга, латерально они отделены обонятельной бороздой. Медиально вдоль обонятельной борозды лежит сильно развитая латеральная обонятельная извилина (*8*), которая на переднем конце мозга соединяется с медиальной обонятельной извилиной (*10*) в общую обонятельную извилину. Последняя оканчивается в обонятельной луковице (bulbus olfactorius) (*11*). Все три названных обонятельных извилины покрыты с поверхности белым мозговым веществом, причем на латеральной обонятельной извилине белое мозговое вещество образует довольно узкий утолщенный тяж — обонятельный тракт.

Между латеральной и медиальной обонятельными извилинами остается обонятельный треугольник (trigonum olfactorium) (*9*). От зрительных трактов он отделяется поперечной ямкой.

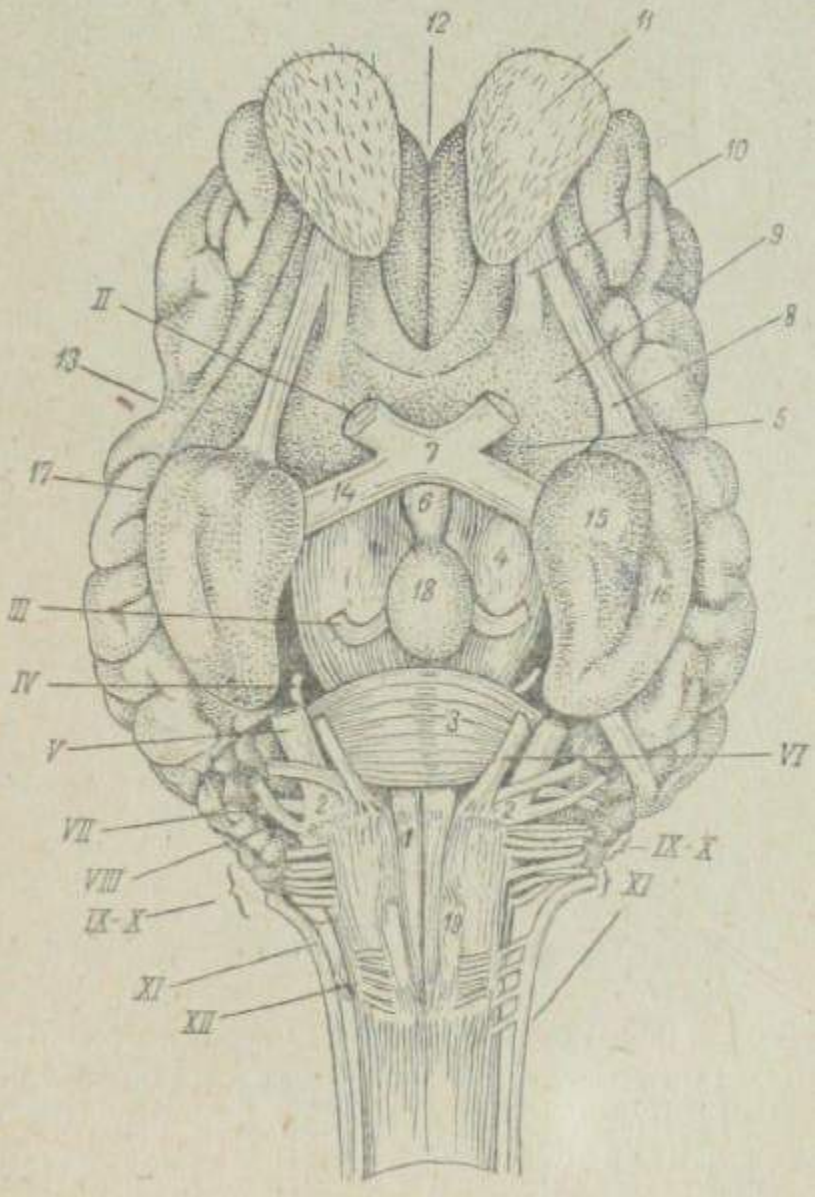

Рис. 125. Базальная поверхность головного мозга.

1 — пирамиды; *2* — трапецоидное тело; *3* — мост; *4* — ножки большого мозга; *5* — назальная продырявленная пластинка; *6* — воронка и серый бугор; *7* — зрительный перекрест; *8* — латеральная обонятельная извилина и тракт; *9* — обонятельный треугольник; *10* — медиальная обонятельная извилина и обонятельный тракт; *11* — обонятельная луковица; *12* — продольная щель; *13* — сильвиева борозда; *14* — зрительный тракт; *15* — головка и *16* — сагиттальная извилина грушевидной доли; *17* — обонятельная борозда; *18* — гипофиз; *19* — оливы. *II* — *XII* — черепномозговые нервы.

На базальной поверхности головного мозга выходят 12 пар черепномозговых нервов. I пара, обонятельный нерв, выходит многочисленными нервными нитями из обонятельных луковиц. II пара, зрительный нерв, выходит из перекреста зрительных нервов. III пара, глазодвигательный нерв, выходит из ножек большого мозга. IV пара, блоковый нерв, выходит сбоку от ножек большого мозга, впереди моста, из переднего мозгового паруса. V пара, тройничный нерв, выходит сбоку из моста. VI пара, отводящий нерв, выходит сбоку от пирамид и каудально от трапецоидного тела. VII пара, лицевой нерв, и VIII пара, слуховой нерв, выходят сбоку из трапецоидного тела. IX пара, языко-глоточный нерв, X пара, блуждающий нерв, и XI пара, добавочный нерв, выходят один за другим из вентральной поверхности продолговатого мозга. XII пара, подъязычный нерв, выходит из вентральной

Б. Строение полушарий большого мозга

Внутри полушарий большого мозга лежат боковые мозговые желудочки (ventriculi laterales) (рис. 126), которые можно увидеть, если полушария срезать горизонтально. Свод боковых желудочков и их латеральную стенку образует мозговое вещество полушарий, которое в целом образует плащ (pallium). Мозговое вещество полушарий с поверхности состоит из серого мозгового вещества, образующего кору полушарий (*2*). Под серым мозговым веществом расположено белое мозговое вещество (*3*). На дне боковых желудочков видны части обонятельного мозга: спереди — хвостатое ядро (nucleus caudatus) (*4*), а позади от него аммониев рог (cornu ammonii) (*9*); между ними выступает сильно развитое сосудистое сплетение боковых желудочков (plexus chorioideus ventriculi lateralis) (*5*).

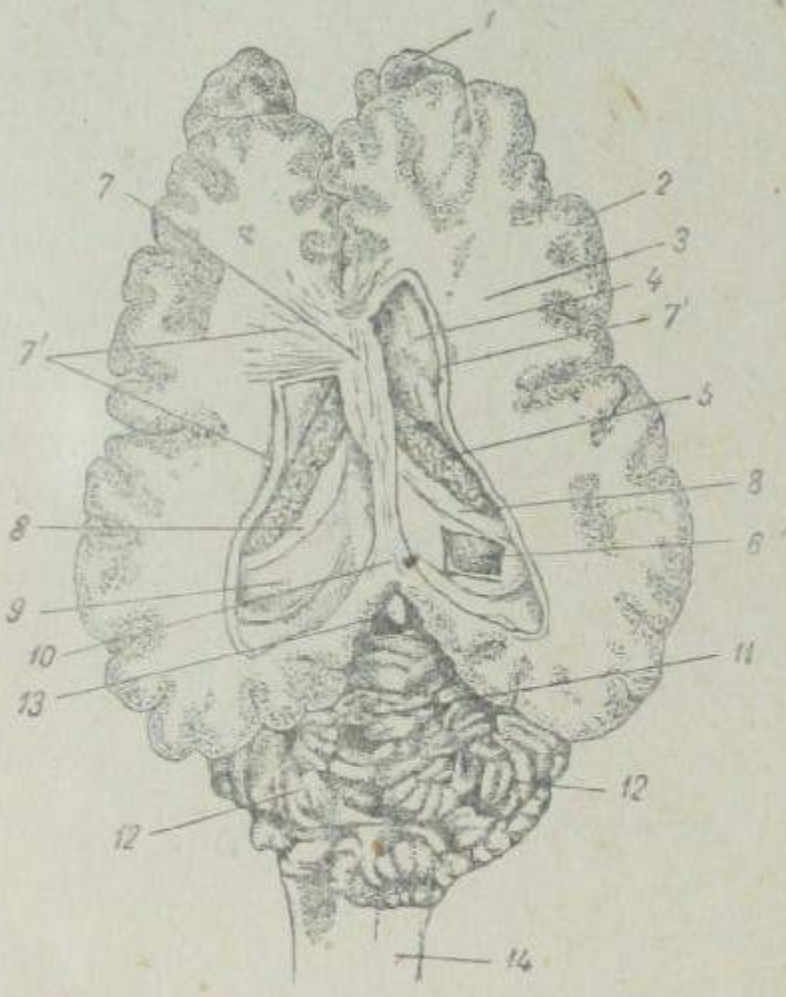

Рис. 126. Боковые желудочки мозга.

1 — обонятельные луковицы; *2* — кора полушария; *3* — белое мозговое вещество полушария; *4* — головка хвостатого тела; *5* — сосудистое сплетение бокового желудочка; *6* — серое мозговое вещество аммониева рога после удаления части желобоватого листка; *7* — мозолистое тело; *7'* — разрез лучистости спайки; *8* — бахрома аммониева рога или ножки свода; *9* — аммониев рог, покрытый желобоватым листком; *10* — спайка аммониевых рогов; *11* — червячок и *12* — полушария мозжечка; *13* — надэпифизарный выступ третьего мозгового желудочка; *14* — продолговатый мозг.

По переднему краю аммониева рога лежит, в виде белой полоски, бахрома (fimbria hippocampi) (*8*), от которой отходит тонкий слой белого мозгового вещества — желобоватый листок (alveus), покрывающий аммониев рог с поверхности (*6*).

Сосудистое сплетение бокового желудочка с поверхности покрыто микроскопически тонкой эпителиальной пластинкой, которая прикрепляется одним листком своим к бахроме аммониева рога, а другим листком к пограничной полоске. Последняя отделяет хвостатое ядро от зрительного бугра (см. ниже).

Оба аммониева рога соединяются друг с другом спайкой аммониевых рогов (comissura hippocampi) (*10*), которая состоит из пластинки белого мозгового вещества и принадлежит своду третьего желудочка, которому также принадлежат и желобоватый листок и бахрома над зрительными буграми, отделяясь от них лишь сосудистой оболочкой третьего мозгового желудочка.

В боковых желудочках мозга различают назальные рога, которые простираются вдоль хвостатых ядер в обонятельные луковицы, образуя в них полости и вентральные рога, которые вдоль аммониевых рогов достигают грушевидных доль, образуя

На продольном разрезе мозга хорошо видны следующие части мозга. Мозолистое тело, или спайка (corpus callosum) (рис. 124, 25), состоит из средней части, или ствола спайки. От него отходит в белое мозговое вещество полушарий лучистость мозолистого тела, образующая свод над боковыми желудочками (рис. 126, 7'). Назально мозолистое тело изгибается в вентральном направлении, образуя колено спайки (рис. 124, 27), которое заостряется в клюв спайки. Конец клюва спайки лежит впереди назальной спайки большого мозга (comissura nasalis). Последнее на разрезе выступает в виде округлого участка белого мозгового вещества. Каудально спайка переходит в валик спайки (26).

Назо-вентрально валик спайки продолжается в свод третьего мозгового желудочка (fornix). На своде также различают среднюю часть, или тело; передние столбы, которые лежат между хвостатыми ядрами, и ножки, которые идут на аммониевы рога, срастаются с ними и образуют вышеописанную бахрому и спайку аммониевых рогов.

Между спайкой полушарий и сводом лежит тонкая полупрозрачная перепонка.

Между столбами свода и назальной мозговой спайкой остается межжелудочковое отверстие, соединяющее оба боковых желудочка с третьим.

Г. Промежуточный мозг

Промежуточный мозг (diencephalon) состоит из зрительных бугров, эпифиза и уже описанных частей: серого бугра с воронкой и гипофизом и сосцевидного тела. К нему же относится третий мозговой желудочек.

Зрительные бугры (thalami optici) (рис. 127, 2) представляют собой два значительных бугрообразных возвышения, которые лежат непосредственно позади хвостатых ядер, прикрытые аммониевыми рогами. От последних зрительные бугры отделяются сосудистым сплетением третьего мозгового желудочка. После удаления этого сплетения на дорзальной поверхности между обоими буграми легко обнаружить продольную щель (9), которая представляет собой дорзальный отдел третьего мозгового желудочка. По бокам от этой щели видны белые мозговые полоски зрительных бугров (10), которые каудально переходят в ножки эпифиза.

Эпифиз (epiphysis) (11) представляет собой небольшой орган конусовидной формы. Он лежит между зрительными буграми и четверохолмием, относится к железам внутренней секреции.

В каудо-латеральной части зрительных бугров лежит плоское возвышение — латеральное коленчатое тело (corpus geniculatum laterale) (3), из него выходит зрительный тракт. Сбоку на зрительных буграх между латеральным коленчатым телом и четверохолмием расположено медиальное коленчатое тело (corpus geniculatum mediale) (12).

Третий мозговой желудочек (ventriculus tertius) (рис. 124, 19) лежит между зрительными буграми в виде кольцевидного канала, окружающего промежуточную массу бугров. В третьем мозговом

между зрительными буграми и вентрально от свода, отделяясь от него сосудистой оболочкой третьего желудочка, образующей сосудистую покрышку.

Эта сосудистая оболочка продолжается в боковые желудочки, где и образует сосудистое сплетение боковых желудочков.

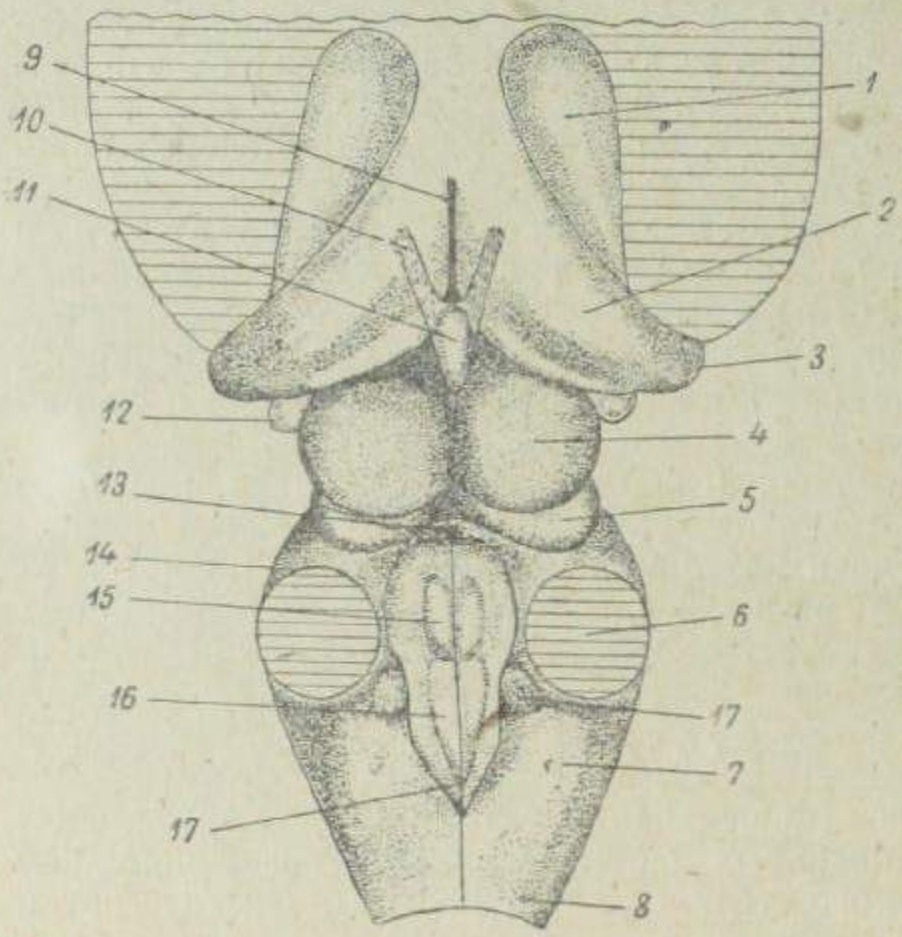

Рис. 127. Ствол головного мозга с дорзальной поверхности.

1 — хвостатое тело; *2* — зрительный бугор; *3* — латеральное коленчатое тело; *4* — передние и *5* — задние холмы четверохолмия; *6* — боковые и *7* — каудальные ножки мозжечка; *8* — продолговатый мозг; *9* — дорзальный отдел третьего желудочка. *10* — мозговая полоска зрительного бугра, переходящая в ножки эпифиза; *11* — эпифиз; *12* — медиальное коленчатое тело; *13* — назальный мозговой парус; *14* — назальные ножки мозжечка; *15* — лицевой холмик на дне ромбовидной ямки; *16* — поле подъязычного нерва; *17* — писчее перо.

Каудо-дорзально крыша третьего желудочка образует два выступа сосудистой оболочки: один лежит впереди, а другой — позади эпифиза. В назовентральном направлении третий желудочек также образует два выступа: выступ воронки и зрительный выступ (*21*). Последний лежит впереди перекрестка зрительных нервов. Передняя стенка зрительного выступа называется концевой пластинкой.

Каудально третий мозговой желудочек переходит в сильвиев водопровод.

Д. Средний мозг

К среднему мозгу (mesencephalon) относятся уже описанные ножки большого мозга и четверохолмие (corpora quadrigemina). Последнее лежит дорзально на ножках большого мозга и непосредственно каудально от зрительных бугров, отделяясь от них поперечной бороздой. Четверохолмие состоит из четырех холмов, разделенных друг от друга поперечной и продольной бороздами. Назальная пара холмов крупнее каудальной (рис. 127, *4*, *5*).

Между ножками большого мозга и пластинкой четверохолмия проходит канал — сильвиев водопровод (aquaeductus Sylvii) (рис. 124, *18*), который соединяет третий мозговой желудочек с четвертым.

Е. Мозжечок

Мозжечок (cerebellum) (рис. 126 и 124) лежит каудально от полушарий большого мозга и дорзально от продолговатого мозга. Поверхность его также несет борозды и извилины. Одна из послед-

Двумя боковыми бороздами червячок отделен от полушарий мозжечка (hemispheria cerebelli). Как червячок, так и полушария мозжечка несут мелкие извилины и борозды.

На сагиттальном разрезе мозжечка, через червячок, видно в центре ветвящееся в виде дерева (arbor vitae) белое мозговое вещество (рис. 124, *8*). Оно образует назальный — более слабый и каудальный — более толстый стволы, от которых отходят толстые мозговые ветви. По периферии мозжечка расположено серое мозговое вещество.

Между передним и задним концами червячка находится глубокая щель верхушки шатра (fastigium) (*9*).

Червячок глубокой первичной бороздой (*10*), лежащей между назальным и каудальным стволами белого мозгового вещества, делится на назальную и каудальную доли. Из последней выделяется также бороздой средняя доля, образующая дорзальную часть червячка. Все три доли, в свою очередь, подразделяются более мелкими бороздами на дольки. Трем долям червячка соответствуют доли и на полушариях мозжечка. Передняя доля мозжечка соединяется с четверохолмием назальными ножками (рис. 127, *14*), средняя доля — с мостом латеральными ножками и задняя — с продолговатым мостом каудальными ножками, или веревчатыми телами (*7*).

Четвертый мозговой желудочек (ventriculus rhombencephali) (рис. 127) находится между мозжечком и продолговатым мозгом. Свод четвертого мозгового желудочка образован назальным мозговым парусом (velum medullare nasale) (*13*), который начинается от каудальных холмов четверохолмия, идет в виде очень тонкой мозговой пластинки каудально и прикрепляется к переднему концу червячка и к назальным, или соединительным ножкам мозжечка. В значительной своей части назальный мозговой парус лежит вентрально от передней части мозжечка.

Соответственно назальному парусу имеется каудальный мозговой парус (velum medullare caudale) (рис. 124, *12*), который начинается от каудального конца червячка, идет под задним отделом мозжечка каудально и прикрепляется с боков к веревчатым телам, а каудально к продолговатому мозгу близ отверстия, ведущего из четвертого мозгового желудочка в центральный спинномозговой канал.

Каудальный мозговой парус образует латеральные выступы позади ножек мозжечка. На вершине этих выпячиваний с каждой стороны находится отверстие Лушки, сообщающее полость четвертого мозгового желудочка с субарахноидальным пространством.

С каудальным мозговым парусом плотно срастается сосудистая оболочка четвертого желудочка, заключающая в себе сосудистое сплетение.

Дно четвертого желудочка называется ромбовидной ямкой, оно ограничено тремя парами ножек мозжечка (рис. 127).

Ж. Оболочки головного мозга

Головной мозг, также как и спинной, одет тремя оболочками. Твердая мозговая оболочка срастается с периостом костей, образующих черепную полость. Она формирует две складки. Серповидная складка (falx cerebri) идет продольно и входит между

головного мозга. Аборально серповидная складка переходит в поперечную складку—перепончатый мозжечковый намет (tentorium cerebelli), который входит в поперечную щель между большим и ромбовидным мозгом. Эта складка более сильно развита и содержит в себе поперечный венозный синус, в который вливается сагиттальный синус. В вентральной части твердой мозговой оболочки, с боков от гипофиза, находятся пещеристые венозные синусы, которые каудально соединяются с аборальными вентральными мозговыми венами, а назально соединяются с оральными вентральными мозговыми венами. Поперечный же синус переходит в дорзальную мозговую вену.

Паутинная мозговая оболочка покрывает мозговые извилины, переходя с одной извилины на другую и закрепляясь на вершинах их; вследствие этого субарахноидальное пространство очень незначительно, оно находится только в щелях между извилинами мозга. Лишь на базальной поверхности мозга субарахноидальное пространство образует более обширные щели. Субдуральное пространство, напротив, более обширно, чем в области спинного мозга.

Мягкая мозговая оболочка плотно срастается с мозгом, она заходит во все щели и извилины мозга и даже в полости мозга, где участвует в образовании сосудистых оболочек, внутри которых лежат сосудистые сплетения.

3. Сосуды мозга

Чудная мозговая сеть (rete mirabile cerebralis) образуется четырьмя ветвями: назальной ветвью для чудной мозговой сети, отходящей от внутренней челюстной артерии, каудальной ветвью, отходящей от крыло-мозгового ствола, внутренней сонной артерией и ветвью мыщелковой артерии. Все эти артерии как правой стороны, так и левой образуют мощное сплетение вокруг гипофиза снаружи от твердой мозговой оболочки.

Латерально из чудной сети выходит основная сонная артерия (arteria caroticobasilaris), которая прободает твердую мозговую оболочку и на основании мозга делится на оральную и аборальную ветви.

I. *Оральная ветвь* направляется орально, отдает три нижеследующих артерии, поворачивает медиально и, сливаясь с одноименной, образует непарную артерию мозолистого тела, которая идет в мозолистое тело по внешней его поверхности.

1. Назальная артерия сосудистого сплетения направляется по зрительному тракту латеро-дорзально в боковой мозговой желудочек, где, разветвляясь, образует сосудистое сплетение.

2. Средняя мозговая артерия довольно толстая, идет в сильвиеву борозду мозга и разветвляется между извилинами мозга.

3. Обонятельная ветвь разветвляется в обонятельной луковице.

II. *Аборальная ветвь* основной сонной артерии направляется каудально по ножкам большого мозга, отдает две артерии и впереди моста соединяется с одноименной другой стороны, образуя основную мозговую артерию (a. basilaris cerebris), которая направляется по вентральной срединной борозде продолговатого мозга каудально и вливается в вентральную спинномозговую артерию.

двигательного нерва, огибает ножки большого мозга и питает четверохолмие.

2. Назальная артерия мозжечка отходит впереди моста и направляется в краниальную часть мозжечка, соединяясь с одноименной другой стороны.

Из основной мозговой артерии отходят между мостом и трапецоидным телом каудальные артерии мозжечка, которые направляются в мозжечок по латеральным его поверхностям. От них на уровне клочка отходят внутренние слуховые артерии для внутреннего уха.

ПЕРИФЕРИЧЕСКАЯ ЧАСТЬ НЕРВНОЙ СИСТЕМЫ

Черепномозговые нервы

Черепномозговые нервы выходят из базальной поверхности головного мозга в количестве двенадцати пар. Большинство из них имеет область своего распространения на голове, но XI и XII пары нервов идут далеко за пределы головы.

I, II и VIII пары нервов являются чисто чувствительными нервами.

III, IV и VI пары образуют глазную группу чисто двигательных нервов; таковыми же по функции являются XI и XII пары.

V, VII, IX и X пары являются смешанными нервами, т. е. чувствительно-двигательными.

Обонятельный нерв

I пара, обонятельный нерв (nervus olfactorius), выходит большим количеством обонятельных нитей из обонятельных луковиц мозга. Через отверстия решетчатой пластинки обонятельные нити проходят в носовую полость, где и разветвляются в слизистой оболочке ячей решетчатой кости, дорзальной носовой раковины, дорзального носового хода и дорзальной половины носовой перегородки.

Одна из ветвей обонятельного нерва, как концевой нерв (n. terminalis), начинается на медиальной обонятельной полоске головного мозга и при прохождении через решетчатую пластинку имеет небольшой ганглий, до 1 мм в диаметре. Концевой нерв разветвляется в органе дна носовой полости (якобсонов орган).

Зрительный нерв

II пара, зрительный нерв (n. opticus), происходит из перекреста зрительного нерва. Каждый зрительный нерв выходит из черепной полости через соответствующее зрительное отверстие в глазницу, причем проходит между вентральной ветвью глазодвигательного нерва и носо-ресничным нервом. В глазнице идет, изгибаясь S-образно, между глазными мускулами к глазному яблоку, в которое и входит в его вентро-латеральном квадранте.

Глазодвигательный нерв

III пара, глазодвигательный нерв (n. oculomotorius), выходит из ножек большого мозга, прободает твердую мозговую оболочку

нерва получает симпатическую веточку от внутреннего сонного нерва, далее идет вместе с глазничным нервом пятой пары к глазничному отверстию, около которого получает соединительную ветвь от глазничного нерва и делится на дорзальную и вентральную ветви, выходящие самостоятельно из черепной полости через глазнично-круглое отверстие.

Дорзальная ветвь глазодвигательного нерва по выходе из черепной полости получает ряд соединительных веточек из глазничного нерва, в глазнице идет сначала с носо-ресничным нервом, а затем по дорзальной поверхности дорзального глазного мускула и поднимателя верхнего века, в которых и разветвляется.

Вентральная ветвь глазодвигательного нерва идет сначала также вместе с носо-ресничным нервом по его медиальной поверхности, затем перекрещивает медиально внутреннюю глазную артерию, подходит к зрительному нерву и огибает его с дорзо-латеральной поверхности. Она дает веточку в медиальный прямой глазной мускул. Далее описываемая ветвь подходит к длинному корню ресничного узла и вместе с последним к вентральному прямому глазному мускулу, в который отдает веточку, затем образует короткий корень для ресничного узла и, наконец, разветвляется в вентральном косом глазном мускуле; кроме того, отдает тоненькую веточку для слизистой оболочки полости слезной кости, куда она входит через особое отверстие на последней.

Блоковый нерв

IV пара, блоковый нерв (n. trochlearis), выходит из назальных ножек мозжечка вблизи четверохолмия, прободает край перепончатого мозгового намета и направляется к глазнично-круглому отверстию. На своем пути он отдает веточку для твердой мозговой оболочки и получает симпатическую ветвь от внутреннего сонного нерва; в глазнично-круглом отверстии получает веточку от глазничного нерва; по выходе из черепной полости пересекает дорзо-медиально дорзальную ветвь глазодвигательного нерва и по латеро-аборальному краю дорзального косого глазного мускула доходит до его середины и разветвляется в нем. На своем пути вдоль косого глазного мускула блоковый нерв получает сначала соединительную ветвь от глазничного нерва, а затем отдает нерв лобной полости. Последний вместе с одноименной артерией направляется к надглазничному отверстию, из которого попадает в лобную полость, где и разветвляется в слизистой оболочке.

Тройничный нерв

V пара, тройничный нерв (n. trigeminus), происходит из боковой поверхности моста двумя корнями: более слабый — двигательный—корень лежит медиально, а более мощный — чувствительный — лежит латерально. На последнем корне на уровне овального отверстия находится полулунный гассеров узел (ganglion Gasseri).

В гассеров узел входит тонкая симпатическая веточка от внутреннего сонного нерва, а из узла выходят два пучка нервных волокон; более слабый пучок соединяется с двигательным корнем тройничного

полость через овальное отверстие. Второй большой мощный пучок является общим стволом глазничного и верхнечелюстного нервов, который выходит из черепной полости через глазнично-круглое отверстие.

А. Глазничный нерв

Глазничный нерв (n. ophthalmicus) еще до своего выхода из черепной полости получает симпатическую ветвь от внутреннего сонного нерва и отдает два-три аборальных корня для внутреннего нерва рогового отростка, а затем нерв мозжечкового намета. В глазнично-круглом отверстии он дает соединительные веточки к дорзальной ветви глазодвигательного нерва, к блоковому нерву и к отводящему нерву. По выходе из названного отверстия глазничный нерв постепенно делится на шесть ветвей (рис. 128, *1*).

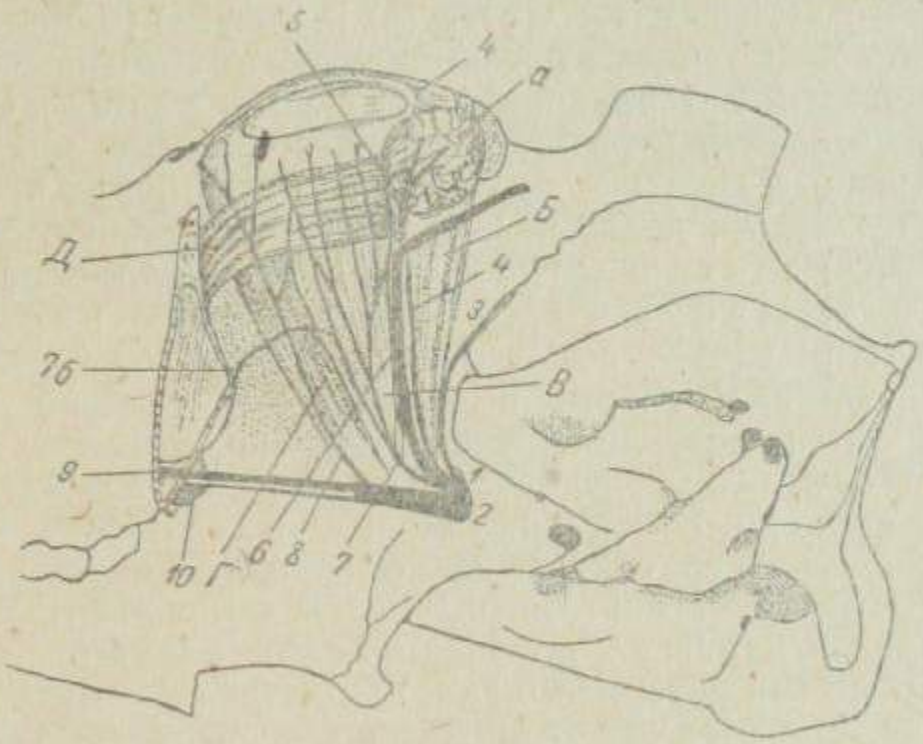

Рис. 128. Нервы глазницы (по Н. И. Акаевскому).

1 — глазничный нерв; *2* — верхнечелюстной нерв; *3* — внутренний нерв рога; *4* — слезный нерв; *5* — нерв слезной железы; *6* — наружный латеральный нерв рога; *7* — скуловой нерв; *7б* — его зубная ветвь; *8* — скуловой добавочный нерв; *9* — подглазничный и *10* — клино-небный нерв; *а* — слезная железа; *Б* — дорзальный, *В* — латеральный и *Г* — вентральный прямые глазные мускулы; *Д* — косой вентральный глазной мускул.

1. Аборальные корни внутреннего нерва рога отходят от глазничного нерва при прохождении последнего через глазнично-круглое отверстие и направляются между костью и твердой мозговой оболочкой по соответствующим жолобкам на височных крыльях основной кости латеро-дорзально; выходят через шов между височными и глазничными крыльями основной кости в специальный канал нерва, где соединяются с основным стволом нерва (см. ниже).

2. Нерв мозжечкового намета отходит от дорзального края глазничного нерва, поворачивает обратно в черепную полость и разветвляется в мозжечковом намете.

3. Блоковая ветвь глазничного нерва отходит от дорзального края нерва и дает соединительную веточку к дорзальной ветви глазодвигательного нерва. Далее она идет латерально от блокового нерва по медиальной стенке орбиты и, дойдя до начала дорзального косого глазного мускула, делится на две веточки, из коих одна сейчас же погружается в названный мускул, соединяясь перед тем с блоковым нервом, а другая ветвь вступает в середину дорзального косого мускула.

4. Внутренний нерв рога (n. pro cornu internus) (*3*) довольно толстый, до 1 мм, отходит от глазничного нерва рядом корней;

отходит от глазничного нерва по выходе его из глазнично-круглого отверстия. Оральный корень поднимается дорзально по аборальной поверхности орбиты в особом жолобе, а иногда даже и в канале, образованном в шве между глазничным и височным крыльями основной кости. Далее нерв идет по шву между лобной и теменной костями и на уровне вентрального края височного отростка лобной кости входит в специальный канал, направляющийся в роговой отросток. В этот канал нерв вступает вместе с ветвью от слезной артерии, а в самом канале соединяется с вышеупомянутыми аборальными корнями. Перед вступлением в канал нерв отдает веточку для твердой мозговой оболочки, которая идет вместе с назальной артерией мозговой оболочки. Вместе с артерией нерв разветвляется в губчатом веществе рога.

5. Слезный нерв (n. lacrimalis) (*4*) поднимается по дорзальной стенке орбиты к слезной железе, сначала прилегает к глазничной вене и к латеральному нерву рога, а затем к слезной артерии. Вместе с последней нерв идет по латеральному краю дорзального прямого глазного мускула до слезной железы, для которой и отдает особую веточку (*5*), далее входит в соединительную оболочку века, где и ветвится; со скуловым нервом не соединяется.

6. Наружный латеральный нерв рога (n. pro cornu externus) (*6*) отходит самостоятельно от глазничного нерва и вместе со слезным нервом поднимается дорзально по аборальной стенке орбиты; получает соединительную ветвь от скулового нерва. Отойдя от слезного нерва, латеральный нерв рога подходит к глазничной вене и вместе с ней поднимается к основанию скулового отростка лобной кости, еще раз соединяется со скуловым нервом и, прободая периорбиту, выходит в теменную область. В теменной области описываемый нерв идет по наружной поверхности лобно-щиткового мускула вместе с одноименными артерией и веной к латеральному краю основания рогового отростка. На своем пути он дает несколько веточек в кожу темени, разветвляется в коже и надкостнице рога, а также и в самом роге; соединяется с ветвями наружного медиального нерва рога.

7. Скуловой нерв (n. zygomaticus) (*7*) отходит от глазничного нерва латерально от предыдущего и делится на две-три ветви, которые по латеральной поверхности латерального прямого глазного мускула направляются в конъюнктиву нижнего века и латерального угла глаза, где и разветвляются.

На своем пути скуловой нерв отдает одну-две соединительные ветви к наружному латеральному нерву рога и к добавочному скуловому нерву.

Скуловой нерв дает веточку в латеральный прямой глазной мускул и, кроме того, ветвь для аборальных коренных зубов. Эта последняя отходит на середине длины скулового нерва, прободает периорбиту, спускается между костным слезным пузырем и бугром верхней челюсти и подходит к веточке от подглазничного нерва, вместе с последней и идет к зубам.

8. Носо-ресничный нерв (n. nasociliaris) является концевым отрезком глазничного нерва. Он направляется медиально между началом оттягивателя глазного яблока и дорзальным прямым глазным мускулом, пересекает дорзально отводящий нерв, подходит к вентральной ветви глазодвигательного нерва и отдает длинный корень

свои конечные ветви—решетчатый и подблоковый нервы.

1) Длинный корень ресничного узла подходит к вентральной ветви, глазодвигательного нерва и вступает в ресничный узел.

Ресничный ганглий (ganglion ciliare)—округлой или овальной формы, темнокрасноватой окраски и непостоянной величины, от 1 до 2 мм в диаметре. Лежит он между зрительным нервом и вентральным прямым глазным мускулом, заключенный в жировую ткань. К узлу подходят три ветви, образующие его корни; короткий двигательный корень происходит от вентральной ветви глазодвигательного нерва, длиной от 1 до 5 мм. Второй длинный корень, или чувствительный, происходит от носо-ресничного нерва и третий—симпатический—происходит от верхнечелюстного нерва.

Из ганглия выходит короткий ресничный нерв, он идет вдоль латеральной поверхности зрительного нерва, соединяется с нервными веточками от симпатического корня; дает веточку в дорзальный прямой глазной мускул и, распадаясь на ряд ветвей, входит в глазное яблоко вместе с ветвями ресничной артерии.

2) Длинные ресничные нервы отходят в количестве 2—3 ветвей от носо-ресничного нерва рядом с длинным корнем ресничного узла. Между зрительным нервом и дорзальным прямым глазным мускулом они направляются в глазное яблоко.

3) Решетчатый нерв (n. ethmoidalis) проходит между медиальным прямым и дорзальным косым глазными мускулами, отдает первому мускулу веточку и затем веточку в лобную кость, подходит к одноименной артерии и вместе с ней входит через решетчатое отверстие в черепную полость, где лежит между костью и твердой мозговой оболочкой. В черепной полости он делится на дорзальный и вентральные решетчатые нервы. Оба через отверстия решетчатой кости проникают в носовую полость и разветвляются в обонятельной части слизистой оболочки носа (на ячеях решетчатой кости, на дорзальной раковине и в дорзальной половине носовой перегородки).

4) Подблоковый нерв (n. infratrochlearis) сначала направляется к дорзальному краю дорзального косого глазного мускула, подходит к надглазничной вене, поднимается дорзально и делится на оральную и аборальную ветви.

Оральная ветвь разветвляется в мускуле и железе третьего века, в слезном бугорке, слезном мешке, в конъюнктиве и в коже медиального угла глаза.

Аборальная ветвь, более толстая, направляется к дорзальному краю орбиты, выйдя из глазницы делится на лобные ветви для кожи лба и основания спинки и на наружный медиальный нерв рога (n. pro cornu externus medialis). Последний идет аборально под круговым мускулом век, подходит к медиальному краю основания рога, где и разветвляется в коже лба, рогов и в надкостнице последнего; также отдает ветви в губчатое вещество рога и соединяется с наружным латеральным нервом рога.

(Лобный нерв, как самостоятельный нерв, у оленя отсутствует).

Б. Верхнечелюстной нерв

Верхнечелюстной нерв (n. maxillaris) в черепной полости лежит вентро-латерально от глазничного нерва и тесно с ним соединен. Он

край верхнечелюстного нерва входит концевая часть внутреннего сонного нерва, а в вентральный — возвратная ветвь нижнечелюстного нерва. Из черепной полости нерв выходит через глазнично-круглое отверстие, отдает носо-ресничный ствол и делится на подглазничный и клино-небный нервы (рис. 128, *10*).

2. Носо-ресничный ствол (n. nasociliaris) у вершины периорбиты делится на две ветви:

а) Аборальная средняя носовая ветвь, толщиной до 1 мм, по периорбите направляется к клино-небному отверстию, через которое и входит вместе с носовым аборальным нервом в носовую полость и разветвляется в слизистой оболочке среднего носового хода, достигая кончика носа.

б) Симпатический корень ресничного узла отходит от носо-ресничного нерва, прободает периорбиту и между вентральным и латеральным прямыми глазными мускулами подходит к вентральной ветви глазодвигательного нерва, к которой дает несколько соединительных веточек; затем одной ветвью входит в ресничный узел, а другой в короткий ресничный нерв.

3. Подглазничный нерв (n. infraorbitalis) (*9*) направляется в верхнечелюстное отверстие, проходит подглазничный канал и по выходе из подглазничного отверстия на лицевую поверхность черепа делится на свои конечные ветви.

В небно-основной ямке подглазничный нерв получает соединительную ветвь от щечного нерва и отдает две ветви:

а) Добавочный скуловой нерв (n. zygomaticus accessorius) (*8*) направляется дорзально по латеральной поверхности периорбиты до ее середины, прободает ее и входит в полость периорбиты, где идет вдоль вентрального прямого глазного мускула и делится на несколько ветвей. Одна из ветвей анастомозирует со скуловым нервом, другая, прободая периорбиту, направляется в надкостницу верхнечелюстного бугра, остальные ветви идут к медиальному углу глаза и разветвляются в конъюнктиве нижнего века.

б) Зубная ветвь верхней челюсти направляется к бугру верхней челюсти и входит в имеющийся здесь канал, по которому и идет к корням задних двух коренных зубов и в слизистую оболочку верхнечелюстной пазухи.

В подглазничном канале подглазничный нерв отдает зубные веточки для средних и передних коренных зубов.

По выходе из подглазничного отверстия подглазничный нерв отдает три ветви (рис. 129, *6*).

а) Наружные носовые нервы направляются дорзально, разветвляются в коже подглазничной ямки и спинки носа и в коже крыла носа (*7*).

б) Оральные носовые нервы направляются оро-дорзально в кожу ноздри и верхней части носа. Одна из ветвей входит в носовую полость, где и разветвляется в слизистой оболочке оральной части полости (*8*).

в) Нервы верхней губы направляются в кожу и слизистую оболочку верхней губы (*9*), одна из ветвей идет в кожу и слизистую оболочку угла рта (*10*).

4. Клино-небный нерв (n. sphenopalatinus) (рис. 128, *10*) в клино-небной ямке, близ одноименного отверстия, образует ган-

мелких узлов. В клино-небное сплетение входит очень тоненькая веточка от узла видиева нерва, а из сплетения выходят лишь тоненькие веточки в периорбиту.

Клино-небный нерв у одноименного отверстия делится на две ветви:

1) Одна ветвь является общим стволом для небных нервов—большого и малого.

а) Большой небный нерв (n. palatinus major) через небный канал идет в слизистую оболочку твердого нёба, где соединяется с одноименным другой стороны и дает, кроме того, веточки в слизистую оболочку полости небного отростка, которые проникают в названную полость через особые отверстьица костного нёба.

б) Малый небный нерв идет в небную занавеску.

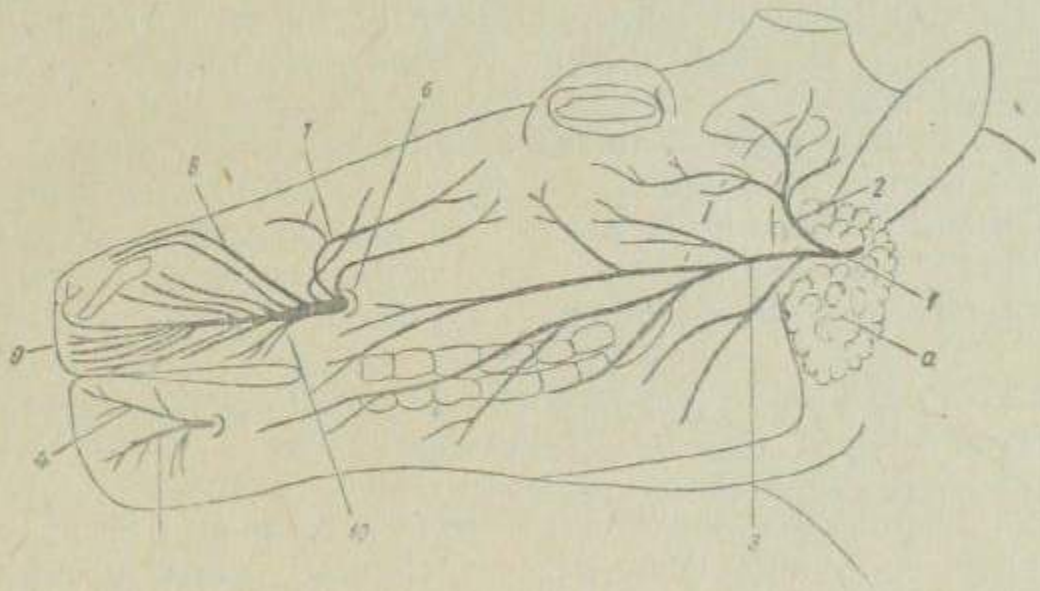

Рис. 129. Поверхностные ветви тройничного нерва (по Н. И. Акаевскому).

1 — поверхностный височный нерв; *2* — ушно-вековая ветвь; *3* — поперечная лицевая ветвь; *4* — нижняя губная ветвь; *5* — подбородочная ветвь; *6* — подглазничный нерв; *7* — наружные носовые нервы; *8* — оральные носовые нервы; *9* — нервы верхней губы; *10* — ветвь угла рта. *a* — околоушная железа.

2) Другая концевая ветвь клино-небного нерва, как аборальный носовой нерв (n. nasalis aboralis), входит через клино-небное отверстие в носовую полость, где к нему присоединяется постганглионарная часть видиева нерва, и делится на медиальную и латеральную ветви.

Медиальная ветвь, или нерв носовой перегородки, идет в направлении к носовому отверстию под слизистой оболочкой носовой перегородки, отдавая ей веточки, также дает ветвь к якобсонову органу, а через небную щель дает другую ветвь в слизистую оболочку твердого неба, где и соединяется с ветвями большого небного нерва.

Латеральная ветвь разветвляется в слизистой оболочке вентрального носового хода и вентральной раковины.

В. Нижнечелюстной нерв

Нижнечелюстной нерв (n. mandibularis) выходит из черепной полости через овальное отверстие, в котором отдает веточку к верхнечелюст-

диальный крыловой нерв и щечный нерв. Далее он подходит к внутренней челюстной артерии и отдает поверхностный височный нерв и делится на свои концевые ветви: нижний зубной нерв и язычный нерв.

1. Веточка к верхнечелюстному нерву идет обратно в черепную полость между костью и твердой мозговой оболочкой и после прободения последней, на уровне глазнично-круглого отверстия, вступает в верхнечелюстной нерв.

2. Общий ствол жевательного и глубокого височного нервов происходит еще в черепной полости двумя корневыми пучками и, по отделении от нижнечелюстного нерва, получает еще два дополнительных корня с периферического конца нерва и направляется к основанию скулового отростка височной кости, где и делится на жевательный и глубокий височный нервы. При этом нервные волокна обоих корневых пучков распределяются между двумя названными нервами, а волокна дополнительных корней целиком идут в жевательный нерв.

1) Жевательный нерв (n. massetericus) проходит между венечным и суставным отростками нижней челюсти на латеральную поверхность последней и разветвляется в наружном жевательном мускуле.

2) Глубокий височный нерв (n. temporalis profundus) подходит к одноименной артерии, вступает в височный мускул и разветвляется в нем.

3. Медиальный крыловой нерв (n. pterygoideus medialis) в самом своем начале прободает ушной ганглий, отдает нерв барабанной перепонки, направляется далее вентрально и делится на две ветви для внутреннего крылового мускула. Нерв барабанной перепонки (n. tympani) вместе с малым поверхностным каменистым нервом идет по дорзальной поверхности слуховой трубы дорзо-аборально в барабанную полость, где и разветвляется в мускуле, напрягающем барабанную перепонку.

4. Щечный нерв (n. buccinatorius) (рис. 130, *1*) вскоре после своего начала соединяется с околоушным нервом, происходящим из ушного ганглия. Оба нерва одинаковой толщины формируют общий ствол, который проходит между оральной и аборальной порциями латерального крылового мускула. Для мускула щечный нерв отдает ветви, образующие крыловой латеральный нерв (n. pterygoideus lateralis). Далее общий ствол обоих нервов дает соединительные ветви к подглазничному и язычному нервам, перекрещивает латерально внутреннюю челюстную артерию и отдает веточку в небно-язычную складку слизистой оболочки; затем отдает веточки, происходящие от околоушного нерва, в аборальные щечные железы и подходит латерально к щечной артерии. Последняя получает веточку, происходящую от околоушного нерва. Вместе с названной артерией общий ствол обоих нервов подходит к глубокой лицевой вене у бугра верхней челюсти и идет вместе с ней (медио-дорзально от вены) почти до лицевой артерии. Не доходя до последней, он делится на свои составные части: щечный и околоушный нервы.

Щечный нерв, отделившись от околоушного нерва, выходит медиально от лицевой артерии на латеральную поверхность щечного мускула, соединяется с ветвью для опускателя нижнего века от лице-

ной артерией идет до угла губ, отдавая веточки в слизистую оболочку щеки.

Ушной узел (ganglion oticum), в виде хомутика, охватывает нижнечелюстной нерв на месте отхождения от него щечного и внутреннего крылового нервов. Из медио-аборального края ганглия выходит малый поверхностный каменистый нерв (n. petrosus superficialis minor), который вместе с нервом барабанной перепонки направляется в барабанную полость. В ганглий входит ветвь от внутреннего сонного нерва. Эта ветвь идет по медиальной поверхности нижнечелюстного нерва.

Орально от нижнечелюстного нерва оба конца ганглия, соединяясь, образуют мощный околоушный нерв (n. parotideus) (2) темно-

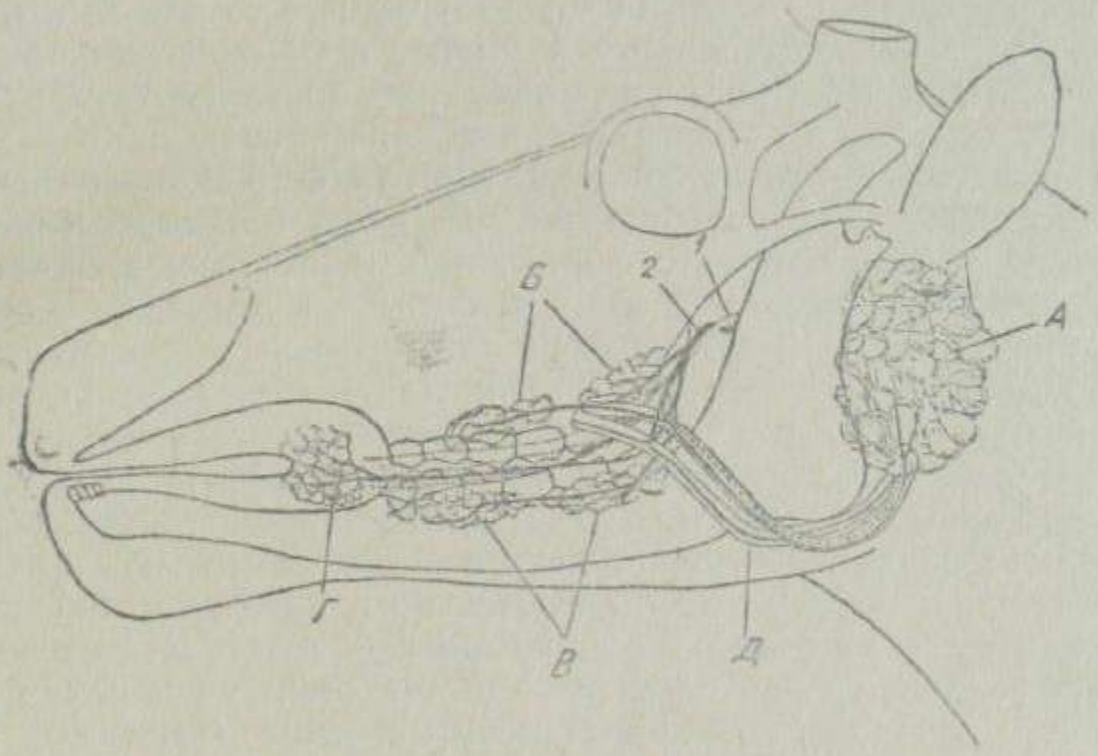

Рис. 130. Иннервация слюнных желез (по Н. И. Акаевскому).

1 — щечный нерв; *2* — околоушный нерв. *А* — околоушная железа; *Б* — дорзальные и *В* — вентральные щечные железы; *Г* — железы угла рта; *Д* — лицевая артерия.

ватокрасного цвета, который и идет вместе со щечным нервом орально вышеуказанным порядком.

До отделения от щечного нерва околоушный нерв дает ветвь, сопровождающую концевой отдел щечного нерва и разветвляющуюся в оральном отделе вентральных щечных слюнных желез. Далее околоушный нерв делится на три ветви.

Дорзальная ветвь оканчивается в дорзальных слюнных железах. Вентральная ветвь, в свою очередь, делится на две веточки: одна из них идет к слюнным железам у угла рта, а другая — в вентральные щечные железы. Средняя, главная ветвь идет на проток околоушной железы и делится на две ветви. Одна ветвь, собственно околоушный нерв, делится на три веточки, из них одна идет по протоку к щеке, где и переходит в дорзальные щечные железы, а другие две веточки идут по обеим сторонам протока (латеральной и медиальной) в паренхиму слюнной околоушной железы. Другая часть средней ветви идет

где и соединяется с идущим по ней наружным челюстным нервом. От места соединения с последним отходит веточка в подъязычный ганглий.

5. Поверхностный височный нерв (n. temporalis superficialis) (рис. 129, *1*) отходит в дорзальном направлении от нижнечелюстного нерва, огибая петлеобразно добавочную артерию мозговых оболочек. На медиальной поверхности околоушной слюнной железы нерв делится на ушно-вековую ветвь и поперечную лицевую ветвь.

а) Ушно-вековая ветвь (ramus auriculopalpebralis) (*2*) выходит из-под железы дорзально и разветвляется в коже височной области и нижнего века.

б) Поперечная лицевая ветвь (r. transversus faciei) (*3*) выходит из-под железы орально на латеральную поверхность жевательного мускула, разветвляется в коже щеки до угла губ, в коже нижней челюсти и в области жевательного мускула, а также в коже предглазничной ямки и на небольшом участке кожи нижнего века.

6. Нижний зубной нерв (n. alveolaris mandibulae) (рис. 61, *18*) направляется оро-вентрально, перекрещивая с медиальной стороны внутреннюю челюстную артерию, а затем вену, подходит к одноименным артерии и вене и вместе с ними направляется между латеральным и медиальным крыловыми мускулами, а затем между первым и ветвью нижней челюсти к нижнечелюстному отверстию, через которое и проникает в нижнечелюстной канал.

До погружения в канал нижний зубной нерв отдает челюстно-подъязычный нерв (n. mylohyoideus), который по медиальной поверхности нижней челюсти идет в межчелюстное пространство, где дает веточки в оральное брюшко двубрюшного мускула, в поперечный челюстной мускул и в кожу подчелюстного пространства и подбородка. В канале он дает веточки для коренных зубов, затем для нижних резцов; по выходе из канала через подбородочное отверстие делится на ветвь для слизистой оболочки нижней губы и ветвь для кожи подбородка (рис. 129, *4* и *5*).

7. Язычный нерв (n. lingualis) (рис. 61, *7*) идет сначала вместе с нижним зубным нервом до аборального края височного мускула, где соединяется с барабанной струной, далее идет между височным и медиальным крыловым мускулами до их оральных краев, отсюда идет орально между поперечным подчелюстным мускулом и слизистой оболочкой ротовой полости. Пройдя некоторое расстояние, общий ствол обоих нервов разделяется снова на свои составные части: барабанная струна отходит от язычного нерва, а последний идет вдоль дорзального края подъязычных слюнных желез орально. На уровне 4—5-го коренных зубов язычный нерв делится на более слабую дорзальную, или поверхностную, ветвь для слизистой оболочки дна ротовой полости и на более толстую вентральную, или глубокую, ветвь. Эта последняя огибает вентрально боковой язычный мускул и делится на три пучка волокон, которые, прободая мускулатуру языка, разветвляются в слизистой оболочке тела и кончика языка.

Отводящий нерв

VI пара, отводящий нерв (n. abducens), отходит сбоку от пирамид продолговатого мозга, прободает твердую мозговую оболочку

веточку в оболочку. Далее он проходит медиально от гассерова узла, где получает симпатическую веточку от внутреннего сонного нерва, и идет к глазнично-круглому отверстию, медиально от верхнечелюстного нерва.

В глазнично-круглом отверстии отводящий нерв получает соединительную ветвь от глазничного нерва. В глазнице нерв идет по медиальной поверхности латерального прямого глазного мускула, в котором и разветвляется, отдавая веточку в оттягиватель глазного яблока.

Лицевой нерв

VII пара, лицевой нерв (n. facialis), отходит от латерального конца трапецоидного тела, откуда вместе со слуховым нервом направляется во внутренний слуховой проход. В этом последнем он отдает часть своих волокон в слуховой нерв и вступает в лицевой канал каменистой кости, где образует колено.

В колене лицевого канала на лицевом нерве расположен ганглий колена (n. ganglion geniculi), из которого происходит большой поверхностный каменистый нерв (n. petrosus superficialis major). Последний выходит вместе с лицевым нервом из наружного отверстия лицевого канала и направляется оро-вентрально к соединительнотканной мембране запирательного отверстия. На этом пути к описываемому нерву подходит большой глубокий каменистый нерв. Оба каменистых нерва, соединившись вместе, образуют видиев нерв (n. vidianus), который направляется в видиев канал. По выходе из канала (у оро-вентрального края глазнично-круглого отверстия) видиев нерв образует небольшой, до 1 мм, ганглий, к которому подходит ветвь от верхнечелюстного нерва. От ганглия видиев нерв идет орально, дает в клино-небный ганглий маленькую веточку и через клино-небное отверстие входит в носовую полость, где и присоединяется к носовому аборальному нерву.

В среднем ухе, близ окна преддверия, от лицевого нерва отходит веточка к барабанному нерву IX пары. Эта веточка огибает вентро-аборально окно преддверия и соединяется с упомянутым нервом при входе его в барабанную полость. Вслед за этой веточкой от лицевого нерва отходит стремянной нерв (n. stapedius), который сейчас же и разветвляется в мускуле стремечка.

В дистальной части лицевого канала (через специальный каналец) к лицевому нерву подходят ушные ветви блуждающего и языко-глоточного нервов и идут вместе с ним к выходу лицевого канала. В этом же месте от лицевого нерва отделяется барабанная струна (chorda tympani). Она круто поворачивает назад и, образовав полный перегиб, налегает на лицевой нерв, идет орально между рукояткой молоточка и длинной ветвью наковальни; барабанную полость она покидает через глазерову щель.

По выходе из барабанной полости барабанная струна получает веточку от ушного ганглия и, направляясь далее, проходит между внутренней челюстной артерией и медиальным крыловым мускулом, присоединяется к язычному нерву, вместе с которым и идет на некотором расстоянии, орально обмениваясь волокнами. Близ аборальных

железы (рис. 61, 5). На латеральной поверхности подъязычной железы она образует одно или два ганглиозных утолщения, диаметром до 1 мм,— подчелюстные или язычные ганглии (ganglion submaxillare). Симпатический корень подчелюстного ганглия происходит от наружного сонного нерва и от ветви околоушного нерва, причем оба названных нерва идут по наружной челюстной артерии, от которой отделяются в области сосудистой вырезки нижней челюсти. Из ганглия выходит мощный ствол, идущий по протоку подчелюстной слюнной железы к паренхиму железы, и, кроме того, одна или две ветви выходят из ганглия в подъязычные слюнные железы.

Лицевой нерв, по выходе из лицевого канала, последовательно отдает нижеследующие шесть ветвей:

1. Задний ушной нерв (n. auricularis posterior), отделившись от лицевого нерва, делится на латеральную и медиальную ушные ветви, причем к последней присоединяется дополнительный пучок нервных волокон от ушной ветви блуждающего нерва. Обе ушные ветви поднимаются дорзально между наружным слуховым проходом и яремным отростком. Латеральная ветвь оканчивается в длинном и коротком отводящих мускулах, а медиальная ветвь, отдав веточки в околоушную железу, а также в длинный и средний поднимателя уха, ветвится в дорзальной мускулатуре ушной раковины и в коже аборальной поверхности раковины.

2. Внутренний ушной нерв (n. auricularis internus) в самом своем начале соединяется с ушной ветвью языко-глоточного нерва и получает соединительную ветвь от ушной ветви блуждающего нерва. Вскоре общий ствол делится на две-три ветви, которые идут дорзально к основанию раковины, прободают ее хрящ и ветвятся в коже внутренней поверхности раковины. От латеральной ветви отходят веточки и в околоушную слюнную железу.

3. Нерв двубрюшного мускула (n. digastricus), очень тонкий и длинный, идет вдоль аборального края большой ушной артерии вентрально на заднее брюшко двубрюшного мускула, ветвится в нем и дает веточки для обеих частей подъязычного мускула.

4. Дорзальный щечный нерв (n. buccalis dorsalis) (рис. 131, *1*) представляет собой самую толстую концевую ветвь лицевого нерва. Он идет сначала в паренхиме околоушной слюнной железы и отдает нерв ушной раковины и века, затем дает две-три ветви в околоушную слюнную железу и три соединительных ветви к вентральному щечному нерву (*5*). Выйдя из паренхимы железы у орального ее края, дорзальный щечный нерв идет орально по наружной поверхности жевательного мускула, отдавая на этом пути еще одну соединительную ветвь к вентральному щечному нерву.

Под орбитой дорзальный щечный нерв дает веточку в скуловой мускул, соединительную ветвь к нерву ушной раковины и века, веточку в мускул, опускающий нижнее веко, ряд ветвей в щечный мускул, веточку в кожный мускул губ и в круговой мускул губ.

Концевой отдел дорзального щечного нерва сопровождает вену верхней губы и ветвится в мускулатуре носа и верхней губы; соединяется с ветвями подглазничного нерва.

5. Нерв ушной раковины и века (n. auriculopalpebralis) (*3*) идет дорзально к паренхиме околоушной железы, отдавая ей ветви; по выходе из железы отдает четыре ветви и идет далее как общий

Одна из четырех веточек под сухожилием наружного приводящего ушного мускула сливается с общим нервом для обоих век.

Другая ветвь идет в наружный приводящий ушной мускул.

Третья ветвь, сопровождая переднюю ушную артерию, разветвляется в височной и лобной частях лобно-щиткового мускула, в большом завитковом мускуле и, наконец, в ротаторах уха.

Четвертая ветвь идет в височный отдел лобной части лобно-щиткового мускула.

Общий нерв век проходит под сухожилием наружного приводящего ушного мускула к орбите, отдает несколько веточек круговому мускулу век и делится на дорзальную и вентральную ветви для соответствующего века.

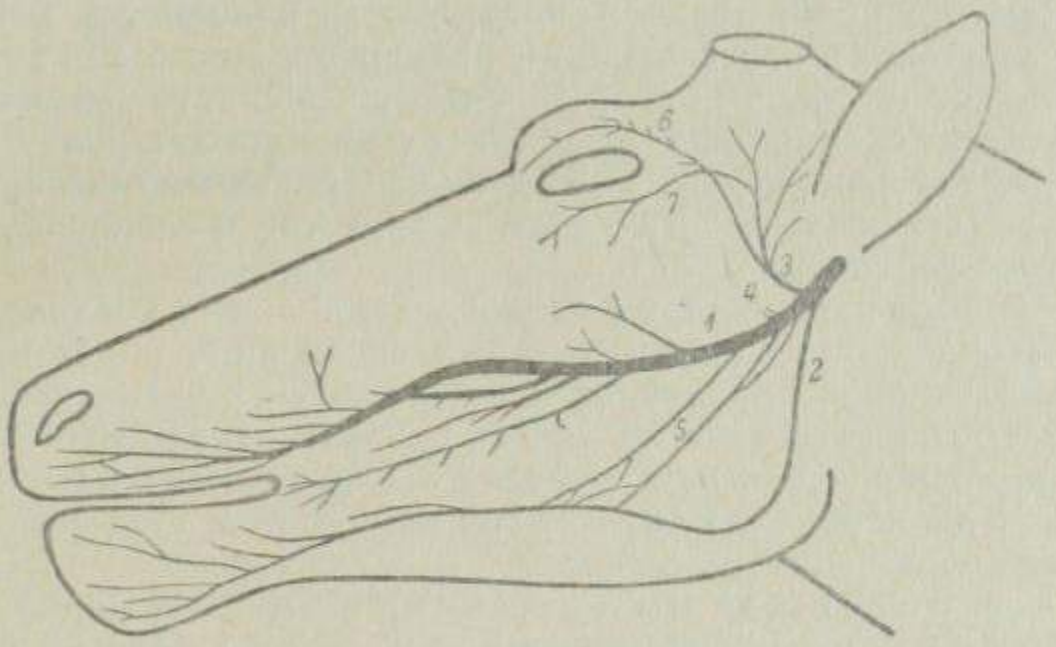

Рис. 131. Ветвление лицевого нерва (по Н. И. Акаевскому).

1 — дорзальный и *2* — вентральный щечные нервы; *3* — нерв ушной раковины и века; *4* — ветви для околоушной железы; *5* — соединительные ветви; *6* — ветвь дорзального и *7* — вентрального век.

а) Ветвь дорзального века (*6*) идет вместе с дорзальной носовой артерией под круговым мускулом век и дает ветви названному мускулу, лобному, в носо-губный поднимать и в поперечный мускул носа, лежащий впереди орбиты.

б) Ветвь вентрального века (*7*) идет вдоль нижнего края орбиты также под круговым мускулом век, отдает ветвь последнему и разветвляется в щечной части носо-губного поднимателя (m. malaris).

6. Вентральный щечный нерв (n. buccalis ventralis) (*2*) является второй более слабой концевой ветвью лицевого нерва. Он идет сначала в паренхиме околоушной слюнной железы и выходит из нее близ угла нижней челюсти, подходит к протоку околоушной железы и вместе с ним идет до сосудистой вырезки нижней челюсти на лицевую поверхность черепа и соединяется с дорзальным щечным нервом. Далее вентральный щечный нерв подходит к общей артерии нижней губы и идет вместе с ней орально, давая ветви для опускателя нижней губы, а у угла рта ветвится в нижнем резцовом мускуле, в круговом мускуле губ и мускулатуре подбородка, где соединяется

Слуховой нерв

VIII пара, слуховой нерв (n. acusticus), вступает вместе с лицевым нервом во внутренний слуховой проход и делится на ветвь преддверия и ветвь улитки.

Языко-глоточный нерв

IX пара, языко-глоточный нерв (n. glossopharyngeus), выходит из латеро-вентральной поверхности продолговатого мозга вместе с X и XI черепномозговыми нервами, вместе с которыми и направляется к аборальной разорванной дыре. В названном отверстии языко-глоточный нерв имеет каменистый ганглий (ganglion petrosum), лежащий на медио-аборальной поверхности каменистой кости. Этот ганглий темнокрасноватого цвета, величиной до 1,5 мм. В него входят каменистый нерв от краниального шейного симпатического ганглия, затем соединительная ветвь от яремного ганглия блуждающего нерва. Из вентрального края каменистого ганглия выходят рядом две ветви: барабанный нерв (n. tympanicus) и ушная ветвь языко-глоточного нерва.

Барабанный нерв входит в барабанную полость, соединяясь перед этим с веточкой от лицевого нерва, в барабанной полости проходит вентрально от окна преддверия и соединяется с тремя веточками от внутреннего сонного нерва. Далее он огибает начало напрягателя барабанной перепонки и, как малый поверхностный каменистый нерв (n. petrosus superficialis minor), направляется к ушному ганглию.

Ушная ветвь языко-глоточного нерва (ramus auricularis n. glossopharyngei) направляется от каменистого ганглия по жолобу каменистой кости латеро-дорзально и аборально, доходит до сосцевидного канальца, где присоединяется к ушной ветви блуждающего нерва, вместе с которой и входит в лицевой канал, сопровождает далее лицевой нерв до выхода из лицевого канала и, наконец, присоединяется к внутреннему ушному нерву.

От каменистого ганглия языко-глоточный нерв, направляясь вентрально, выходит из черепной полости через заднее разорванное отверстие. На расстоянии 1,5—2 см от основания черепа он образует веретенообразное ганглиозное утолщение с большим количеством ганглиозных клеток. Далее нерв направляется оро-вентрально вдоль аборального края подъязычно-глоточного мускула, проходя медиально от наружной сонной артерии, на своем пути отдает веточку к сплетению сонной артерии, веточку к I шейному нерву, получает веточку от наружного сонного нерва и делится на глоточную и язычную ветви.

Глоточная ветвь (ramus pharyngeus) идет вдоль медиальной поверхности большой ветви подъязычной кости, соединяется с глоточной ветвью блуждающего нерва и разветвляется в небном мускуле, небно-глоточном, крыло-глоточном, в рого-глоточном и хряще-глоточном и, наконец, в слизистой оболочке.

Язычная ветвь (r. lingualis) спускается по аборальному краю подъязычно-глоточного мускула вентрально, отдает подъязычно-глоточный нерв (n. huopharyngeus), который дает веточку в одно-

медиальный лимфатический узел. Далее язычная ветвь проходит между крыло- и рого-глоточными мускулами на медиальную поверхность последнего и делится на оральную, более толстую ветвь для слизистой оболочки небной занавески и корня языка и аборальную, более слабую ветвь для слизистой оболочки глотки, для рого-глоточного и подъязычно-надгортанного мускулов; в последнем соединяется с ветвями гортанного краниального нерва.

Блуждающий нерв]

А. Головная часть вагуса

X пара, блуждающий нерв (n. vagus) выходит несколькими пучками вместе с IX и XI черепномозговыми нервами на латеровентральной поверхности продолговатого мозга. Отдельные пучки образуют общий ствол, который отдает веточку для твердой мозговой оболочки, затем ушную ветвь блуждающего нерва (ramus auricularis vagi), которая обособленно прободает твердую мозговую оболочку и направляется в сосцевидный каналец каменистой кости, перед входом в который образует ганглиозное утолщение темнокрасноватого цвета, величиной около 1 мм. Это утолщение лежит в особом углублении тела затылочной кости. В сосцевидном канальце ушная ветвь блуждающего нерва присоединяется к ушной ветви языко-глоточного нерва, вместе с которой и соединяется с лицевым нервом, выходит из лицевого канала и входит частью в задний ушной нерв, а частью во внутренний ушной нерв, а остальной частью пучков своих волокон входит в лицевой нерв.

Отдав описанные две ветви, блуждающий нерв прободает твердую мозговую оболочку и выходит из черепной полости через аборальное разорванное отверстие. В этом отверстии вагус имеет округлый яремный ганглий (ganglion jugulare) темнокрасноватого цвета, величиной около 2 мм. К яремному ганглию подходят яремный нерв (рис. 133, *16*) от краниального шейного симпатического ганглия и соединительная ветвь от каменистого нерва языко-глоточного нерва.

По выходе из разорванного отверстия вагус идет вентро-каудально, получает две соединительные ветви от подъязычного нерва и от краниального шейного симпатического ганглия и соединяется с внутренней ветвью добавочного нерва. На месте соединения с только что упомянутой ветвью на вагусе находится узловатое сплетение (g. nodosum) с небольшим количеством ганглиозных клеток (*23*).

Из дорзального конца узловатого сплетения выходит глоточная ветвь вагуса (*20*), а из вентрального конца краниальный гортанный нерв (*21*).

Пройдя 1—2 см от сплетения, вагус присоединяется к шейной части симпатического нерва, образуя с последним общий ствол — вагосимпатикус.

Оба нерва довольно рыхло соединены друг с другом и идут вместе с общей сонной артерией (дорзально по ней) в грудную полость по дорзо-латеральной поверхности трахеи.

Глоточная ветвь вагуса (r. pharyngeus vagi) (рис. 61, *12*) образуется за счет пучков волокон, отходящих как от самого вагуса,

другая—каудальная,—получив соединительную веточку от наружного сонного нерва, подходит к одной из ветвей восходящей небной артерии и вместе с ней идет аборально; иннервирует хряще-глоточный мускул, обе части гортанно-глоточного мускула, начало мускулатуры пищевода и соединяется с возвратным нервом.

Краниальный гортанный нерв (n. laryngeus cranialis) (*14*, и рис. 133, *21*) отходит от узловатого сплетения вагуса, направляется вентрально, проходит под подъязычно-щитовидный мускул и делится на краниальную и каудальную ветви.

Краниальная, более слабая ветвь идет в слизистую оболочку гортани и в подъязычно-надгортанный мускул, в котором соединяется с язычной ветвью языко-глоточного нерва, разветвляется также и в слизистой оболочке гортанной поверхности надгортанника.

Каудальная, более толстая ветвь через вырезку щитовидного хряща выходит на медиальную поверхность последнего, разветвляется в голосовом мускуле, в слизистой оболочке гортани и (около начала поперечного черпаловидного мускула) входит в дорзальную ветвь каудального гортанного нерва.

Б. Грудная часть вагуса

При входе в грудную полость вагус, на уровне первого ребра, получает от симпатического нерва одну-две веточки, а вентрально от общего плече-головного ствола отдает сердечную ветвь (n. depressor cordis), которая направляется к основанию аорты и дает ряд ветвей в сердце.

Левый вагус проходит слева от основания дуги аорты и у ее каудального края отдает возвратный нерв (рис. 105, *4*), затем ряд ветвей в аортальный ганглий, довольно толстый ствол в бронхи и, наконец, делится на дорзальную и вентральную пищеводные ветви (*20* и *25*), причем вентральные ветви обоих вагусов, уже позади бифуркации трахеи, соединяются в вентральный пищеводный ствол (truncus oesophageus ventralis). Последний идет в средостении вентрально от пищевода и подходит к последнему лишь у пищеводного отверстия диафрагмы. Дорзальные ветви обоих вагусов соединяются под 9-м грудным позвонком в общий дорзальный пищеводный ствол (t. oesophageus dorsalis) и по дорзальной поверхности пищевода направляются в брюшную полость.

Возвратный нерв (n. recurrens), левый, отходит от левого вагуса и огибает сзади дугу аорты, а правый—отходит от правого вагуса и огибает сзади подключичную артерию, непосредственно после отхождения от нее общего шейно-реберного ствола (рис. 116, *17*). Каждый возвратный нерв идет краниально между трахеей и крупными артериями, отходящими от плече-головного ствола. Вентрально от трахеи он выходит из грудной полости и далее по трахее, вентрально от сонной артерии своей стороны, идет в гортань. В грудной еще полости возвратный нерв дает веточки к нервным сплетениям трахеи и сердца и в каудальный шейный симпатический ганглий.

К гортани возвратный нерв подходит между пищеводом и трахеей и, как каудальный гортанный нерв (n. laryngeus caudalis) (рис. 61, *16*), делится на дорзальную и вентральную ветви.

Дорзальная ветвь дает веточки в начальную часть пищевода,

мускулом и соединяется с аборальной ветвью краниального гортанного нерва. Из места соединения обоих нервов отходит ряд веточек в слизистую оболочку гортани.

Вентральная ветвь дает веточки в дорзальный и латеральный кольцевидно-черпаловидные мускулы, в голосовой и желудочковый мускулы.

Лишь один кольцевидно-щитовидный мускул не получает веточек от каудального гортанного нерва.

В. Брюшная часть вагуса

Вентральный пищеводный ствол, происходящий главным образом от правого вагуса, по вентрально-правой поверхности пищевода входит вместе с последним в брюшную полость, где и делится на целый ряд крупных и мелких ветвей.

Одна из более крупных ветвей идет на левую поверхность преддверия рубца по вентральной его поверхности и разветвляется в левой стенке преддверия.

Ряд веточек идет сейчас же в рубец, в область пищеводного жолоба. Две из них идут на большую (переднюю) кривизну сетки, а довольно толстая веточка идет справа (мимо книжки, отдавая ей лишь очень тоненькие веточки) на малую кривизну сычуга, по которой и достигает двенадцатиперстной кишки. Она отдает веточки на правую стенку сычуга.

Далее две веточки идут мимо ворот печени в начальную часть двенадцатиперстной кишки и к воротной вене, а по ней в солнечное сплетение.

Дорзальный пищеводный ствол, происходящий главным образом от левого вагуса, по дорзальной поверхности пищевода входит в брюшную полость и идет на дорзальную поверхность преддверия рубца, где делится также на ряд ветвей.

Одна из более толстых ветвей идет на правую поверхность преддверия рубца и затем переходит на большую кривизну книжки, вместе с дорзальной ветвью левой желудочной артерии. Она отдает ряд веточек на заднюю поверхность книжки к малой ее кривизне и затем переходит на малую кривизну сычуга, где идет до привратника, отдавая ряд малых веточек на его левую стенку; наконец, еще на книжке отдает ветвь на большую кривизну сычуга. Последняя идет вместе с вентральной ветвью левой желудочной артерии.

Другая, толстая ветвь направляется в передний конец солнечного сплетения.

Третья, толстая ветвь идет по правой продольной борозде рубца вместе с правой рубцовой артерией. Кроме этой ветви, на правую же поверхность рубца отходит ряд мелких веточек.

Добавочный нерв

XI пара, добавочный нерв (n. accessorius), начинается двумя корнями — спинным и головным. Спинной корень происходит отдельными корешками от шейной части спинного мозга, достигая седьмого шейного сегмента, и идет в черепную полость в виде тонкого нервного стволика между дорзальными и вентральными корнями шейных нер-

вочного нерва, который происходит из продолговатого мозга позади корней вагуса. Оба корня, соединяясь вместе, прободают твердую мозговую оболочку и выходят из черепной полости через аборальную часть разорванного отверстия. Вне черепной полости добавочный нерв снова разделяется на свои составные части.

Головная часть добавочного нерва, обменявшись волокнами со спинной частью, направляется в вагус, соединяясь с которым и образует его узловатое сплетение. Через это сплетение часть пучков описываемого нерва направляется в глоточную ветвь вагуса, главная же масса пучков его волокон вместе с небольшим пучком волокон спинной части добавочного нерва остается в вагусе (она, по всей вероятности, входит в возвратный нерв последнего).

Спинная часть добавочного нерва направляется на шею и делится на дорзальную и вентральную ветви (рис. 61, *25*). Вентральная ветвь входит в головные концы грудино-сосцевидного и грудино-челюстного мускулов; в названных мускулах нерв может быть прослежен до их грудинных концов.

Дорзальная ветвь под плече-головным мускулом направляется вдоль шеи каудально на лопатку и входит в шейную часть трапециевидного мускула.

Подъязычный нерв

XII пара, подъязычный нерв (n. hypoglossus) (рис. 61, *22*), происходит несколькими корнями из продолговатого мозга, латерально от пирамид. Все корни образуют три основных пучка, которые прободают самостоятельно твердую мозговую оболочку, выходят из черепной полости через двойное подъязычное отверстие и соединяются в один общий ствол. Последний идет вентрально от вагуса и латерально от добавочного нерва в подчелюстное пространство.

Вскоре после своего выхода из подъязычного отверстия нерв получает соединительную ветвь от краниального шейного симпатического ганглия, отдает соединительную веточку к вагусу и прободает дорзальный край подчелюстной слюнной железы. Проходит он латерально от наружной сонной артерии, дает веточку в латеральную стенку гортанного мешка и подходит к язычной артерии. Вместе с последней подъязычный нерв перекрещивает медиально боковой язычный мускул, получает здесь соединительную веточку от I шейного нерва и идет орально вдоль медио-аборального края большой ветви подъязычной кости. Далее, отойдя от артерии, он идет вдоль вентрального края бокового язычного мускула, дает ветви в названный мускул, затем в подъязычно-язычный мускул и в подбородочно-язычный. На середине языка подъязычный нерв подходит к подъязычной артерии и разветвляется в мускулатуре языка.

СПИННОМОЗГОВЫЕ НЕРВЫ

Спинномозговые нервы, как уже было отмечено при описании спинного мозга, отходят на всем протяжении мозга в каждом сегменте двумя корнями: дорзальным чувствительным и вентральным двигательным. Оба корня, соединяясь вместе, формируют общий ствол, смешанный чувствительно-двигательный нерв, который и выходит из позвоночного канала. По выходе из канала каждый нерв делится на

направляются в конечность, но перед этим формируют плечевое сплетение для грудной конечности и пояснично-крестцовое — для тазовой конечности.

Все спинномозговые нервы соответственно делению скелета разделяются на шейные, грудные, поясничные, крестцовые и хвостовые.

Шейные нервы

Шейные нервы (nn. cervicales) (*C*) выходят из спинного мозга в количестве восьми пар через межпозвоночные отверстия шейных позвонков. Первая пара выходит через межпозвоночное отверстие атланта; вторая пара — через межпозвоночное отверстие эпистрофея; третья пара — через межпозвоночное отверстие между эпистрофеем и 3-м шейным позвонком и т. д. Таким образом между 7-м шейным и 1-м грудным позвонками выходит восьмая пара шейных нервов.

Каждый шейный нерв делится на дорзальную ветвь для мускулатуры, лежащей дорзально от позвоночника, и для кожи и вентральную ветвь для мускулатуры, лежащей вентрально от позвоночника, и также для кожи.

Первый шейный нерв C_I выходит через межпозвоночное отверстие атланта и делится на дорзальную и вентральную ветви.

Дорзальная ветвь, как затылочный нерв (n. occipitalis), идет между каудальным косым и дорзальным прямым мускулами головы в область затылка и разветвляется в коже и коротких мускулах головы, лежащих дорзально от затылочного сустава, включая и мускулы уха.

Вентральная его ветвь выходит через крыловое отверстие в крыловую ямку атланта и дает ветви в краниальную и каудальную половины грудино-щитовидного мускула, причем в каудальную половину мускула нерв входит под 5—7-м шейными позвонками. Затем он дает ветви в краниальную часть плече-подъязычного мускула, в длинный мускул головы, в медиальную головку латерального прямого мускула головы, получает соединительную ветвь от краниального шейного симпатического узла и от подъязычного нерва, дает ветвь в глоточное сплетение и в вентральное шейное сплетение.

Второй шейный нерв C_{II} выходит через межпозвоночное отверстие эпистрофея. Дорзальная ветвь нерва идет медиально от полуостистого мускула головы, дает ветви к соседним с ним мускулам и выходит в кожу гребня шеи.

Вентральная ветвь дает соединительную веточку к добавочному нерву и в вентральное шейное сплетение; каудальный ушной нерв (n. auricularis caudalis) идет в кожу задней поверхности ушной раковины; шейный кожный нерв (n. cutaneus colli) делится на головную и шейную ветви. Головная ветвь идет в кожу подчелюстного пространства, а шейная — в кожу шеи, причем лежит вместе с яремной веной.

Третий, четвертый и пятый шейные нервы C_{III-V} выходят через межпозвоночные отверстия позади второго, третьего и четвертого шейных позвонков. Дорзальные их ветви идут по медиальной поверхности полуостистого мускула головы и разветвляются в окружающих мускулах и коже. Вентральные ветви идут в вентральные мускулы шеи, кроме того в пластыревидный мускул, плече-головной, плече-

$C_{VI-VIII}$ идут в дорзальные мускулы шеи.

Вентральная ветвь C_{VI}, помимо ветвей для вентральной мускулатуры шеи, дает веточки в плече-головной, плече-атлантный мускулы и кожную ветвь — надключичный нерв (n. supraclavicularis) — в кожу передней поверхности лопаточно-плечевого сустава и плеча до локтевого сустава.

Вентральные ветви VI—VIII шейных нервов (вместе с I грудным) образуют плечевое сплетение, из которого идут нервы в грудную конечность соответствующей стороны.

Вентральные ветви V, VI шейных нервов образуют общий ствол — диафрагматический нерв (n. phrenicus), который идет в грудную полость, где проходит латерально от плече-шейного артериального ствола и медиально от подключичной артерии и внутренней грудной артерии; проходит по латеральной поверхности сердечной сумки на уровне основания сердца, прикрытый плеврой (средостенным листком), и направляется в диафрагму, где и разветвляется (рис. 116, *23*).

Плечевое сплетение

Плечевое сплетение (plexus brachialis) образовано вентральными корнями VI, VII, VIII шейных нервов и I грудного (Th_I). Корни от C_{VI} и C_{VII}, соединяясь, образуют краниальный корневой ствол сплетения, а C_{VIII} и Th_I — каудальный корневой ствол. Оба корневых ствола соединены между собой тонкой и короткой соединительной ветвью, идущей от подмышечного нерва к началу лучевого.

Корень от C_{VI} представляет собой тонкую нервную ветвь, которая усиливается пучками нервных волокон от C_{VII} и участвует в образовании четырех нервов сплетения: предлопаточного, подмышечного, подлопаточного и мускульно-кожного.

Корень C_{VII} участвует в образовании предлопаточного нерва, после соединения с C_{VI} делится на три ветви: вентральную, которая принимает участие в образовании латеральной ветви мускульно-кожного нерва, среднюю, участвующую в образовании подмышечного нерва, и дорзальную, участвующую в образовании подлопаточного нерва.

Корень от C_{VIII}, соединившись с Th_I и получив соединительную ветвь от C_{VII}, делится на две ветви: одну для образования лучевого нерва и другую для образования грудного дорзального нерва.

Корень от Th_I делится на четыре ветви. Одна служит для образования медиальной ветви мускульно-кожного нерва, другая — для локтевого, третья — для грудного вентрального и грудного латерального нервов и четвертая — для срединного нерва.

Таким образом из плечевого сплетения происходят следующие 9 нервов: предлопаточный, подлопаточный, подмышечный, грудной латеральный, грудной вентральный, лучевой, локтевой, срединный, мускульно-кожный. Все эти нервы выходят из сплетения на уровне лопаточно-плечевого сустава, с его медиальной поверхности. К плечевому сплетению необходимо отнести еще ветви, идущие в ромбовидный и вентральный зубчатый мускулы, — это дорзальные лопаточные нервы от C_V и C_{VI} и длинный грудной нерв от C_{VIII}.

1. Дорзальные лопаточные нервы (nn. dorsales scapulae) отходят [illegible] от C_V и [illegible] от C_{VI}. Первый идет по медиаль-

второй — в толще указанного мускула. Первый разветвляется в шейной части ромбовидного мускула, а второй — в грудной его части. Оба нерва в ромбовидном мускуле идут вместе с ветвями поперечной шейной артерии (рис. 109, *1*).

2. Длинный грудной нерв (n. thoracalis longus) происходит из C_{VII} и сейчас же направляется каудально по латеральной поверхности вентрального зубчатого мускула, в который отдает на своем пути дорзальные и вентральные многочисленные тонкие веточки. Эти веточки идут в обе части вентрального зубчатого мускула, лежащие на ребрах.

3. Предлопаточный нерв (n. suprascapularis) *(3)* происходит из C_{VI} и C_{VII}, причем от последнего получает большее количество пучков нервных волокон чем от первого. Нерв вместе с акромиальной артерией погружается в щель между предостным и подлопаточным мускулами, где делится на три ветви, из них две разветвляются в предостном мускуле, а третья и в предостном и в заостном мускулах и, кроме того, дает веточку в капсулу плечевого сустава.

4. Подлопаточный нерв (n. subscapularis) (*5*) происходит главным образом от C_{VII}, получая лишь один-два пучка нервных волокон от C_{VI}. Он идет сначала лишь одним стволиком, который затем делится на две ветви. Иногда обе ветви происходят самостоятельно. Одна из ветвей подлопаточного нерва входит в передний отдел подлопаточного мускула, а другая внедряется в мускул несколько более дистально, но разветвляется также и в передней его части.

5. Подмышечный нерв (n. axillaris) (*7*) происходит главной массой своих волокон из C_{VII} и меньшей частью из C_{VI} и C_{VIII}. У дистального конца лопатки он отдает одну ветвь в каудальную половину подлопаточного мускула, другую иногда в большой круглый мускул. Эта ветвь иногда отходит от грудного дорзального нерва. Отдав указанные ветви, подмышечный нерв погружается в щель между подлопаточным мускулом и большим круглым, непосредственно прилегая к капсуле плечевого сустава; далее проникает в щель между малым круглым мускулом и длинной головкой трехглавого мускула плеча. Вместе с латеральной окружной плечевой артерией он выходит на медиальную поверхность акромиальной части дельтовидного мускула, прободает дорзальный край последнего и появляется на дорзальной поверхности проксимального конца плечевой кости, где и разветвляется в ключичной части плече-головного мускула. На своем пути подмышечный нерв отдает ветвь в капсулу сустава, в дистальный конец малого круглого мускула, в обе части дельтовидного мускула и в концевое сухожилие заостного мускула и, кроме того, дает две-три кожных ветви. Последние выходят под кожу между обеими головками дельтовидного мускула и направляются по латеральной поверхности плеча дистально. Одна из этих ветвей, сопровождая подкожную вену плеча вдоль ее дорзальной поверхности, идет до локтевого сустава, где переходит на дорзальную поверхность предплечья и соединяется с кожными ветвями лучевого и мускульно-кожного нервов.

6 Грудной дорзальный нерв (n. thoracodorsalis) (*6*) происходит из C_{VII} и C_{VIII} и направляется каудально вместе с одноименной артерией в широкий мускул спины; отдает веточку в подмышечный лимфатический узел, у каудального края большого круг-

другая идет только в широкий мускул спины.

7. Общий ствол грудного латерального и грудного вентрального нервов (n. thoracolateralis et n. thoracoventralis) происходит из Th_1 и, пройдя медиально от подмышечной артерии, делится на оба названных нерва.

а) Грудной латеральный нерв представляет дорзальную ветвь общего ствола, идет по медиальной поверхности плечевой части глубокого грудного мускула, соединяется с латеральными ветвями III, IV и V межреберных нервов в один общий ствол, который и выходит каудально от длинной головки трехглавого мускула плеча под кожу, где и разветвляется, достигая области локтевого сустава.

б) Грудной вентральный нерв идет в глубокий грудной мускул (*12*).

8. Лучевой нерв (n. radialis) (*8*) происходит из C_{VII}, C_{VIII} и Th_1, идет между подмышечным и локтевым нервами к плечевому суставу, волярно от подмышечной артерии и дистально от прикрепления большого круглого мускула появляется на медиальной поверхности плеча, сейчас же отдает волярную ветвь, которая входит в дорзальный край длинной головки трехглавого мускула плеча и распадается на ряд ветвей, из которых две, в толще мускула, достигают напрягателя фасции предплечья и разветвляются в нем.

Главный ствол лучевого нерва погружается в щель между обеими частями медиальной головки трехглавого мускула плеча, отдает веточки в обе части медиальной его головки и в латеральную головку; также дает ветвь и в малый локтевой мускул. Далее лучевой нерв пересекает волярную поверхность плечевой кости в латеро-дистальном направлении, располагаясь в жолобке между плечевой костью и внутренним плечевым мускулом. Выйдя на латеральную поверхность плеча, лучевой нерв делится на поверхностный и глубокий лучевые нервы.

а) Поверхностный лучевой нерв выходит на дорзальную поверхность предплечья между лучевым разгибателем запястья и внутренним плечевым мускулом, направляется на дорзальную поверхность запястья вдоль переднего края лучевого разгибателя запястья вместе с подкожной веной предплечья (рис. 119, *1*), отдает на латеральную поверхность предплечья пять-шесть кожных веточек, затем две веточки в кожу запястья, причем одна идет на дорзо-латеральную его поверхность, а другая — на дорзо-медиальную (рис. 132, *8*). Последняя ветвь идет с главным стволом. На пясти поверхностный лучевой нерв идет непосредственно по кости, по ёе дорзо-медиальной поверхности, вместе с веной, отдает веточку в питательное отверстие пястной кости, затем у дистального конца пясти дает соединительную веточку к дорзальной ветви локтевого нерва. В области пястно-фаланговых суставов он дает ветви на пальцы: медиальную ветвь на III палец и латеральную ветвь на II палец (*9*).

б) Глубокий лучевой нерв идет сначала вдоль волярного края внутреннего плечевого мускула, затем подходит под лучевой разгибатель запястья, располагаясь непосредственно на капсуле локтевого сустава, в которую дает тонкие веточки; разветвляется в лучевом и локтевом разгибателях запястья и во всех разгибателях пальцев; кроме того, дает дорзальный межкостный нерв предплечья, который посылает веточку в межкостную щель и идет в длинный абдуктор большого пальца.

общим стволом со срединным нервом. Достигнув плечевой артерии, локтевой нерв идет по ее медиальной поверхности волярно от срединного нерва, затем вдоль дорзального края медиальной головки трехглавого мускула плеча направляется к локтевому суставу.

На своем пути локтевой нерв отдает на середине плеча волярную кожную ветвь, которая до локтевого сустава все же идет вместе с локтевым нервом. В области сустава он дает веточку в кожу локтевой складки, а затем спускается на волярную поверхность предплечья и запястья, разветвляясь в коже; дает также веточки и на дорзо-латеральную поверхность предплечья.

По Цветкову, волярная кожная ветвь представляет самостоятельный нерв, который отходит от указанного выше общего нервного ствола еще до разделения его на локтевой и срединный, но в дальнейшем ходе присоединяется к локтевому нерву и идет как описано.

Локтевой нерв, достигнув медиального надмыщелка плеча, прободает начальное сухожилие локтевой головки локтевого сгибателя запястья, подходит под последний и отдает ряд ветвей для капсулы локтевого сустава, для локтевой головки глубокого пальцевого сгибателя, для обеих головок локтевого сгибателя запястья. Продолжающийся ствол локтевого нерва идет на волярную поверхность предплечья довольно поверхностно, в жолобе между поверхностным пальцевым сгибателем и локтевым разгибателем запястья, вместе с веной; при этом дает ветви латеральной половине заднеплечевой головки глубокого сгибателя пальцев. Подходя к запястью, локтевой нерв делится на дорзальную и волярную ветви.

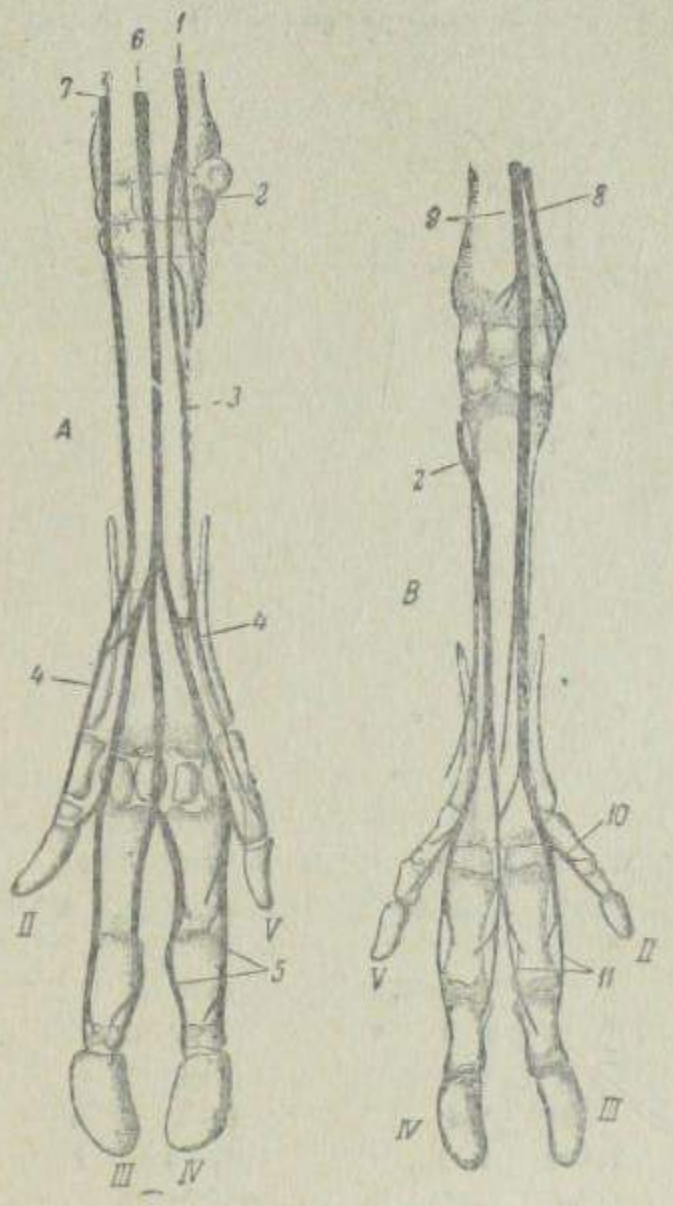

Рис. 132. Нервы пальцев грудной конечности: *A* — с волярной и *B* — с дорзальной поверхностей.

1 — локтевой нерв; *2* — его дорзальная и *3* — его волярная ветви; *4* — волярные нервы боковых пальцев; *5* — волярные нервы главных пальцев; *6* — срединный нерв; *7* — его волярная кожная ветвь; *8* — кожная ветвь лучевого нерва; *9* — поверхностный лучевой нерв; *10* — дорзальный нерв бокового пальца; *11* — дорзальные нервы главных пальцев.

а) Дорзальная ветвь локтевого нерва (рис. 132, *2*) прободает фасцию между сухожилиями локтевого сгибателя и локтевого разгибателя запястья, выходит под кожу и, перекрещивая в латеральном направлении сухожилие локтевого разгибателя запястья, входит в жолоб латеро-волярной поверхности запястного сустава, где отдает ветвь в сустав и кожу. Далее она спускается на пясть, где идет по середине латеральной поверхности вдоль волярного края сухожилия

поверхность пясти, на медиальную поверхность V пальца, на латеральную поверхность IV пальца, на дорзальную поверхность пясти. Эта ветвь получает тонкую соединительную веточку от поверхностного лучевого нерва и делится на медиальную ветвь IV пальца и латеральную ветвь III пальца.

б) Волярная ветвь локтевого нерва (*3*), более толстая чем дорзальная, спускается на волярную поверхность пясти латерально от сухожилия поверхностного пальцевого сгибателя и у проксимального конца пясти делится на поверхностную и глубокую ветви.

Поверхностная волярная ветвь идет между сухожилиями пальцевых сгибателей по их латеральной поверхности и пятой пястной костью, соединяется со срединным нервом и, сопровождая артерию, переходит на палец как латеральная волярная ветвь пятого пальца.

Глубокая волярная ветвь у латерального края проксимального конца пясти делится на две ветви, которые идут в межкостный мускул.

10. Мускульно-кожный нерв (n. musculocutaneus) (рис. 109, *13*[1]) происходит из C_{VII} и C_{VI} своей латеральной ветвью и из Th_1 (вместе со срединным нервом) своей медиальной ветвью. Обе ветви соединяются в общий ствол дистально от подмышечной артерии, образуя вокруг нее подмышечную петлю. От подмышечной петли отходят два нерва в грудные мускулы — краниальные грудные нервы. Общий ствол мускульно-кожного нерва соединяется со срединным нервом общей соединительнотканной оболочкой. У лопаточно-плечевого сустава нерв отдает ветвь в коракоидо-плечевой мускул, в который она вступает между обеими его головками, отдавая им ветви, а также и в двуглавый мускул плеча.

На границе средней и дистальной трети плеча мускульно-кожный нерв вновь отделяется от срединного нерва и идет на дорзальную поверхность локтевого сустава, где дает ветви в капсулу сустава, во внутренний плечевой мускул и далее выходит под кожу вместе с артериальной веточкой, как латеральная кожная ветвь предплечья (n. cutaneus antibrachii lateralis); по дорзо-медиальной поверхности предплечья достигает запястья, где и разветвляется; по пути своего следования также отдает кожные веточки (рис. 119, *4*).

11. Срединный нерв (n. medianus) происходит из Th_1 и C_{VIII} вместе с локтевым нервом и медиальной ветвью мускульно-кожного нерва; проходит медиально от подмышечной артерии и далее идет дистально позади коракоидо-плечевого мускула и вдоль дорзо-латерального края плечевой артерии вместе с мускульно-кожным нервом. В дистальной половине плеча он идет позади двуглавого мускула и по латеральной поверхности плечевой артерии, затем опять идет дорзально от плечевой артерии и по медиальной поверхности локтевого сустава спускается на предплечье. На проксимальном конце последнего срединный нерв отдает мускульные ветви для лучевого сгибателя запястья, проходит латерально от названного мускула и делится на две ветви: более толстую глубокую ветвь и более тонкую поверхностную ветвь. От последней или из угла деления отходит третья ветвь — волярный межкостный нерв предплечья.

а) Глубокая ветвь срединного нерва идет в поверхностный пальцевый сгибатель, в переднеплечевую головку и в медиальную половину заднеплечевой головки глубокого пальцевого сги-

б) Волярный межкостный нерв предплечья направляется к межкостному отверстию предплечья, по пути дает ветвь в лучевую головку глубокого пальцевого сгибателя и далее разветвляется в надкостнице и в межкостной связке; одной веточкой выходит на латеральную поверхность луча, где и погружается в питательное отверстие.

в) Поверхностная ветвь срединного нерва идет дистально вдоль медио-волярного края лучевой кости до середины предплечья, прикрытая медиально лучевым сгибателем запястья и срединной артерией. В проксимальной части предплечья нерв отдает более толстую медиальную и более тонкую латеральную ветви, которые, обогнув срединную артерию, соединяются друг с другом в общий стволик — волярную кожную ветвь срединного нерва. Последняя близ дистального конца лучевой кости выходит под кожу и идет вдоль медио-волярных краев лучевой кости, запястья и пясти вместе с поверхностной ветвью срединного нерва и со срединно-лучевой артерией. В области дистального конца пясти волярная кожная ветвь отдает три-четыре ветви в кожу волярной поверхности и сливается с волярным медиальным нервом II пальца.

Поверхностная ветвь срединного нерва идет по медиальному краю сухожилия поверхностного пальцевого сгибателя и в дистальной половине пясти делится на три пальцевых ветви: латеральную, среднюю и медиальную; латеральная получает соединительную ветвь от поверхностной волярной ветви локтевого нерва (рис. 132, *б*).

Латеральная ветвь отдает: волярный медиальный нерв V пальца, волярный латеральный нерв IV пальца, особую ветвь на волярную поверхность IV пальца.

Средняя ветвь отдает: волярный медиальный нерв IV пальца и волярный латеральный нерв III пальца.

Медиальная ветвь отдает: волярный медиальный нерв II пальца, с которым соединяется волярная кожная ветвь срединного нерва, и волярный латеральный нерв II пальца.

Грудные нервы

Грудные нервы (nervi thoracales) (*Th*) выходят через межпозвоночные отверстия грудных позвонков в количестве четырнадцати пар. Первая пара выходит позади 1-го позвонка. Каждый грудной нерв делится на дорзальную и вентральную ветви. Дорзальные ветви выходят в дорзальную мускулатуру спины двумя ветвями: по медиальной и латеральной поверхностям длиннейшего мускула спины. Латеральные ветви идут и в кожу, где делятся на дорзальные и вентральные ветви.

Вентральные, более сильные, ветви идут, как межреберные нервы (nn. intercostales), по каудальным краям ребер в сосудистых жолобках вместе с артериями. Сначала они идут по медиальной поверхности внутренних межреберных мускулов, затем выходят на латеральную их поверхность под наружные межреберные мускулы, где идут как медиальные ветви, в то время как латеральные ветви межреберных нервов прободают наружные межреберные мускулы и идут в широкий мускул спины, в вентральный зубчатый мускул,

Поясничные нервы

Поясничные нервы (nn. lumbales) (*L*) выходят в количестве пяти пар через межпозвоночные отверстия поясничных позвонков; первый нерв выходит каудально от первого позвонка.

Дорзальные ветви их направляются косо латеро-каудально между дорзальными мускулами, отдавая им ветви, и выходят на поверхность под кожу, где называются краниальными ягодичными кожными нервами.

Вентральные ветви, исключая первый поясничный нерв, образуют поясничное сплетение и далее направляются в брюшную мускулатуру и мускулатуру конечности, а кожные ветви выходят на боковую брюшную стенку и на боковую поверхность таза и бедра.

1. Подвздошно-паховый нерв (n. ilioinguinalis) происходит из L_I. Дорзальная ветвь, отдав мускульные веточки, выходит под кожу на уровне поперечного отростка 3-го поясничного позвонка. Вентральная ветвь направляется в брюшные мускулы. Кожная ее ветвь появляется под кожей приблизительно на середине расстояния от моклока до последнего ребра. У самок концевые разветвления ее расположены краниально от вымени.

2. Наружный семенной нерв (n. spermaticus externus) происходит из L_{II}. Дорзальная его ветвь выходит под кожу на уровне поперечного отростка 4-го поясничного позвонка. Вентральная ветвь получает соединительную веточку от L_{III} и между обоими поясничными мускулами, отдавая им веточки, направляется каудо-вентрально, присоединяется к пояснично-кожному нерву и по выходе из-под малого поясничного мускула или даже несколько ранее делится на два стволика: краниальный и каудальный.

Краниальный стволик, происходящий главным образом из L_{II}, идет медиально вместе с ветвями глубокой окружной подвздошной артерии, выходит на медиальную поверхность поперечного брюшного мускула, прободает его и идет далее между ним и внутренним косым брюшным мускулом, разветвляясь в последнем (рис. 113, *10*).

Каудальный стволик лежит краниально от наружной подвздошной артерии. Он направляется дистально по медиальной поверхности внутреннего косого брюшного мускула, затем вдоль каудального края мускула идет на вентральную брюшную стенку впереди лонного сращения, вместе с наружной срамной артерией выходит из брюшной полости и делится на две ветви: краниальную — более толстую и каудальную — более тонкую. У самок обе ветви входят в каудальную половину вымени, но разветвляются во всей железе. Краниальная веточка выходит, кроме того, на середине вымени под кожу и разветвляется в коже медиальной поверхности бедра вплоть до коленной области. Каудальная же веточка выходит только в кожу вымени. У самцов нерв разветвляется в коже препуция.

3. Пояснично-кожный нерв (n. psoadicocutaneus) происходит из L_{III}. Дорзальная его ветвь выходит под кожу на уровне поперечного отростка 5-го поясничного позвонка. Вентральная ветвь проходит вместе с наружным семенным нервом между обоими поясничными мускулами, которым отдает ветви. По выходе из-под малого пояснич-

Далее он прободает орюшные мускулы под моклоковым бугром вместе с латеральной ветвью упомянутой артерии. Теперь, изменив свое направление, как кожный латеральный нерв бедра, он идет почти параллельно медио-краниальному краю напрягателя широкой фасции бедра, вплоть до коленной чашки. На своем пути нерв отдает ряд веточек в кожу латеральной поверхности бедра; в области колена разветвляется вместе с артериальной веточкой в коже дорзальной поверхности до голени. Более длинные веточки можно проследить до середины голени

4. Бедренный нерв (n. femoralis) происходит из L_{IV}. Дорзальная его ветвь выходит под кожу непосредственно каудально от моклока. Вентральная же, получив подкрепление от L_{III} и L_V, направляется вентро-каудально вдоль подвздошной кости между большим поясничным мускулом и медиальной головкой подвздошного мускула. По выходе из-под вентрального края малого поясничного мускула он отдает подкожный медиальный нерв бедра и идет вместе с последним по латеральной поверхности сначала наружной повздошной артерии, а затем краниальной бедренной артерии, вместе с ветвями которой и разветвляется в четырехглавом мускуле бедра; на своем пути отдает шесть—девять веточек в малый поясничный и подвздошно-поясничный мускулы.

Подкожный медиальный нерв бедра, или нерв сафенус (n. saphenus), как уже отмечено, обособляется от бедренного нерва при выходе последнего из-под малого поясничного мускула. Сначала он идет вместе с бедренным нервом, но уже в бедренном канале отделяется от него и на середине бедра делится на три концевых ветви.

В самом своем начале нерв сафенус отдает в гребешковый мускул веточку, которая идет по вентральному краю глубокой бедренной артерии, затем дает две веточки в обе части портняжного мускула, из коих одна ветвь идет латерально, а другая медиально от бедренной артерии.

Из трех концевых ветвей нерва сафенус одна ветвь идет в бедренном канале и далее направляется вместе с коленной артерией на медиальную поверхность коленного сустава, где разветвляется в коже и в капсуле сустава (рис. 113, *17*). Две других концевых ветви выходят вместе с артерией сафена под кожу между стройным и портняжным мускулами (*21*). Более толстая дорзальная ветвь, сопровождая артерию, идет на медиальную поверхность бедра и голени и достигает области скакательного сустава, а часто и плюсны, где и разветвляется, отдавая по пути целый ряд веточек как в дорзальном (главным образом), так и в плантарном направлениях. Плантарная, более слабая ветвь разветвляется только в коже области бедра (рис. 120, *A*, *1*).

5. Запирательный нерв (n. obturatorius) происходит из L_V. Дорзальная ветвь его проходит медиально от крестцового бугра подвздошной кости, выходит под кожу, каудально от предыдущего, в ягодичной области. Вентральная ветвь (рис. 113, *37*), получив подкрепление от L_{IV}, направляется по медиальной поверхности подвздошной кости к запирательному отверстию, проходит через кранио-латеральную вырезку последнего на вентральную поверхность таза и разделяется на четыре крупных ветви. Из них две более толстых ветви идут между аддуктором и гребешковым мускулом, в которых и разветвляются. Две более слабых ветви идут в наружный

Крестцовые нервы (nn. sacrales) (*S*) выходят через крестцовые отверстия в количестве четырех-пяти пар. Дорзальные ветви их идут в кожу ягодичной области, как средние кожные ягодичные нервы. Вентральные ветви образуют крестцовое сплетение (plexus sacralis) и направляются в мускулатуру таза, тазовых конечностей и во внутренние органы тазовой полости.

I. *Краниальный ягодичный нерв* (n. glutaeus cranialis) происходит из корней седалищного нерва от L_V и S_I на латеральной их поверхности; оба корня образуют короткий, но довольно толстый нерв, который вместе с одноименной артерией выходит через большое седалищное отверстие широкой тазовой связки на наружную поверхность последней и делится на две ветви, из коих одна (от L_V) идет в глубокий и добавочный ягодичные мускулы, а другая (от S_I) — в средний ягодичный мускул.

II. *Каудальный ягодичный нерв* (n. glutaeus caudalis) происходит на латеральной поверхности корней седалищного нерва от S_I и S_{II} по выходе последнего из полости таза на наружную поверхность широкой тазовой связки, делится вскоре же на две ветви, которые входят в краниальный отдел двуглавого мускула бедра, где и разветвляются в его части, соответствующей поверхностному ягодичному мускулу.

III. *Каудальный кожный бедренный нерв* (n. cutaneus femoris caudalis) происходит из S_{III} и получает подкрепление от S_{IV} и S_V; при этом сливается с корнями срамного нерва (*3*).

Ветвь от краниального корня идет вместе с каудальной ягодичной артерией в кожу через малую седалищную вырезку.

От второго корня одна ветвь идет вместе со срамным нервом, от которого затем отходит и идет в кожу между полусухожильным и полуперепончатым мускулами, дает также веточку в хвостовой мускул. Другая ветвь идет в хвостовой мускул.

От каудального корня ветвь идет в хвостовой мускул и кожу.

От каудального кожного бедренного нерва отходит нервный стволик, который получает от седалищного нерва подкрепляющие пучки нервных волокон, прободает далее двуглавый мускул бедра близ его каудального края и выходит под кожу, в которой и разветвляется в области, лежащей кзади от коленного сустава. Часть ветвей сопровождает малую вену сафена.

IV. *Срамной нерв* (n. pudendus) происходит от S_{IV} и получает подкрепление от S_{III}.

От каждого корня медиально отходят тазовые нервы (nn. pelvici), идущие в подчревное сплетение (plexus hypogastricus). Каудальный тазовый нерв более толстый. Третий тазовый нерв отходит от S_V, т. е. от заднего корня каудального кожного нерва бедра.

Срамной нерв идет медиально от широкой тазовой связки и латерально от поднимателя ануса вместе со срамной внутренней артерией к срамным губам и в клитор у самок или на половой член у самцов (рис. 113, 2).

V. *Каудальный нерв прямой кишки* (n. haemorrhoidalis caudalis) отходит от S_V, получает подкрепление от S_{IV}, и направляется кау-

внедряется в стенку прямой кишки, а другая идет в наружный сфинктер и в кожу ануса. Кроме того, у самок отходят веточки к половым губам (рис. 113, *I*).

VI. *Седалищный нерв* (n. ischiadicus), самый мощный из всех нервов крестцового сплетения, происходит четырьмя корнями: самым толстым от S_{II}, несколько более слабым от S_I, еще более слабым от S_V и очень слабым от S_{III}. Все корни, соединяясь друг с другом на наружной поверхности широкой тазовой связки, образуют мощный плоский, до 1,5 см шириной, ствол седалищного нерва, который и направляется каудо-вентрально к малой седалищной вырезке таза, проходит по запирательному мускулу и отдает ему три веточки. В области тазобедренного сустава он отдает мощную проксимальную мускульную ветвь и идет далее дистально по медиальной поверхности двуглавого мускула бедра, как общий ствол малоберцового и большеберцового нервов, причем уже здесь намечается деление его на оба названных нерва одинаковой толщины (*23*). В области дистальной половины бедра это разделение становится более ясным, но до икроножного мускула оба нерва идут рядом, одетые общим соединительнотканным влагалищем.

1. Проксимальная мускульная ветвь образует сравнительно короткий стволик, который скоро делится на шесть—девять ветвей, расходящихся веерообразно в двуглавом мускуле бедра, полусухожильном и полуперепончатом. Среди этих мускульных ветвей идут и кожные ветви; из них одна происходит из соединительной ветви от каудального кожного нерва бедра (см. последний). Другая ветвь происходит из переднего края седалищного нерва близ седалищного гребня. Эта последняя идет дистально, прободает в середине у дистального конца бедра двуглавый мускул бедра и выходит под кожу на латеральную поверхность.

2. Большеберцовый нерв (n. tibialis) в общем стволе с малоберцовым нервом занимает медиальное положение, уже в области тазобедренного сустава, на уровне большого вертела, отдает плантарный кожный нерв голени, а несколько ниже — дистальную мускульную ветвь. Дойдя до икроножного мускула, большеберцовый нерв отделяется окончательно от малоберцового нерва. Сопровождаемый тоненькой возвратной большеберцовой артерией, он проходит между головками икроножного мускула сначала на медиальную поверхность, а затем на дорзальную поверхность поверхностного пальцевого сгибателя и спускается к скакательному суставу, причем в дистальной половине голени идет сзади и латерально от артерии сафена. На плантарной поверхности голени у скакательного сустава большеберцовый нерв делится на медиальный и латеральный плантарные нервы, а до своего деления посылает тоненькую веточку в кожу медиальной поверхности пяточного бугра.

а) Плантарный кожный нерв голени (n. cutaneus surae plantaris) отходит, как уже упомянуто, в области тазобедренного сустава, сначала идет вместе с главными стволами почти до икроножного мускула, по плантарной поверхности которого и спускается дистально, затем выходит на латеральную его поверхность и идет вместе с тонкой артериальной веточкой и латеральной веной сафена (*24*, и рис. 120, *B*, *3*); разветвляется в коже латеральной поверхности дистального конца

б) Дистальная мускульная ветвь отходит от большеберцового нерва у дистального конца бедра и разветвляется в обеих головках икроножного мускула, в поверхностном пальцевом сгибателе, в пяточном мускуле, в подколенном, в глубоком пальцевом сгибателе и в капсуле коленного сустава.

в) Плантарный медиальный нерв (n. plantaris medialis) (*2*) спускается дистально к пальцам вдоль медиального края сухожилия поверхностного пальцевого сгибателя и медио-плантарного гребня плюсневой кости позади артерии, лежит довольно поверхностно, близ первых фаланг дает ветвь на плантарную поверхность II пальца, затем делится на две ветви: одну для медиальной поверхности III пальца и другую для латеральной поверхности III пальца и дает соединительную ветвь к латеральному плантарному нерву.

г) Плантарный латеральный нерв (n. plantaris lateralis) над держателем таранной кости отходит от плантарного медиального нерва, вступает под сухожилие глубокого пальцевого сгибателя и идет далее по латеральному краю названного сухожилия вместе с плантарной латеральной артерией. У дистального конца плюсны нерв делится на поверхностную и глубокую ветви. Глубокая ветвь идет к сухожилиям сгибателей и к капсулам пальцевых суставов. Поверхностная ветвь идет на плантарную поверхность V пальца, затем на латеральную и медиальную поверхности IV пальца, причем медиальная ветвь получает соединительную веточку от медиального плантарного нерва.

3. Малоберцовый нерв (n. peronaeus) сначала идет вместе с большеберцовым нервом и близ икроножного мускула отделяется от него, поворачивая на латеральную поверхность латеральной головки икроножного мускула под прикрытием двуглавого мускула бедра. Близ головки малоберцовой кости малоберцовый нерв делится на одинаковые по толщине ветви — поверхностный и глубокий малоберцовые нервы.

а) Поверхностный малоберцовый нерв (n. peronaeus superficialis) спускается в направлении к скакательному суставу в желобке между особым разгибателем IV пальца и длинным малоберцовым мускулом вместе с малоберцовой артерией; здесь же нерв идет под сухожилие длинного малоберцового мускула. Начиная со скакательного сустава, поверхностный малоберцовый нерв отклоняется в своем ходе постепенно на дорзальную поверхность плюсны, чего и достигает уже в самом дистальном конце кости. Он лежит поверхностно на сухожилии длинного пальцевого разгибателя вдоль его латерального края (рис. 120, *B*, *4*); у дистального конца плюсны делится на три ветви: латеральная идет на латеральную поверхность V пальца; средняя дает медиальный нерв V пальца, затем делится на латеральный и медиальный нервы IV пальца; медиальная ветвь идет на латеральную поверхность II пальца и, кроме того, отдает ветвь на медиальную поверхность того же пальца и на медиальную поверхность III пальца.

б) Глубокий малоберцовый нерв (n. peronaeus profundus) у проксимального конца голени погружается между мускулами в глубину, где дает ветви в передний большеберцовый мускул, в третий малоберцовый, в особые разгибатели III и IV пальцев, в длинный пальцевый разгибатель и в короткий пальцевый разгибатель. Сделавшись

кулом и длинным пальцевым разгибателем до дистальной трети голени, где присоединяется к передней большеберцовой артерии, вместе с которой и медиально от нее идет под сухожилием длинного пальцевого разгибателя в дорзальном жолобе плюсневой кости. На дистальном конце плюсны через дистальный межкостный канал он выходит в межпальцевое пространство, где и делится на две ветви для обращенных друг к другу поверхностей III и IV пальцев.

Хвостовые нервы

Хвостовые нервы (nn. coccygei) в количестве трех-четырех пар выходят латерально позади дужек хвостовых позвонков с 1-го по 3-й—4-й. Дорзальные и вентральные их ветви формируют продольные дорзальные и вентральные стволики, которые, направляясь до конца хвоста, дают веточки в мускулатуру и кожу хвоста.

СИМПАТИЧЕСКАЯ ЧАСТЬ НЕРВНОЙ СИСТЕМЫ

Симпатическая часть нервной системы представлена парным пограничным симпатическим нервным стволом, отходящими от него ветвями и нервными сплетениями, заложенными на крупных сосудах и внутренних органах.

Пограничный симпатический ствол

Пограничный симпатический ствол (truncus sympathicus) (рис. 116, *6*) располагается в грудно-поясничном отделе туловища сбоку на вентральной поверхности тел позвонков, каудально простирается на крестцовую кость и на первые хвостовые позвонки, где и заканчивается; краниально переходит на шею, где идет вместе с вагусом, образуя с ним общий ствол вагосимпатикус, заканчивается у основания черепа краниальным симпатическим ганглием. На всем протяжении в пограничном стволе заложены скопления нервных клеток в виде ганглиев. От ганглиев отходят соединительные ветви к спинномозговым нервам и ветви к внутренним органам. По своему положению в различных отделах туловища пограничный ствол делится на головную, шейную, грудную и пояснично-крестцовую части.

А. Головная часть

Краниальный шейный симпатический ганглий (ganglion cervicale craniale) имеет овально уплощенную форму, темно-красноватый цвет. Длина его до 3—3,5 см, ширина до 5—7 мм и толщина до 3—4 мм. Он лежит медиально от языко-глоточного нерва и несколько орально от X, XI и XII нервов. Латерально от ганглия проходят затылочная и внутренняя сонная артерии, а вентрально — наружная сонная артерия. Длинная ось ганглия лежит почти перпендикулярно к основанию черепа (рис. 61, *23*, и 133, *1*).

Из вентрального конца ганглия отходят четыре нервных стволика. Первый стволик, самый тонкий и дорзальный по положению, является соединительной ветвью к первым двум шейным нервам (рис. 133, *2*), ветвь идет каудально, перекрещивает с медиальной стороны краниаль-

частью пограничного симпатического ствола (*3*) (о нем см. ниже). Третий стволик, общий сонный нерв (n. caroticus communis) (*4*), направляется к началу внутренней сонной артерии и разветвляется на дорзальной стенке общей сонной артерии, образуя общее сонное сплетение (plexus intercaroticus) (*5*). К этому сплетению подходит ветвь от наружного сонного и языко-глоточного нервов. От сплетения общий сонный нерв, толщиной до 1 мм, по одноименной артерии направляется каудально. Из сплетения же выходит затылочный нерв (n. occipialis) (*7*), сопровождающий все разветвления одноименной артерии.

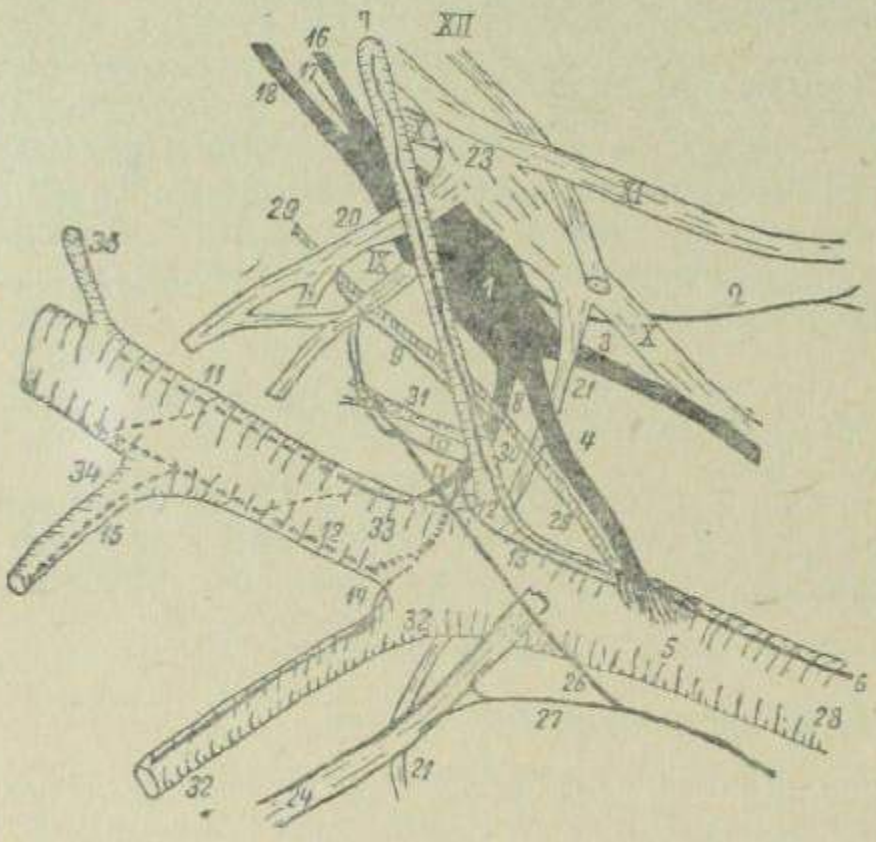

Рис. 133. Топография краниального симпатического ганглия.

1 — краниальный шейный симпатический ганглий; *2* — его ветвь к шейным нервам; *3* — пограничный симпатический ствол; *4* — общий сонный нерв; *5* — сонное сплетение; *6* — общий сонный нерв; *7* — затылочный нерв и арт.; *8* — наружный сонный нерв; *9* — его ветвь к глоточной ветви (*10*) вагуса; *19* — его ветвь к девятому нерву (*IX*); *11*—его дорзальная и *12*—вентральная ветви; *13* — ветвь к общему сонному сплетению; *14* — ветвь к язычной арт.; *15* — наружный челюстной нерв и арт.; *16* — яремный нерв; *17* — каменистый нерв; *18* — внутренний сонный нерв; *20* — глоточная ветвь вагуса; *21* — краниальный гортанный нерв; *23* — узловатое сплетение; *24* — подъязычный нерв; *26* — соединительные ветви к шейному нерву от *IX* и *2*, — от *XII* нервов; *28* — общая сонная арт.; *29* — внутренняя сонная арт.; *30* — затылочная арт.; *31* — небная восходящая арт.; *32* — язычная арт.; *33*— наружная сонная арт.; *34* — наружная челюстная арт.; *35* — большая ушная арт. *IX* — языко-глоточный нерв; *X* — вагус; *XI* — добавочный нерв; *XII* — подъязычный нерв.

Четвертый стволик, наружный сонный нерв (n. caroticus externus) (*8*), перекрещивает с медиальной стороны внутреннюю сонную артерию, где дает соединительную ветвь к глоточной ветви блуждающего нерва (*9*). Далее наружный сонный нерв перекрещивает начало затылочной артерии, дает соединительную ветвь к языко-глоточному нерву (*10*) и делится на две ветви (*11* и *12*). Из них дорзальная идет по медио-дорзальной поверхности наружной сонной артерии, а вентральная — по медио-вентральной ее поверхности. Последняя ветвь дает веточку к общему сонному сплетению (*13*), веточку на язычную артерию (*14*) и наружный челюстной нерв (n. maxillaris externus) (*15*), идущий на одноименной артерии, на которой соединяется с околоушным нервом. Концевой ствол вентральной ветви переходит на внутреннюю челюстную артерию. Дорзальная и вентральная веточки, соединяясь друг с другом, образуют наружное сонное сплетение.

Из дорзального конца краниального шейного ганглия отходят три нервных стволика, которые направляются в разорванное отверстие.

1. Яремный нерв (n. jugularis) (*16*), самый толстый и аборальный по положению, направляется по вагусу в его яремный

2. Каменистый нерв (n. petrosus) (*17*), самый тонкий и средний по положению, идет в каменистый ганглий языко-глоточного нерва.

3. Внутренний сонный нерв (n. caroticus internus) (*18*), средний по толщине и оральный по положению, по одноименной артерии направляется в разорванное отверстие, у которого отдает ряд ветвей.

а) Большой глубокий каменистый нерв (n. petrosus profundus major) направляется орально и, соединяясь с большим поверхностным каменистым нервом, образует видиев нерв.

б) Сонно-барабанные нервы (nn. caroticotympanici) в количестве трех идут дорзально в барабанную полость и, соединяясь с барабанным нервом языко-глоточного нерва, образуют барабанное сплетение. Отдав названные нервы, внутренний сонный нерв входит в черепномозговую полость и отдает мощную ветвь к гипофизу, ветвь к гассерову узлу тройничного нерва, очень тонкую веточку к ушному ганглию, к нему эта ветвь проникает через овальное отверстие по нижнечелюстному нерву, ветви к VI, III, IV черепномозговым нервам, веточку к глазничному нерву и, наконец, теряется в массе верхнечелюстного нерва, к которому подходит с медиальной его стороны.

Б. Шейная часть

Шейная часть пограничного симпатического ствола выходит из аборального конца краниального шейного ганглия и сейчас же, через 0,5—1 см, присоединяется к блуждающему нерву; образует общий с ним ствол вагосимпатикус (*19*), который и направляется по трахее вдоль дорзального края общей сонной артерии в грудную полость (рис. 61, *24*, и 116, *18*).

Под 7-м шейным позвонком вагосимпатикус обвивает спиралевидно общую сонную артерию, таким образом с дорзального края идет через медиальный ее край на вентральный и латерально по артерии переходит снова на ее дорзальный край. Впереди первого ребра пограничный симпатический ствол отделяется от вагуса и входит в каудальный шейный симпатический ганглий.

Каудальный шейный симпатический ганглий (ganglion cervicale caudale) неправильной формы, величиной до 8 × 5 мм; вытянутый кранио-каудально он лежит медиально от первого ребра на трахее, при этом на левой стороне лежит вентрально от пищевода и впереди от позвоночной артерии.

Из него выходят следующие веточки: веточка к вагусу, до 2 мм, две веточки к трахее, из них одна идет под грудным протоком; из дорзо-краниальной части узла выходит веточка в пищевод, а из дорзо-каудальной его части выходят три веточки к первому грудному ганглию. Одна из них (наиболее толстая) является продолжением пограничного ствола; все они лежат медиально от подключичной артерии. Из вентральной части ганглия также отходят две веточки, краниальная и каудальная, направляющиеся к первому грудному ганглию по латеральной поверхности упомянутой артерии, образуя таким образом (вместе с медиальными ветвями) вокруг подключичной

2. Грудная часть

Грудная часть пограничного симпатического ствола начинается от первого грудного ганглия, идет каудально вдоль латеральной поверхности тел грудных позвонков до аортального отверстия диафрагмы, при этом на пути до 5-го грудного позвонка лежит вдоль дорзального края длинного мускула шеи (рис. 116, *6*). Около каждой реберной головки на пограничном стволе находятся грудные ганглии. Самый крупный из них первый, следующие очень мелкие, а начиная с пятого они снова становятся крупнее, причем пятый и особенно шестой являются среди них наиболее крупными.

От каждого ганглия к межреберным нервам идут по две соединительных ветви, причем серые соединительные ветви, выходящие из ганглия, лежат каудально, а белые соединительные ветви, идущие из мозга в ганглий, лежат краниально от соответствующих межреберных артерий.

Первый грудной, или звездчатый, ганглий (ganglion stellatum) (*15*) имеет звездчатую форму вследствие наличия большого количества веточек. Он вытянут дорзо-вентрально. Величина его до 11 × 7 мм. Лежит он в грудной полости медио-каудально от первого ребра и латерально на границе между длинным шейным мускулом и пищеводом.

Из дорзо-каудального угла ганглия выходят: пограничный симпатический ствол, коллатеральный стволик, вступающий в пограничный ствол в области 2-го грудного позвонка, соединительная веточка к 1-му грудному нерву, веточка на вентральную поверхность пищевода.

Из дорзо-краниального угла ганглия выходят: вторая соединительная веточка к первому грудному нерву, она идет вдоль шейно-реберной артерии, веточка в длинный мускул шеи, позвоночный нерв. Последний идет вместе с одноименной артерией по медио-вентральному ее краю и дает соединительные веточки к восьмому—третьему шейным нервам.

В вентральную половину ганглия входят веточки, образующие вьессениеву петлю. Из латеральной части петли отходят веточки к вагусу, к диафрагматическому нерву и к внутренней грудной артерии. Из медиальной части петли выходят веточки к шейно-реберной артерии.

От грудных ганглиев, начиная с четвертого, в вентральном направлении отходят тонкие веточки к аорте, непарной вене и пищеводу. Ветвь к аорте от пятого ганглия довольно мощная.

От четвертого—пятого—шестого ганглия отходят веточки в трахею.

Сердечные нервы (nn. accellerantes cordis) (рис. 105, *15*, и 116, *14*) отходят различно справа и слева. На левой стороне они отходят от пятого и шестого ганглиев двумя-тремя стволиками. Наиболее толстая ветвь отходит от шестого ганглия. Все они направляются в подаортальное сплетение, лежащее каудально от дуги аорты над бронхиальным лимфатическим узлом. Слева оно прикрыто левой непарной веной. В сплетение входят ветви блуждающего нерва и ветвь от правого пограничного ствола (см. ниже). В сплетении находятся два звездчатой формы ганглия. Один из них, размером до 5 × 3 мм, располагается у переднего края непарной вены, а второй, меньший по размерам, у заднего ее края. Оба узла соединяются

вену. Из сплетения выходят ветви к пищеводу, трахее и бронхам, к аорте, непарной вене и возвратному нерву и главным образом к сердцу. Правые сердечные нервы в количестве двух-трех отходят от второго ганглия и каудально от него. Средняя из них идет налево и каудально, достигнув непарной вены, спускается к краниальной полой вене, отдает ей веточки и входит в сердце. Краниальный нерв идет непосредственно на полую вену и у основания ее входит в правое предсердие. Каудальная ветвь достигает трахеи на уровне правого верхушечного бронха и направляется налево в подаортальное сплетение.

От шестого левого грудного ганглия отходят две веточки, которые формируют левый большой чревный нерв (n. splanchnicus major). Последний идет каудально по аорте, получая тонкие подкрепляющие веточки от каудальных грудных ганглиев. На правой стороне большой чревный нерв отходит от пограничного ствола на уровне восьмого грудного ганглия и идет также по аорте. Оба чревные нерва близ диафрагмы снова присоединяются к пограничным стволам и проходят вместе с ними в брюшную полость.

Г. Поясничио-крестцовая часть

На уровне краниального конца 1-го поясничного позвонка пограничный симпатический ствол отдает описанный выше большой чревный нерв, который направляется в солнечное сплетение,

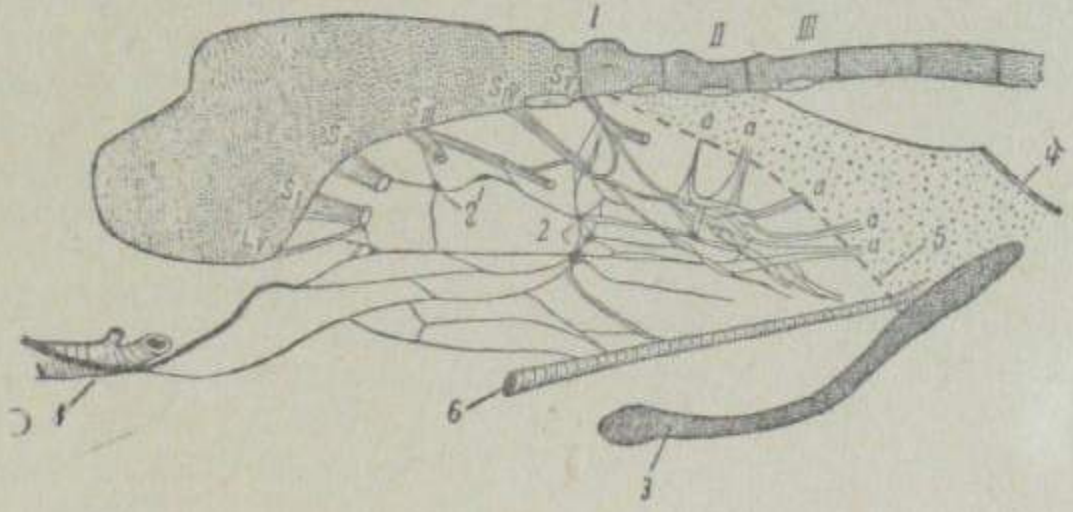

Рис. 134. Подчревное сплетение.

L_V, S_1—S_3 — корни поясничного пятого и крестцовых нервов; *1* — подчревный нерв и конец брюшной аорты; *2* — наиболее крупные узлы сплетения; *3* — разрез таза; *4* — анус; *5* — линия перехода серозной оболочки с боковых стенок таза на внутренние органы таза; *6* — внутренняя подвздошная артерия. *а* — веточки сплетения, идущие на прямую кишку.

лежащее на краниальной брыжеечной и чревной артериях. После ответвления чревного нерва пограничный ствол становится очень тонким и идет вдоль поясничных позвонков на крестцовую кость. Впереди крестца лежат два крупных ганглия, каудально от которых пограничный ствол становится толще. Пограничный ствол на своем пути отдает соединительные ветви к поясничным и крестцовым нервам. У 3-го крестцового нерва имеется довольно значительный

вых ганглиев находятся поперечные соединительные веточки между обоими пограничными стволами.

В области от первого до третьего поясничных ганглиев отходят малые чревные нервы в количестве до шести тонких стволиков слева и до двух-трех стволиков справа. Часть их входит в большой чревный нерв, а часть идет на почечную артерию, на которой образует почечное сплетение. От пограничных стволов отходят тонкие веточки в аортальное сплетение.

От четвертого поясничного ганглия отходит толстая ветвь для образования каудального брыжеечного сплетения на каудальном крае одноименной артерии. В нем лежит довольно крупный ганглий, величиной до 1 мм. Из сплетения выходят веточки к внутренним семенным артериям и крупный стволик—подчревный нерв. Последний направляется в тазовую полость и, делясь на целый ряд ветвей, на париетальном листке брюшины тазовой полости образует густое подчревное сплетение, в котором разбросаны мелкие ганглии. Из сплетения отходят веточки к внутренней подвздошной артерии, к тазовым органам и к крестцовым нервам (рис. 134, *I*).

СИСТЕМА ОРГАНОВ ЧУВСТВ

ОРГАН ЗРЕНИЯ

Глазное яблоко

Глазное яблоко (bulbus oculi) имеет шарообразную, сжатую несколько спереди назад форму. Горизонтальный максимальный диаметр его до 34,5 мм, вертикальный до 34,5 мм, спереди назад до 31,25 мм, вес до 19,5 г, объем до 23 куб. см.

Стенка глазного яблока образована тремя оболочками: наружной — фиброзной, средней — сосудистой и внутренней — сетчатой.

Фиброзная оболочка разделяется на переднюю прозрачную и более выпуклую часть — роговицу (cornea) и заднюю непрозрачную, менее выпуклую часть — белую оболочку, или склеру (sclera).

Роговица занимает меньшую часть глазного яблока, около одной пятой его. Контур ее спереди имеет поперечно-овальную форму размером до 25,5 × 23 мм. Толщина роговицы неодинакова: в центре до 2,5 мм, а по краям до 1,5 мм.

Склера также имеет неодинаковую толщину; на заднем полюсе она наиболее толстая, на переднем полюсе близ роговицы несколько тоньше и по экватору наиболее тонкая. В задне-латеральную часть ее входит зрительный нерв.

Сосудистая оболочка выстилает изнутри склеру. Она разделяется на собственно сосудистую оболочку, занимающую бо́льшую ее часть, затем ресничное тело, лежащее близ перехода склеры в роговицу, и радужную оболочку, лежащую позади роговицы и спереди хрусталика.

Собственно сосудистая оболочка (chorioidea) — очень тонкая. Цвет темносиний или интенсивнолиловый. Дорзально от зрительного соска в ней находится обширная отражательная оболочка (tapetum) изумрудного цвета, переходящего местами в нежнобирюзовый с золотистым оттенком, местами в светлоголубой с зеленоватым отливом.

Ресничное тело (corpus ciliare) представляет собой утолщение сосудистой оболочки шириной до 6 мм, расположенное на границе собственно сосудистой оболочки с радужной. Оно несет радиально идущие складки в количестве до 83—90 штук, кончающиеся отросточками. К последним прикрепляется хрусталик посредством тонких волоконец, образующих цинниеву связку.

Радужная оболочка (iris) в центре своем имеет отверстие — зрачок — поперечно-овальной формы. Зрачковый край радужной оболочки гладкий. Радужная оболочка пигментирована в темнокоричневый цвет, особенно в части, ближайшей к зрачковому краю. Благодаря

может суживаться и расширяться.

Сетчатая оболочка, или ретина (retina), делится на зрительную часть и слепую. Зрительная часть покрывает собственно сосудистую оболочку. Она разделяется на два пласта: собственно сетчатка, или ретина, обращена в полость глазного яблока, она тонка и при жизни прозрачна; второй пласт образует пигментный слой, он плотно прирастает к сосудистой оболочке.

В области вхождения зрительного нерва ретина прочно прикрепляется к склере. Это место называется зрительным соском. Форма соска неправильно бобовидная с неровным краем, имеющим возвышения и углубления. Латеральный край соска более вытянут в длину, а медиальный, наоборот, округлый и широкий. Цвет соска от лимонно-желтого до светлооранжевого, причем периферия окрашена более интенсивно чем центр.

Через сосок входит центральная артерия сетчатки, которая сейчас же распадается на громадное количество больших и малых веточек; они разветвляются в сетчатке.

Слепая часть сетчатой оболочки пигментирована, очень тонка и покрывает ресничное тело и радужную оболочку, срастаясь с ними.

Хрусталик (lens crystallina) — прозрачный, довольно плотный орган в виде двояковыпуклой линзы. Он прикреплен позади радужной оболочки на цинниевой связке к ресничному телу. Диаметр хрусталика до 15 мм, толщина по оси, т. е. спереди назад, до 11 мм, вес до 1,4 г, объем до 1,24 куб. см. Передняя поверхность хрусталика более плоская, задняя, напротив, сильно выпуклая. Хрусталик покрыт снаружи капсулой хрусталика.

Полость глазного яблока позади хрусталика выполнена прозрачным студневидной консистенции стекловидным телом.

Полость глазного яблока впереди хрусталика разделяется радужной оболочкой на переднюю, довольно обширную, глазную камеру между роговицей и радужной оболочкой и заднюю, щелевидную камеру между радужной оболочкой и хрусталиком. Обе глазные камеры выполнены водянистой влагой.

Защитные органы глаза

Глазное яблоко помещается в орбите, будучи заключено в особом конусовидном перепончатом мешке—периорбите. Последняя закрепляется вокруг зрительного отверстия по краю орбитального костного кольца и вдоль вентрального орбитального гребня.

Спереди глазное яблоко защищено кожно-мускульными складками — веками: дорзальным, более сильно развитым веком, и вентральным, более слабо развитым веком (рис. 135). Оба века, соединяясь друг с другом, образуют спайки век в медиальном и соответственно латеральном углах век. Щель век вследствие закруглений углов глаза при открытом глазе имеет более или менее овальную форму. Она довольно обширна, вследствие этого получается впечатление, что глаза у северного оленя большие, чего на самом деле нет. Как на верхнем веке, так и на нижнем ресниц нет, вместо них имеются лишь в небольшом количестве нежные волоски. По заднему ребру век открываются мейбомиевы железы в количестве до 39 в верхнем и до 28 штук в нижнем веке.

одному слезному отверстию. Оба они ведут в слезно-носовой канал, открывающийся в носовую полость.

В толще век заложен круговой мускул век, кроме того в верхнем веке оканчивается лобный мускул — подниматель верхнего века, а в нижнем веке — опускатель нижнего века.

Внутренняя поверхность века выстлана тонкой оболочкой — конъюнктивой, которая с каждого века переходит на глазное яблоко и при этом формирует конъюнктивальный мешок. Цвет конъюнктивы розовый, а в области соединения роговицы со склерой, в латеро-вентральной ее части, — буро-оранжевый.

В медиальном углу глаза находится слезный бугорок в виде конуса, он пигментирован в буро-оранжевый цвет.

Под конъюнктивой на дорзо-латеральной стенке орбиты находится слезная железа величиной до 35×25 см (рис. 128, *а*). Выводные протоки ее в количестве до 21 открываются в конъюнктиве верхнего века, причем более медиальные из них (в количестве до 8) имеют сосочки, хорошо видимые под лупой. Все канальцы расположены в ряд, лежащий параллельно краю века.

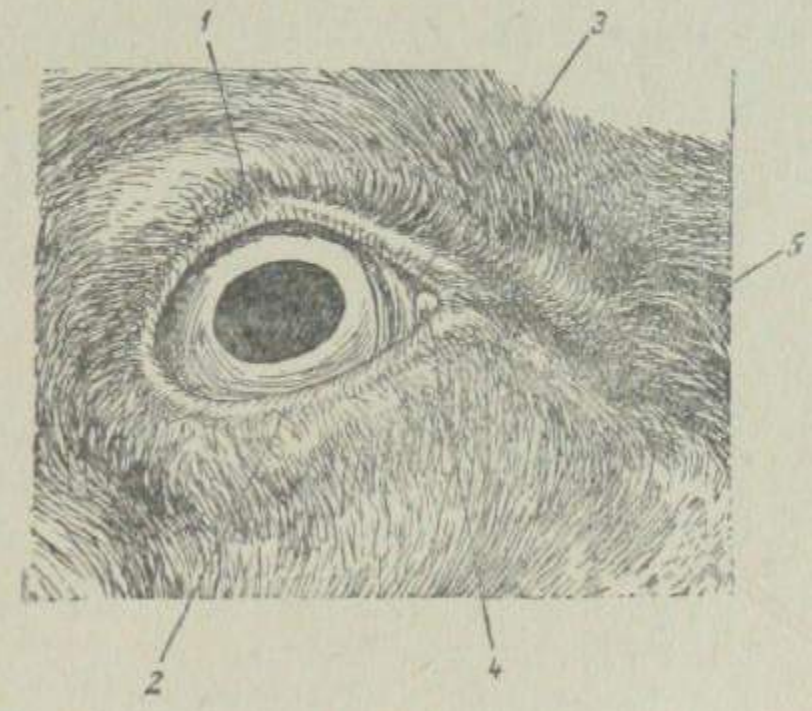

Рис. 135. Правый глаз.

1 — верхнее веко; *2* — нижнее веко; *3* — третье веко; *4* — слезный бугорок; *5* — подглазничная ямка.

На конъюнктиве нижнего века находятся небольшие возвышения в виде утолщений.

Медиально от глазного яблока конъюнктива образует складку — третье веко, в основе ее лежит хрящ третьего века. С медиальной свободной поверхности третье веко пигментировано в бурый цвет. Хрящ третьего века якоревидный, изящной формы, тонкий и узкий. Длина его до 28 мм, ширина якоревидной части до 14—16 мм (форма хряща как у крупного рогатого скота). На хряще находится слезная железа третьего века. Проток ее, очень крупный и короткий, открывается на поверхности века, обращенной к глазному яблоку.

Мускулатура глаза

1. В основе век лежит круговой мускул век (m. orbicularis palpebrarum) (рис. 46, *9*). Мускульные пучки его начинаются от медиальной связки век и идут дугой в верхнем и нижнем веках к латеральному углу глаза, где частично сливаются друг с другом, образуя спайку, а частично, равно как и в медиальном углу глаза, образуют круговые пучки. В верхнем веке мускул развит более сильно чем в нижнем. Медиальная связка век закрепляется на слезной

2. Опускатель нижнего века (m. depressor palpebrae inferioris) (*10*) очень тонкий, лежит непосредственно под кожей, начинается в нижнем веке между круговым мускулом век и кожей, идет, веерообразно расширяясь, на щечный мускул (m. malaris) и на наружный жевательный мускул, на сухожилии которого и закрепляется. В области же щеки он переходит под скуловым мускулом в фасцию, покрывающую дорзальные щечные железы и теряющуюся в щечном мускуле (m. buccinatorius).

3. Подниматель верхнего века (m. levator palpebrae superioris) лежит в орбите, вместе с глазными мускулами начинается вокруг зрительного отверстия основной кости, идет назально вдоль медиального края дорзального прямого глазного мускула и снаружи от него и оканчивается сухожилием в верхнем веке, именно в латеральной его половине.

4. Лобный мускул (m. frontalis) (*12*), плоский, довольно широкий, начинается широко из лобной фасции, затем, суживаясь, идет в дорзальную часть кругового мускула век и оканчивается в нем, переплетаясь с его мускульными пучками; частично заканчивается также в области предглазничной ямки на кости.

5. Мускул латерального угла глаза (m. anguli oculi lateralis) (*7*), лентообразной формы, лежит непосредственно под кожей, начинается поверхностно на лобной части лобно-щиткового мускула, а частично и на височной его части, оканчивается под кожей в области латеральной спайки век.

6. Прямые мускулы глазного яблока — дорзальный, вентральный, латеральный и медиальный — начинаются вокруг зрительного отверстия основной кости, идут к глазному яблоку, на котором и закрепляются своими сухожилиями близ перехода склеры в роговицу и соответственно на дорзальной, вентральной, латеральной и медиальной поверхностях (рис. 128, *Б, В, Г*).

7. Дорзальный косой мускул глазного яблока (m. obliquus oculi dorsalis) начинается вместе с прямыми глазными мускулами, идет в назо-дорзальном направлении, медиально от медиального прямого глазного мускула у основания скулового отростка к орбите; проходит через хрящевой блок шириной до 1 см, затем резко изменяет свое направление и идет на латеральную поверхность глазного яблока, где проходит вентрально от дорзального прямого глазного мускула и вентрально же от него закрепляется.

8. Вентральный косой мускул глазного яблока (m. obliquus oculi ventralis) (*Д*) начинается в мускульной ямке слезной кости, идет дорзально на латеральную поверхность глазного яблока, где и закрепляется частично впереди и вентрально от закрепления латерального прямого глазного мускула, частично же проходит медиально от последнего.

9. Оттягиватель глазного яблока (m. retractor bulbi) начинается вокруг зрительного отверстия кнутри от прямых глазных мускулов, одевает зрительный нерв с аборальной стороны в виде жолоба, оканчивается на задней поверхности глазного яблока.

10. Орбитальный мускул (m. orbitalis) лежит в толще латеральной стенки периорбиты, начинается от вентрального орбитального гребня и прикрепляется другим своим концом к аборальному орбитальному гребню. Мускул толщиной до 1 мм. Пучки волокон его

ОРГАН РАВНОВЕСИЯ И СЛУХА

Орган равновесия и слуха разделяется на внутреннее, среднее и наружное ухо.

Внутреннее ухо

Внутреннее ухо состоит из костного и перепончатого лабиринта.

Костный лабиринт лежит в скалистой части каменистой кости. Он представлен центральной полостью — преддверием, из которого выходят три полукружных канала и спиральный канал улитки. Преддверие сообщается с полостью среднего уха круглым окошечком, затянутым мембраной, и овальным окошечком, закрытым стремечком. Кроме того, из преддверия ведет щелевидный канал — водопровод преддверия — на медиальную поверхность каменистой кости.

Перепончатый лабиринт заложен в костном лабиринте. Он состоит из двух мешочков, овального и круглого; оба лежат в преддверии и соединены друг с другом. Из овального мешочка выходят три полукружных перепончатых канала, лежащих в костных каналах. Каналы начинаются расширениями — ампулами. В их стенках заложены слуховые пятна, в которых имеется нервный эпителий, а на нем в слизи кристаллы извести — статолиты. Полукружные каналы составляют орган равновесия. Из круглого мешочка выходит перепончатая улитка в виде канала, заложенного в спиральном канале улитки; она подразделяет последний на два щелевидных хода: лестницу преддверия и барабанную лестницу. Последняя начинается от круглого окошечка, а первая — из преддверия. Обе лестницы у вершины спирального канала переходят одна в другую. В перепончатой улитке заложен кортиев орган (орган слуха).

Весь перепончатый лабиринт выполнен эндолимфой, а пространство между ним и стенкой костного лабиринта — перилимфой.

Среднее ухо

Среднее ухо представлено барабанной полостью, лежащей в барабанной части каменистой кости. Через евстахиеву трубу барабанная полость сообщается с полостью глотки. В латеральной ее стенке находится барабанное кольцо, затянутое барабанной перепонкой, отделяющей среднее ухо от наружного. В среднем ухе находятся четыре косточки: молоточек, наковальня, чечевицеобразная косточка и стремечко. Все косточки соединены друг с другом связками, а наковальня и молоточек — также и со стенкой полости. Кроме того, рукоятка молоточка вправлена в барабанную перепонку, а стремечко укреплено в овальном окошечке преддверия внутреннего уха. К молоточку прикрепляется маленький мускул — напрягатель барабанной перепонки, а к стремечку — стремянной мускул. Барабанная полость со всеми находящимися в ней органами выстлана слизистой оболочкой.

Наружное ухо

Наружное ухо состоит из кожного наружного слухового прохода, к которому прикрепляется посредством кольцевидного хряща хрящ ушной раковины. Последний является опорой для кожной складки

Мускулатура ушной раковины хорошо развита. Одни из мускулов идут на череп, причем в назальную группу их вправлена хрящевая пластинка — щиток; последний имеет очень неправильную, в целом треугольную форму. Латеральная половина щитка утолщена. Он имеет латеральный вогнутый край, обращенный к ушной раковине. Каудальный срезанный угол загнут несколько латерально. Назальный угол усечен. Назо-медиальный, более прямой край с каудо-медиальным несколько вогнутым краем образует острый угол, направленный медиально. Длина от медиального угла до ушной вырезки до 4 см, а в перпендикулярном направлении от назального до каудального угла также до 4 см.

I. *Напрягатель щитка* (m. scutularis) лежит непосредственно под кожей. Он прикрепляется к щитку и гребню, окружающему височную ямку. На нем различают три части: лобно-щитковый, межщитковый и шейно-щитковый мускулы.

1. Лобно-щитковый мускул в свою очередь разделяется на лобную и височную части (рис. 46, *6*, и рис. 60, *7*).

Лобная часть начинается от гребня между роговым отростком и скуловым отростком лобной кости, оканчивается на назо-медиальном крае щитка, медиально от височной части, при этом сливается с сухожилием вентрального аддуктора.

Височная часть начинается от лобного отростка скуловой кости и на скуловой дуге, несколько назально от прикрепления на ней скулового мускула, оканчивается на назо-медиальном крае щитка, латерально от лобной части мускула и назально от прикрепления короткого поднимателя раковины.

2. Межщитковый мускул начинается от медио-каудального края щитка, идет в теменной области медиально и позади основания рогового отростка переходит в сухожилие, которое сливается с одноименным другой стороны (рис. 136, *1*).

3. Шейно-щитковый мускул (*2*) начинается каудально от затылочного гребня в фасции над канатиковой частью выйной связки, оканчивается на каудо-медиальном крае щитка, сливаясь с межщитковым мускулом и с фасцией под последним. Мясистая часть мускула в виде широкой (довольно тонкой) треугольной формы пластинки лежит поверхностно.

Все три части напрягателя щитка укрепляют последний.

II. *Мускулов, приводящих ушную раковину вперед*, четыре: дорзальный, средний, вентральный и наружный аддукторы (mm. adductor auris dorsalis, medius, ventralis et externus) (рис. 46, *2*, *4*, *5*, и рис. 60, *1*).

1. Дорзальный аддуктор ушной раковины начинается от спинки ушной раковины близ ее назального края, непосредственно дистально от начала среднего аддуктора, оканчивается на середине наружной поверхности медиальной половины щитка, лежит поверхностно.

2. Средний аддуктор ушной раковины начинается на раковине, непосредственно проксимально от предыдущего, идет в медиальном направлении под дорзальный аддуктор и прикрепляется на вентральной поверхности щитка у его латерального края.

3. Вентральный аддуктор ушной раковины начинается вентрально от спайки ушной раковины и дорзально от начала вен-

трального ушного мускула, оканчивается в сухожилии оральной части лобно-щиткового мускула, назально от щитка.

4. Наружный аддуктор начинается от скуловой дуги, оканчивается вместе с началом предыдущего мускула; иногда не выражен.

III. *Поднимателей ушной раковины* три: короткий, средний и длинный подниматели (mm. levator auris brevis, medius et longus) (рис. 136, *3, 4, 5*).

1. Короткий подниматель ушной раковины начинается на спинке раковины близ назального ее края и каудально от закрепления дорзального аддуктора, идет, прикрытый последним, назомедиально и закрепляется латерально от него на наружной поверхности щитка.

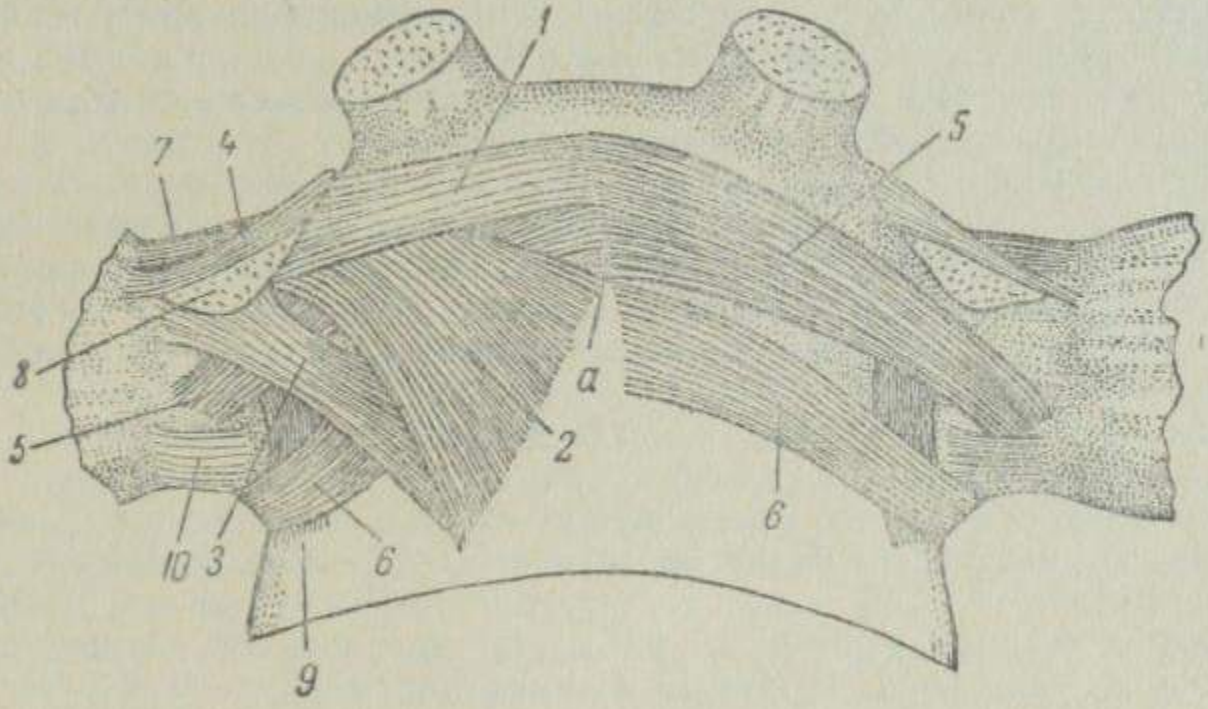

Рис. 136. Мышцы ушной раковины сзади.

1 — межщитковый м.; *2* — шейно-щитковый м.; *3* — длинный, *4* — короткий и *5* — средний поднимати; *6* — длинный абдуктор; *7* — дорзальный абдуктор; *8* — щиток; *9* — длинный ротатор; *10* — поперечный м. ушной раковины.

2. Средний поднимателъ ушной раковины очень сильно развит, начинается от межтеменной шероховатости, идет латерально, прикрытый шейно-щитковым мускулом и концом длинного поднимателя ушной раковины, прикрепляется каудально от последнего на спинке ушной раковины, дистально от поперечного ушного мускула.

3. Длинный поднимателъ ушной раковины начинается от начала канатиковой связки под шейно-щитковым мускулом, идет далее поверхностно, косо к ушной раковине, на спинке которой и прикрепляется назально от среднего поднимателя, достигая начала короткого поднимателя; частично также прикрепляется на вентральной поверхности каудального угла щитка.

IV. *Мускулов, отводящих ушную раковину назад*, имеется два: длинный и короткий абдукторы (mm. abductor auris longus et brevis).

1. Длинный абдуктор ушной раковины (*6*) начинается на межтеменной шероховатости, каудально от среднего поднимателя, и на начальной части выйной связки, направляется к ушной раковине

оканчивается на спинке ушной раковины близ каудального края раковины и непосредственно каудально от прикрепления вентрального ушного мускула.

2. Короткий абдуктор ушной раковины развит очень слабо, бледный, начинается на затылочном гребне в латеральной его части, оканчивается на самой проксимальной части основания ушной раковины, огибает последнюю сзади и латерально.

V. *Мускулов, вращающих ушную раковину*, имеется два: короткий вращатель и длинный (mm. rotator auris brevis et longus).

1. Длинный вращатель ушной раковины (*9*) начинается от щитка впереди прикрепления на нем пучка длинного поднимателя, с которым срастается, располагаясь вентрально от него, также срастается и с наружной поверхностью среднего поднимателя. Он идет сначала под длинным и средним поднимателями раковины, затем под длинным абдуктором раковины, огибает ушную раковину сзади и прикрепляется к основанию ее медио-каудальной поверхности, проксимально от прикрепления шилоушного мускула.

2. Короткий вращатель ушной раковины очень мощный, начинается на вентральной поверхности назальной половины щитка, идет на заднюю поверхность раковины, перекрещивает с вентральной поверхности начало длинного вращателя раковины и дорзально от последнего прикрепляется на основании раковины, дистально от шилоушного мускула.

VI. *Шилоушной мускул* (m. styloauricularis), лентовидный, начинается на назальном крае наружного слухового прохода, прикрепляется на основании ушной раковины между обоими вращателями раковины.

VII. *Вентральный ушной мускул*, или опускатель ушной раковины (m. auricularis ventralis) (рис. 46, *28*), начинается на латеральной поверхности основания раковины между прикреплениями (на последней) наружного аддуктора (назально) и длинного абдуктора (каудально), идет в вентральном направлении, прикрывая околоушную слюнную железу, вентрально переходит в одноименный мускул другой стороны мясисто или сухожильно.

VIII. *Поперечный и косой мускулы раковины* (mm. transversus et obliquus auriculae) лежат на задней поверхности раковины, пучки волокон их идут дорзо-вентрально (по длине раковины). Оба мускула лежат между прикреплениями на спинке раковины длинного и среднего поднимателей раковины и прикреплениями вентрального аддуктора, опускателя раковины и длинного абдуктора.

IX. *Противокозелковый мускул* (m. antitragicus) состоит из косых пучков мускульных волокон, лежащих непосредственно дорзально от прикрепления на раковине вентрального ушного мускула.

СИСТЕМА ОРГАНОВ КОЖНОГО ПОКРОВА

Кожный, или общий, покров выполняет защитную функцию, так как он является наружной оболочкой животного. Через естественные отверстия тела — рот, ноздри, задний проход, мочеполовые отверстия— кожный покров заворачивается внутрь и переходит в слизистые оболочки то с более, то с менее выраженными границами.

В различных своих участках кожный покров имеет ряд особенностей в своем строении в зависимости от особенностей функции; например, он покрыт волосами, или роговыми чехлами, или содержит большое скопление желез. Все названные образования являются производными кожного покрова, в частности его надкожицы.

Кожный покров, гранича непосредственно с внешней средой, очень богат рецепторными органами (органами чувств) для восприятия таких ощущений, как боль, осязание, зуд и пр.

КОЖА

Кожный покров расчленяется на три пласта: эпидермис, основу кожи и подкожный слой.

Эпидермис, или надкожица, образует наружный слой кожного покрова, построенный исключительно из клеток, образующих многослойный эпителий. Микроскопически в эпидермисе различают самый поверхностный роговой слой из ороговевших и ороговевающих клеток и глубокий, или производящий, слой. Зернистый слой, имеющийся в кожном покрове домашних животных, у северного оленя совершенно отсутствует, а светлый слой выражен лишь в коже брюха, дистальной части конечностей и в переходных участках кожи в области естественных отверстий тела.

Основа кожи, в отличие от эпидермиса, бедна клетками, но богата соединительнотканными элементами, образующими прочную подстилку под эпидермисом. Гистологически в основе кожи различают сосочковый слой, лежащий под эпидермисом, и более глубокий слой — сетчатый.

Сосочковый слой основы кожи, в отличие от кожи других животных, не имеет сосочков, за исключением переходных участков кожи в области естественных отверстий тела. В нем лежат корни волос и сальные железы. По строению он является более эластичным и менее плотным, содержит большое количество кровеносных сосудов и сравнительно много клеточных элементов: фиброцитов, гистиоцитов и лейкоцитов.

Сетчатый слой состоит из более толстых пучков клейдающих волокон. Наиболее сильно развит он в коже головы, конечностей и на боках туловища. Эластических волокон, а также клеточных элементов мало.

Толщина кожи очень разнообразна, в зависимости от местополо-

тонкая кожа в дорзальной части шеи, до 1 мм (в апреле), наиболее толстая в межкопытцевой области, до 3 мм (тоже в апреле). В общем же кожа оленя очень тонкая, но в зимнее время она становится более толстой.

Подкожный слой состоит из рыхлой соединительной ткани, богат также клеточными элементами.

Так же и в строении кожи отмечены изменения, связанные с временем года (Д. Д. Николаевский и А. Е. Ефимов).

Волосы

Волосы являются производными эпидермиса. Они представляют собой тонкие нити из ороговевших клеток. Часть волоса, выступающая на поверхности кожи, называется стержнем волоса, а лежащая в коже —

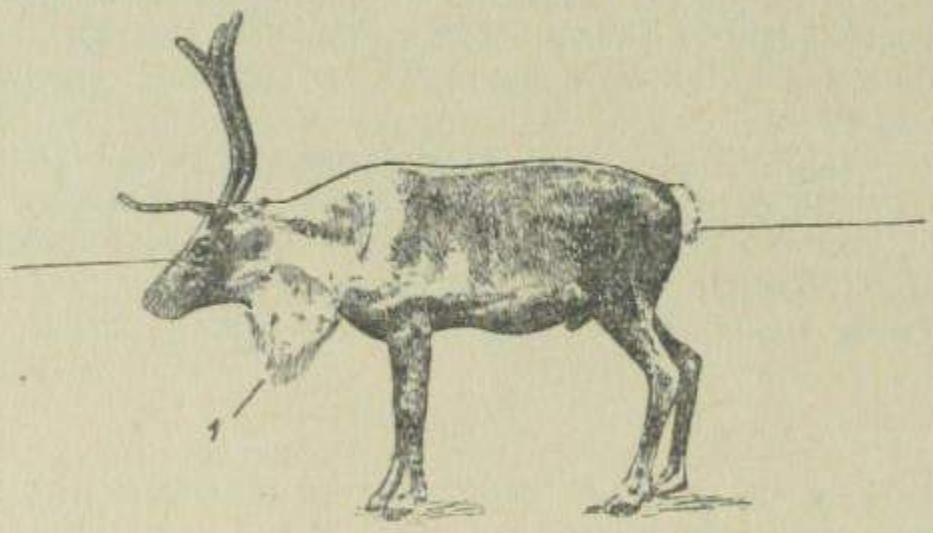

Рис. 137. Волосяной покров оленя. *1* — грива.

корнем волоса; на утолщении корня, или луковице волоса, находится углубление, в которое входит соединительнотканный сосочек волоса. Корень волоса заключен в корневое влагалище из клеток и вместе с последним — в волосяную сумку из соединительнотканных волокон. К волосяной сумке прикрепляются мускулы — приподниматели волос.

В зависимости от толщины, тончайшего строения и значения все волосы разделяются на кроющие и осязательные. Последние более длинные и в волосяной сумке их находятся кровеносные сосуды. Они расположены вокруг губы и носовых отверстий.

Кроющие волосы разделяются на более толстые остевые волосы (от 80 до 750 μ толщины) и на более тонкие пуховые волосы (от 6 до 21 μ), которые располагаются пучками (в количестве 2—5) около каждого остевого волоса. Соотношение пуховых волос к остевым в различных участках кожи неодинаково, от 63,9 до 72%. Длина кроющих волос 2—3 см.

Особенно длинны они на вентральной поверхности шеи, где образуют характерную для оленя г р и в у.

Под микроскопом в остевых волосах обнаруживается поверхностная оболочка — кутикула, корковое вещество и сердцевина. В пуховых волосах сердцевины нет, а в так называемых переходных волосах, которые находятся в коже дистальных отделов конечностей, в коже спинки носа и в губе — сердцевина тонкая и прерывистая

чешуек, накладывающихся одна на другую.

Корковый слой состоит из ороговевших веретенообразных клеток, большей частью пигментированных. В остевых волосах корковый слой очень тонок. Сердцевина состоит из кубических и многоугольных ороговевших и сильно вакуолизированных клеток. В остевых волосах сердцевина занимает до $^9/_{10}$ всей толщины волоса, клетки полые, что придает волосу причудливый вид (под микроскопом).

Корень волоса подвержен резким сезонным изменениям, в различные месяцы имеет различную толщину и строение. В частности, луковица волоса с мая по ноябрь колбообразной формы, а с декабря по апрель — метлообразной. Сезонные изменения наблюдаются также и в строении корневого влагалища (А. Е. Ефимов.)

Линка, т. е. смена волос, происходит с июня по август (сентябрь), причем в первую очередь выпадают остевые волосы, в июне, например, до 59,3%, а в июле до 40,3%; смена пуховых волос происходит в обратной пропорции (Иньков).

Железы кожи

Железы кожи в зависимости от строения и функции разделяются на сальные, потовые и молочные.

Сальные железы по типу строения простые, разветвленные, альвеолярные (пузырьковидные). Они построены из многослойного эпителия. Выводные протоки их открываются в волосяное влагалище. Количество и величина их в различных участках кожи неодинаковы. В участках кожи в области естественных отверстий тела, а также дистальных отделов конечностей, особенно между копытцами, сальные железы развиты, и в каждое корневое влагалище открывается по две-три железы, в остальных же участках — по одной железе.

Потовые железы по типу строения трубчатые, глубокие участки их завиваются в крупные клубочки, лежащие в сетчатом слое основы кожи. Они построены из призматического эпителия, расположенного на основной мембране. Между эпителием и мембраной находится миоэпителий. Выводные протоки их открываются над устьем сальных железок в волосяное влагалище. Бо́льшая часть кожного покрова лишена потовых желез. Хорошо развиты потовые железы в коже нижней губы, носовых отверстий, спинки носа, анального отверстия, срамной щели, препуция и в коже хвоста, а в межпальцевом синусе образуют даже сплошной железистый слой. В коже вентральной поверхности головы, век, задней части брюха, конечностей встречаются лишь мелкие железы, заложенные в сосочковом слое основы кожи.

Кожный покров оленя в определенных участках образует карманообразные углубления — синусы. К числу таковых относится синус преддверия носа (sinus vestibuli nasi), расположенный у основания крыловой складки. Вход в синус щелевидный, длиной до 10 мм; глубина синуса до 15—20 мм. Полость синуса выполнена жирной массой желтоватого оттенка. В кожных стенках синуса находится громадное количество крупных ветвящихся сальных желез.

Подглазничный синус (s. infraorbitalis) расположен назально от медиального угла глаза, длина его до 25—30 мм, глубина до 10—15 мм. Медиальная стенка более толстая чем латеральная. Дно ямки

ность ямки покрыта значительным слоем тягучего сальноподобного вещества сероватого цвета. Кроме того, имеются редкие и короткие волоски. В толще кожной стенки заложены разветвленные сальные железы и потовые. Последние открываются на поверхность независимо от волосяных сумок.

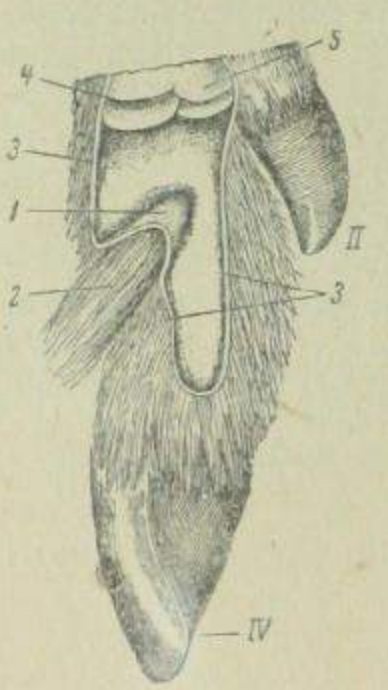

Рис. 138. Межпальцевый синус тазовой конечности (третий палец вычленен).

1 — синус; *2* — пучок волос, выходящий из синуса; *3* — разрез кожи; *4* — блок плюсневой кости для третьего пальца; *5* — сесамовидные кости; *IV* — четвертый и *II* — второй пальцы.

Межпальцевый синус (s. interdigitalis) лежит в кожной складке между первыми фалангами главных пальцев тазовой конечности; на соответствующем месте грудной конечности имеется лишь незначительная ямка. Вход в синус узкий, до 2—3 мм; глубина синуса до 45 мм, а ширина 3—5 мм. Устье находится на уровне второго пальцевого сустава, дно направлено проксимально. Из синуса выходит густой пучок толстых волос желтоватого цвета; кроме того, синус выполнен клейкой, полужидкой массой желтовато-коричневого цвета. В стенках синуса заложены крупные трубчатые, так называемые апокринные, и сальные железы; и те и другие формируют отдельные слои, причем потовые железы лежат в более глубоком слое основы кожи и в подкожном слое.

В межпальцевом синусе грудной конечности находятся мелкие и крупные потовые и сальные железы.

Молочная железа

Молочная железа (ubera) имеет сравнительно небольшую величину, до 11 см спереди назад и 4 см дорзо-вентрально позади



Рис. 139. Молочная железа.

Видны четыре соска на безволосом поле (area uberi). Каудальные соск отстоят далее друг от друга.

сосков, вес до 300 г; располагается на вентральной поверхности брюш-

жина чашеобразная, однако каудальный отдел ее развит сильнее. Кожный покров железы несет обычные густые волосы, вследствие чего железа снаружи незаметна. Лишь на небольшом участке, где располагаются соски, волосы редкие, очень нежные и короткие и производят первое впечатление, будто они совсем отсутствуют (рис. 139). Сосков четыре; длина сосков до 12—18 мм, но может достигать у дойных оленей до 30 мм. Форма сосков конусовидная или даже цилиндрическая. Сосковый канал один; железа состоит из соединительнотканного остова, богатого кровеносными сосудами, и паренхимы. Паренхима состоит из железистых пузырьков и трубочек, которые соединяются в отводящие пути, а последние образуют молочные ходы. Все молочные ходы каждой четверти железы открываются в расширение — молочную цистерну, лежащую у основания соска. Из цистерны выходит сосковый канал.

Соски в количестве четырех имеются и у самцов, впереди мошонки.

Копытца

Копытца служат защитой концов пальцев и образуют роговые наконечники на них. Копытца на главных пальцах очень мощные, длинные и широкие. Хорошо они также развиты и на боковых пальцах, которые у оленя служат опорой при ступании по снегу и рыхлой почве — олень всегда оставляет широкий след.

На копытце различают копытцевую кайму, копытцевый венчик, копытцевую стенку, копытцевую подошву (рис. 141, *A* и *B*).

Так как копытце представляет собой видоизменение кожного покрова, то, помимо указанных частей, различают основу кожи копытца и роговой башмак копытца с теми же подразделениями, как указано выше.

С копытцем сливается в одно целое пальцевый мякиш, также состоящий из основы кожи с подкожным слоем и рогового слоя; последний срастается с роговым башмаком.

Основа кожи копытцевой каймы лежит на границе перехода кожного покрова пальца в копытце в виде полоски, спереди шириной до 2 мм, а сзади она расширяется до 5 мм и переходит в основу кожи мякиша. Зародышевый слой эпидермиса каймы продуцирует глазурь в виде более светлого и мягкого рога, покрывающего снаружи роговой башмак вдоль его венчикового края.

Основа кожи венчика представляет очень широкий, плоский отдел, лежащий непосредственно дистально от каймы, от которой резко отграничен. Длина этого участка достигает спереди до 28 мм, а сзади несколько убывает до 20 мм. Он несет тонкие многочисленные сосочки. Производящий слой эпидермиса продуцирует главную массу рогового башмака — его трубчатый рог. В области каймы и венчика развит также и подкожный слой, отсутствующий в следующих отделах.

Основа кожи копытцевой стенки несет длинные, идущие сверху вниз (проксимо-дистально) листочки, высота которых в дистальном направлении постепенно увеличивается, достигая до 2 мм, при переходе боковой стенки в подошвенную. Длина листочков по передней стенке до 30 мм, а сзади они постепенно укорачиваются и исчезают при переходе боковой стенки в мякиш. Производящий слой эпидермиса продуцирует листочковый рог, лежащий в роговом башмаке

границы переходит в основу кожи пальцевого мякиша. В области последнего находится также хорошо развитой подкожный слой.

Роговой башмак, или роговая капсула копытца, имеет форму копытцевой кости, на нем различают боковую стенку с проксимальным венчиковым краем и дистальным свободным, или подошвенным, краем и подошву, сливающуюся с пальцевым мякишем. На боковой стенке рассматривают передний, или зацепной узкий участок, и латераль-

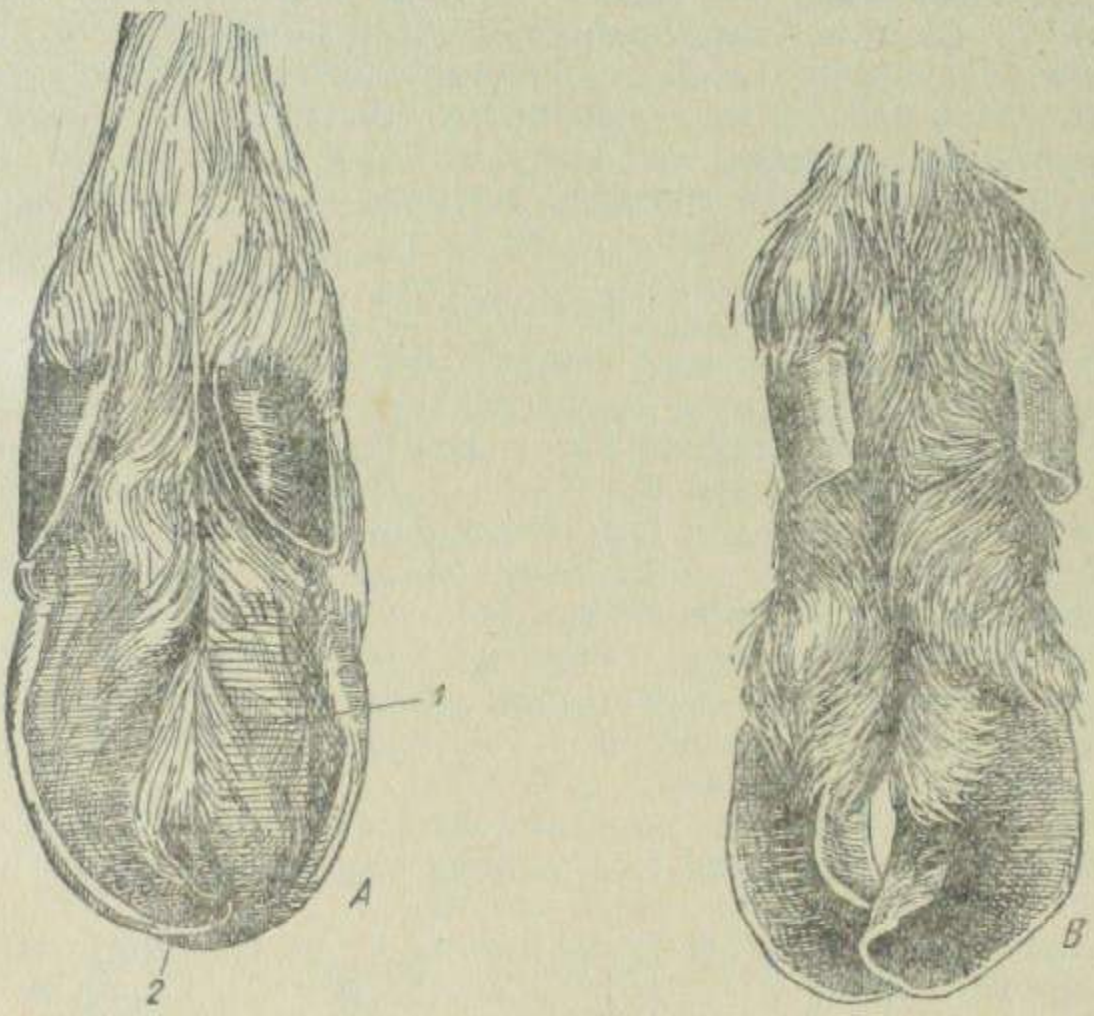

Рис. 140. Пальцы грудной конечности (*A*) и тазовой (*B*).
1 — подошва; *2* — зацепной участок.

ный и медиальный участки, однако удобнее рассматривать межпальцевый и внешний участки. Межпальцевый участок обращен к соименному участку другой стороны, он несет глубокий продольный жолоб вследствие того, что образует с зацепным участком резко выраженный угол и такой же угол с сильно расширенной подошвенной поверхностью. Последним обусловлено крючкообразное изгибание башмака в сторону другого пальца. Внешний участок обращен к боковому пальцу, он сильно выпуклый продольно и постепенно переходит в зацепной участок.

Соответственно строению основы кожи боковой стенки копытца и боковая стенка роговой капсулы подразделяется на роговую кайму, плоский роговой венчик и роговую стенку. Роговая кайма лежит в области расположения глазури. Роговой венчик занимает проксимальный отдел роговой стенки, которая по переднему краю у каймы

имеет толщину в 2 мм, а при переходе венчика в боковую стенку до 5 мм. Боковая стенка занимает дистальную половину роговой капсулы. Толщина ее трубчатого рога достигает до 6,5 мм. С внутренней поверхности она несет роговые листочки. Подошва капсулы имеет толщину до 4,25 мм, а в области заднего отдела мякиша до 8 мм; в проксимальном же направлении роговая стенка мякиша постепенно снова истончается.

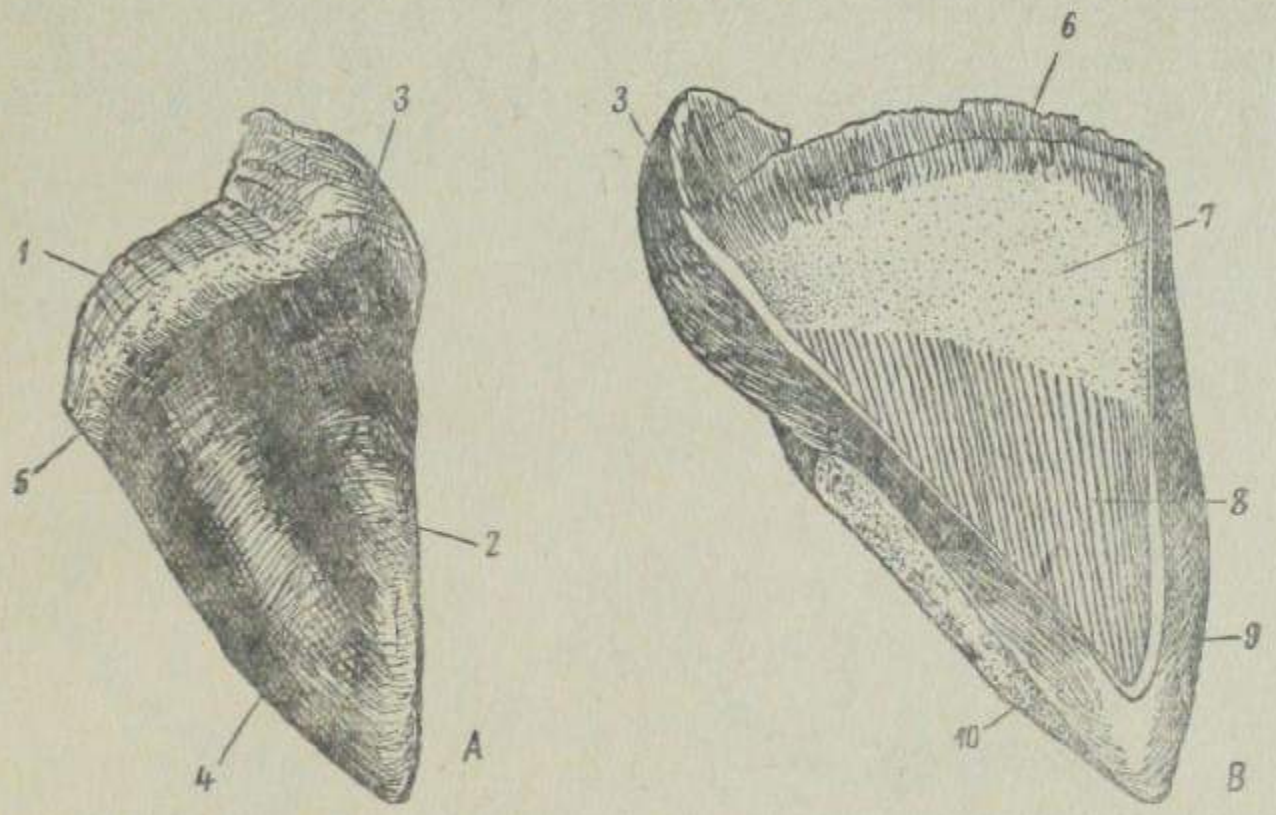

Рис. 141. Роговой башмак главного пальца: *A* — с наружной поверхности и *B* — на разрезе.

1 — венчиковый край; *2* — подошвенный край; *3* — пальцевый мякиш; *4* — зацепной участок; *5* — глазурь; *6* — роговая кайма; *7* — роговой венчик; *8* — роговые листочки; *9* — роговая стенка боковая; *10* — подошва.

Копытца боковых пальцев имеют сходное строение, но они значительно меньших размеров.

РОГА

Рога у северного оленя, в отличие от других оленей, имеются как у самцов, так и у самок. Рога каждый год спадают и вырастают вновь на особых отростках лобных костей — пеньках, или розанах. Рога представляют кожные образования. Молодой растущий рог мягкий, богат кровеносными сосудами; по мере старения в нем развивается костная ткань, сначала более губчатая, затем она становится более компактной. Окостеневший рог в более молодом возрасте покрыт снаружи мягкой, нежной кожей, с короткими волосками. По мере старения рога кожа отмирает и начинает слущиваться с рога, так что рога становятся голыми костными образованиями без полости, что характерно для семейства оленей вообще. Поверхность рогов довольно гладкая, иногда с сосудистыми жолобками.

Рога могут быть у старых оленей довольно ветвистыми. Они состоят из округлого цилиндрического основного стержня длиной до



Рис. 142. Различные формы ветвления рогов (№№ 2—7 из коллекции доц. П. А. Иванова).

1 — наиболее часто встречающаяся форма ветвления; *2* — узкое отхождение рогов; *3* — широко расставленные рога; *4* — неветвящиеся основные стержни рогов; *5* — асимметричные рога, отростки направлены внутрь; *6* — отростки направлены вперед; *7* — дихотомически ветвящиеся основные стержни (№ 1—рога без кожного покрова, остальные номера — рога, покрытые кожей). *а* — основной стержень, *б* — надлобные (надглазничные) отростки; *в* — отростки.

отростки, причем первый и второй лежат ближе к основанию рога и направлены вперед, а остальные направлены назад. Количество отростков крайне непостоянно, но вообще у более старых животных их больше, хотя они могут и совсем почти отсутствовать. Передние отростки, первый и второй, также непостоянны. Их может быть на обоих рогах четыре, три, два или один и даже могут отсутствовать. В отхождении отростков наблюдается полная асимметрия. Часто первый передний отросток загнут к средней линии и лежит своей вершиной над серединой лба, вследствие чего и называется надлобным, или надглазничным, по-английски — „антлером", что значит буквально „перед глазами" (ante oculorum); поэтому нет совершенно никаких оснований оленьи рога вообще называть „антлерами", что иногда встречается в литературе по оленеводству (например, у Лидеккера, Грюнера и др.).

2655

Сале-Хардская
городская библиотека
Омской области

ЛИТЕРАТУРА

Акаевский А. И. Мышцы головы северного оленя. Труды ОВИ, 1933.
Акаевский А. И. Мускулатура языка, глотки и гортани северного оленя. Труды ОВИ, 1923.
Акаевский А. И. Желудок и чревная артерия северного оленя. „Вет. труженик", 1926.
Акаевский А. И. Тонкая и толстая кишка и краниальная брыжеечная артерия северного оленя. Труды ОВИ, 1926.
Акаевский А. И. Мускулатура туловища северного оленя. Труды ОВИ, 1926.
Акаевский Н. И. Артериальная система головы северного оленя. Труды ОВИ, 1929.
Акаевский Н. И. Некоторые данные о венозной системе головы северного оленя. Труды ОВИ, 1929.
Акаевский Н. И. Материалы к вопросу иннервации головы северного оленя. Труды Уральского ВЗИ, 1935.
Архангельский С. А. Мускулатура тазовой конечности северного оленя. Труды ОВИ, 1926.
Архангельский С. А. Плексус саркалис северного оленя. Труды ОВИ, 1926.
Агранов Н. В. Артерии грудной конечности северного оленя. Рукопись, 1930.
Брэм. Жизнь животных. 1904.
Брандт Э. К. Учебник анатомии домашних животных. 1899.
Bronns. Klassen und Ordnungen.
Браун А. А. и Островский П. И. Материалы к топографической гистологии кожного покрова у северного оленя. Архив анат. и гист., 1933.
Боль Б. К. и Николаевский Д. Д. Строение кожного покрова северного оленя и его сезонные изменения по временам года. Сборник по оленеводству, 1932.
Горбунов Е. И. Строение полового аппарата самок северных оленей. „Советское оленеводство", 1936.
Горбунов Е. И. Половые органы самца северного оленя. 1939.
Грюнер С. А. Материалы по определению возраста северных оленей. „Советский Север", 1931.
Ефимов А. Е. К морфологии трахеи северного оленя. Труды ОВИ, 1923.
Ефимов А. Е. Наличие эластического хряща в трахеальных кольцах северного оленя. Труды ОВИ, 1927.
Ефимов А. Е. К морфологии межкопытного мешка и кожи конечностей северного оленя. Труды ОВИ, 1929.
Ефимов А. Е. К гистологии губы северного оленя. Рукопись, 1935.
Ефимов А. Е. Гистология общего кожного покрова и его сезонные изменения у северного оленя. Рукопись, 1935.
Иванов Ю. И. Яйцевые оболочки северного оленя. Труды ОВИ, 1923.
Иванов И. Ф. К морфологии синус вестибуляриc нази северного оленя. Труды ОВИ, 1929.
Lydeckker, R. The Deer of all Lands, 1898.
Mellroth. О строении волос северного оленя. Реф. „Вет. труж.", 1928.
Миролюбов И. И. Определение возраста пятнистого оленя. 1935.
Мишин А. Ф. Опыт определения возраста оленя. 1930.
Макарьевский А. Н. и Петрушевский П. Северный олень, 1909.
Münch F. Die topographie der Papillen der Zunge des Menschen und der Säugetiere. „Morph. Arb.", 1896.
Рязанова Л. П. Связки конечностей северного оленя. Рукопись.

Сарра-Ефимова В. И. К морфологии подглазничной ямки северного оленя. Труды ОВИ, 1929.
Устрецкий С. Оленеводство Хатангского района. 1932.
Zietschmann E. H. Beiträge zur Morph. u. Hist. einiger Hautorgane der Cerviden. „Z. f. Wiss. Zool.", 1903.
Цветков В. И. Мускулатура грудной конечности северного оленя. Труды ОВИ 1923.
Цветков В. И. Плексус брахиалис северного оленя. Труды ОВИ, 1923.
Цветков В. И. К вопросу о прототипе конечностей северного оленя. Труды ОВИ, 1923.
Wollebaeck. Alf. The Spitsbergen Reindeer. 1862.
Weber. Die Säugetiere. 1927/28.
Väinö, Oksala. Beobachtungen über den sinus cutaneus ungularum beim Renntier. „An. Anz.", 64.

СОДЕРЖАНИЕ

Стр.

От автора 3

Введение 4

Система органов произвольного движения 7

Пассивные органы движения, или скелет 7

Скелет туловища 10

Шейный отдел (11). — Грудной отдел (14). — Поясничный отдел (19). — Крестцовый отдел (20) — Хвостовой отдел (21).

Скелет головы 22

Общая характеристика черепа северного оленя (22). — Мозговой череп (23). — Лицевой череп (24). — Кости мозгового черепа (25). — Кости лицевого черепа (33).

Скелет конечностей 39

Скелет грудной конечности 40

Плечевой пояс (40) — Плечевая кость (41). — Кости предплечья (43). — Кости запястья (44). — Кости пясти (46). — Кости пальцев (47).

Скелет тазовой конечности 51

Тазовый пояс, или таз (51). — Бедренная кость (54). — Кости голени (56). — Кости заплюсны (58). — Кости плюсны (60).

Соединение костей (61).

Связки скелета туловища (62).

А. Связки позвонков (62). — Б. Соединение ребер с позвонками (63). — В. Соединение ребер с реберными хрящами (64) — Г. Связки грудной кости 64).

Соединение костей головы 64).

Связки грудной конечности (65).

А. Связки лопаточно-плечевого сустава (65). — Б. Связки локтевого сустава (65). — В. Связки запястного сустава (65). — Г. Связки боковых пястных костей (67) — Д. Связки главных пальцев (67) — Е Межпальцевая связка главных пальцев (69) — Ж. Связка боковых пальцев (69).

Связки тазовой конечности (70).

А. Связки тазового пояса (70). — Б. Связки тазобедренного сустава (71). — В Связки коленного сустава (72). — Г Связки заплюсневого сустава (73). — Д. Связки главных пальцев. (75). — Е. Связки боковых пальцев (75).

Активные органы движения, или мускулатура 75

Мускулатура туловища, шеи и хвоста 77

Мускулы, управляющие позвоночным столбом (78). — Мускулы, действующие на хвостовой отдел позвоночного столба (85). — Мускулы брюшной стенки (86). — Мускулы грудной стенки (88). — Подкожная мускулатура (91).

Мускулатура головы 91

Жевательные мускулы (95).

Мускулы плечевого пояса (96).
Плечевой сустав (99).
А. Экстензоры (99). — Б. Флексоры (100). — В. Аддукторы и абдукторы (101).
Локтевой сустав (102).
А. Экстензоры (102) — Б. Флексоры (102).
Запястный сустав (103).
А. Экстензоры (103). — Б. Флексоры (103).
Длинные пальцевые мускулы (104).
А. Экстензоры (104). — Б. Флексоры (106)
Мускулы тазовой конечности 107
Тазобедренный сустав (106).
А. Экстензоры (107). — Б. Флексоры (109). — В. Аддукторы (111). — Г. Ротаторы (111)
Коленный сустав (112).
А. Экстензоры (112). — Б. Флексоры (113).
Скакательный сустав (113).
А. Экстензоры (113). — Б. Флексоры (113). — В. Абдуктор (114).
Длинные пальцевые мускулы (114).
А. Экстензоры (114). — Б. Пальцевые сгибатели (115).

Система органов питания и газообмена 117

Органы питания 120
Ротоглотка 120
Рот (120) — Губы (121) — Щеки (121). — Десны (122) — Зубы (122). — Твердое нёбо (126). — Мягкое нёбо (127). — Мускулы небной занавески (128). — Дно ротовой полости (129). — Язык (129). — Мускулы языка и подъязычной кости (131). — Слюнные железы (133). — Глотка (136) — Мускулы глотки (137).
Пищеводо-желудочный отдел 140
Пищевод (140) — Желудок (141). — Сальники (147).
Тонкая и толстая кишки 148
Тонкая кишка (151) — Застенные железы двенадцатиперстной кишки (152). — Толстая кишка (155). — Мускулы прямой кишки и ануса (157).
Органы дыхания, или газообмена 158
Носовая полость (159). — Придаточные носовые полости (163).
Гортань (163).
А. Хрящи гортани (164). — Б. Полость гортани (167). — В. Мускулы гортани (167).
Трахея (169).
Легкие (171)
Грудная полость (173)

Система органов мочеотделения 175

Почки (176). — Почечная лоханъ (177). — Мочеточники (177). — Мочевой пузырь (178). — Мочеиспускательный канал (179).

Система органов размножения 180

Мужские половые органы 181
Семенники (181). — Придаток семенника (182). — Семенной канатик (183). — Семепровод (183). — Мочеполовой канал (184). — Половой член (185). — Препуций (187). — Семенниковый мешок (188).
Женские половые органы . . . . .
Яичники (189). — Яйцеводы (190). — Матка (191). — Влагалище (193). — Мочеполовой синус (193).

Система органов кровообращения и лимфообращения 195

Органы кровообращения 196

Артерии головы (208).
А. Общая сонная артерия (208). — Б. Внутренняя сонная артерия (210). В. Наружная сонная артерия (210). — Г. Внутренняя челюстная артерия 214).
Грудная аорта (218).
Брюшная аорта (218).
А. Чревная артерия (218). — Б. Краниальная брыжеечная артерия (220). — В. Почечные артерии (221). — Г. Внутренние семенные артерии (221). — Д. Каудальная брыжеечная артерия (221). — Е. Поясничные артерии (221).
Артерии грудной конечности (221).
А. Подмышечная артерия 221). — Б. Подлопаточная артерия (222). — В. Плечевая артерия (223). — Г. Общая межкостная артерия (225). — Д. Срединная артерия (228).
Артерии тазовых конечностей (231).
Наружная подвздошная артерия (231). — Бедренная артерия (233). — Подколенная артерия (237). — Передняя большеберцовая артерия. (237). — Внутренняя подвздошная артерия (240). — Средняя крестцовая артерия (241).
Вены большого круга кровообращения (241).
А. Краниальная полая вена (241). — Б. Непарная левая вена (247). — В. Каудальная полая вена (247).
Кровеносные сосуды малого круга кровообращения (249).
Органы лимфообращения 250
Лимфатические узлы (251).
А. Лимфатические узлы в области головы (251). — Б. Лимфатические узлы шеи (252). — В. Лимфатические узлы грудной конечности (252). — Г. Лимфатические узлы тазовой конечности (252). — Д. Лимфатические узлы грудной клетки и органов грудной полости (252). — Е. Лимфатические узлы брюшных и тазовых стенок (253). — Ж. Лимфатические узлы на органах брюшной и тазовой полостей (254).
Органы кроветворения 254

Система органов внутренней секреции 255

Нервная система 256

Центральные органы нервной системы 258
Спинной мозг (258).
Оболочки спинного мозга (259).
Головной мозг (259).
А. Борозды плаща (260). — Б. Базальная поверхность мозга (261). — В. Строение полушарий большого мозга (264). — Г. Промежуточный мозг (265). — Д. Средний мозг (266). — Е. Мозжечок (266). — Ж. Оболочки головного мозга (267). — З. Сосуды мозга (268).
Периферическая часть нервной системы . . . . . .
Черепномозговые нервы . . . . . .
Обонятельный нерв (269). — Зрительный нерв (269). — Глазодвигательный нерв (269). — Блоковый нерв (276). — Тройничный нерв (270).
А. Глазничный нерв (271). — Б. Верхнечелюстной нерв (273). — В. Нижнечелюстной нерв (275).
Отводящий нерв (278). — Лицевой нерв (279). — Слуховой нерв (282). — Языко-глоточный нерв (282). — Блуждающий нерв (283).
А. Головная часть вагуса (283). — Б. Грудная часть вагуса (284). — В. Брюшная часть вагуса (285).
Добавочный нерв (285). — Подъязычный нерв (286).
Спинномозговые нервы 286
Шейные нервы (287). — Плечевое сплетение (288). — Грудные нервы (293). — Поясничные нервы (294). — Крестцовые нервы (296). — Хвостовые нервы (299).
Симпатическая часть нервной системы 299
Пограничный симпатический ствол (299).
А. Головная часть (299). — Б. Шейная часть (301). — В. Грудная часть

Глазное яблоко (305). — Защитные органы глаза (306). — Мускулатура глаза (307).
Орган равновесия и слуха 309
Внутреннее ухо (309). — Среднее ухо (309). — Наружное ухо (309). — Мускулатура ушной раковины (310).
Система органов кожного покрова 313
Кожа 313
Волосы (314). — Железы кожи (315). — Молочная железа (316). — Копытца (317).
Рога 319
Литература 322

ГОСУДАРСТВЕННАЯ ОБЛАСТНАЯ